B 3

115 C

22102122564

Med
K29903

Presented to the Library
by S Masson

LEÇONS CLINIQUES

SUR LES

MALADIES DE L'APPAREIL LOCOMOTEUR

Subscribe.

BRITISH MEDICAL LIBRARY

LEÇONS CLINIQUES

SUR LES

MALADIES DE L'APPAREIL LOCOMOTEUR

(OS, ARTICULATIONS, MUSCLES)

PAR

LE Dr KIRMISSON

PROFESSEUR AGRÉGÉ DE LA FACULTÉ DE MÉDECINE,
CHIRURGIEN DE L'HOPITAL DES ENFANTS ASSISTÉS,
MEMBRE DE LA SOCIÉTÉ DE CHIRURGIE

AVEC 40 FIGURES DANS LE TEXTE

PARIS
G. MASSON, ÉDITEUR
LIBRAIRE DE L'ACADÉMIE DE MÉDECINE
120, Boulevard Saint-Germain, en face de l'École de Médecine

1890

9 629 856

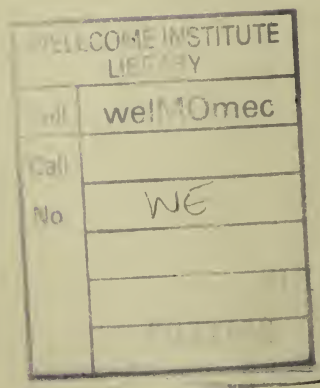

5535-90. — Corbeil. Imprimerie Crété.

A MON MAITRE

LE PROFESSEUR VERNEUIL

MEMBRE DE L'INSTITUT

Faible témoignage de ma reconnaissance et de ma profonde affection.

PRÉFACE

Pendant l'année scolaire 1888-89, nous avons eu la bonne fortune d'être appelé, comme agrégé, à remplacer le professeur Richet dans sa chaire de clinique chirurgicale à l'Hôtel-Dieu. Telle est l'origine des *Leçons* que nous publions aujourd'hui. Nous aurions pu, nous laissant guider par les hasards de la clinique, réunir en un même volume des leçons portant sur les points les plus variés de la pathologie chirurgicale, hernies, lésions traumatiques, tumeurs. Il nous a semblé que nous ferions une œuvre plus profitable et, en tous cas, plus homogène, en nous bornant aux leçons portant sur l'appareil locomoteur, os, articulations et muscles. Les personnes qui étudient d'une manière spéciale cette partie de la chirurgie pourront trouver là, je l'espère, d'utiles renseignements.

C'est pour moi le plus agréable des devoirs d'adresser mes sincères remercîments à tous ceux de mes élèves qui m'ont aidé à recueillir les documents cliniques sur lesquels sont basées ces leçons. Je dois des remercîments tout particuliers à mon ami, le Dr Eugène Rochard, qui,

par le zèle avec lequel il a rempli ses fonctions de chef de clinique, m'a singulièrement facilité ma tâche.

Je prie mon éditeur, M. Masson, et M. Devy, mon habile dessinateur, d'agréer mes remercîments pour le soin qu'ils ont apporté dans la publication de ce volume, et dans l'exécution des figures qui l'accompagnent.

LEÇONS CLINIQUES

SUR LES

MALADIES DE L'APPAREIL LOCOMOTEUR

(OS, ARTICULATIONS, MUSCLES)

PREMIÈRE LEÇON

DE L'OSTÉITE DE DÉVELOPPEMENT

Ostéomyélite à forme aiguë et à forme chronique. — Ostéomyélite prolongée. — Ostéomyélite chronique d'emblée. — Des portes d'entrée de la maladie. — Traitement : trépanation de l'os, résections sous-périostées, évidement du canal médullaire.

Cinq malades actuellement en traitement dans nos salles, et qui présentent sous diverses formes les lésions de l'ostéomyélite, nous offrent une occasion favorable pour étudier cette affection que nous rencontrons à chaque instant en clinique. Et tout d'abord le malade que voici, et que je vais opérer tout à l'heure devant vous, est un jeune homme de dix-sept ans, atteint d'une affection suppurative du radius droit. Depuis quatre ans, ce garçon était employé dans un cirque où il faisait de l'équilibre sur les mains ; mais jamais il n'avait éprouvé de douleurs dans les poignets, lorsqu'au mois de juin dernier il eut,

à la racine de l'index droit, une ampoule qu'il perça aussitôt sans prendre soin de la recouvrir d'un pansement. Le lendemain, il fut occupé à peindre une voiture, et un peu de peinture pénétra au-dessous de l'épiderme soulevé. Le doigt devint rouge, tuméfié, douloureux ; et, deux jours après, un médecin ouvrit un panaris dont il s'échappa une assez grande quantité de pus.

Deux jours plus tard, la main elle-même devint lourde, le poignet fut le siège d'un gonflement énorme. En même temps le malade présenta une fièvre intense et un délire qui se prolongea pendant quinze jours. Une incision fut pratiquée sur le dos de la main, une autre à la face postérieure et externe de l'avant-bras, et un drain mit en communication les deux orifices. Plus tard, une troisième incision fut pratiquée sur le bord externe du radius.

Aujourd'hui l'on constate un gonflement considérable de l'extrémité inférieure de l'avant-bras droit, tenant à une augmentation de volume du radius lui-même; rien d'anormal du côté du cubitus. Sur la face postérieure du radius, il existe deux trajets fistuleux, l'un à l'union du tiers supérieur de l'os avec le tiers moyen; l'autre directement au-dessus de l'épiphyse inférieure. Un troisième trajet fistuleux siège un peu au-dessus de l'apophyse styloïde, au côté externe de l'avant-bras. Le stylet introduit par ces orifices anormaux pénètre profondément et arrive sur des portions osseuses dénudées et mobiles. Vous aurez, du reste, une bonne idée des lésions existant au niveau de l'extrémité inférieure du radius chez notre malade, si vous jetez les yeux sur cette pièce empruntée au musée Dupuytren, et sur laquelle les diverses altérations morbides semblent calquées sur notre cas actuel (voy. fig. 1).

La pression éveille des douleurs au niveau de l'extrémité osseuse malade. Les mouvements de pronation et de supination sont abolis; il en est de même pour les mouvements de flexion et d'extension du poignet. L'avant-bras est le siège d'une atrophie musculaire extrêmement marquée. L'état général est resté bon; il n'existe aucune complication viscérale, aucune trace de scrofule ou de tuberculose.

En présence des symptômes précédents, le diagnostic ne saurait offrir aucune difficulté. Il s'agit bien manifestement ici d'une de ces ostéites à marche aiguë, dites *ostéomyélite* ou *ostéite* de développement. Nous retrouvons en effet dans l'observation précédente tous les symptômes caractéristiques de cette affection : les fistules ostéopathiques permettant de constater l'existence de séquestres, et l'âge du malade (dix-sept ans), et le développement brusque avec fièvre et délire, aboutissant rapidement à la suppuration.

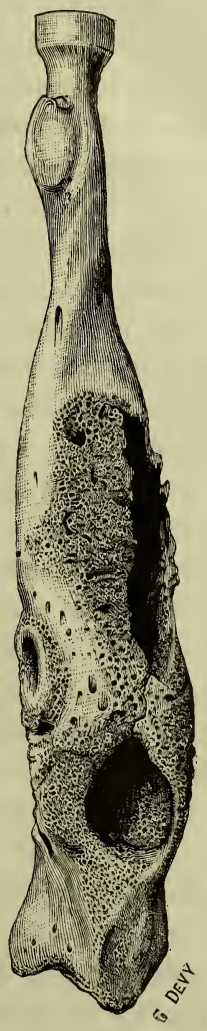

Fig. 1. — Ostéomyélite de l'extrémité inférieure du radius (musée Dupuytren).

La maladie a reçu bien des noms différents, depuis le moment où elle a été décrite pour la première fois par Chassaignac, en 1853. Schutzenberger (de Strasbourg) l'appelait *périostite phlegmoneuse;* Giraldès, *périostite phlegmoneuse diffuse*, Klose (de Breslau) l'a nommée *décollement spontané des*

épiphyses; Gosselin, *ostéite épiphysaire des adolescents;* Ollier, *ostéo-périostite juxta-épiphysaire*. Enfin Lannelongue a fait prévaloir la dénomination d'*ostéomyélite*. A toutes ces dénominations nous préférons celle d'*ostéite de développement*. Elle indique que la maladie se développe, non seulement dans l'adolescence, mais encore pendant la seconde, et même pendant la première enfance, et que son apparition est intimement liée aux phénomènes qui se passent dans les os durant toute la période du développement.

Au reste, ce qu'il importe avant tout de savoir, c'est que les expressions précédentes désignent toutes une seule et même affection. Il n'y a pas deux maladies isolées ayant chacune une existence distincte, comme Chassaignac s'est efforcé de l'établir : l'une, à laquelle conviendrait le nom d'abcès sous-périostique aigu, tout entière confinée dans l'épaisseur du périoste et des couches les plus superficielles de l'os; l'autre, l'ostéomyélite spontanée, dont le siège primitif serait, au contraire, dans la profondeur du canal médullaire. Non, ce sont là seulement des expressions symptomatiques d'une seule et même maladie, qui, suivant qu'elle débute dans les parties profondes, ou dans les régions superficielles de l'os, peut présenter les formes cliniques les plus diverses.

Circonstances étiologiques. — Plus fréquente dans le sexe masculin, l'ostéite de développement se montre surtout sur les os longs des membres. Les extrémités inférieures sont le plus souvent frappées; et même, pour chaque os, l'affection a son lieu d'élection. Au fémur, c'est l'extrémité inférieure de l'os qui est le plus souvent atteinte; pour le tibia, c'est l'extrémité supérieure. Au membre supérieur, au contraire, l'extrémité supérieure

de l'humérus est le plus souvent envahie, tandis que l'ostéomyélite frappe surtout l'extrémité inférieure du radius. C'est qu'en effet, dans tout os long, chacune des deux extrémités épiphysaires est plus ou moins atteinte, suivant qu'elle est plus ou moins fertile, suivant qu'elle concourt plus ou moins au développement de l'os en longueur. De nos cinq malades actuels il en est deux qui présentent des ostéites de l'extrémité inférieure du radius ; les trois autres sont atteints d'ostéomyélite de l'extrémité inférieure du fémur.

Sur 83 malades observés en cinq ans, Vogt en a vu 43 dont la lésion siégeait, soit à l'extrémité inférieure du fémur, soit à l'extrémité supérieure du tibia.

Plus rarement les os plats, os iliaques, os du crâne et de la face, sont atteints. Dans un mémoire sur l'ostéomyélite des os plats, Bergmann cite 11 cas se rapportant à l'os iliaque, 9 à l'omoplate, 2 au sternum, et 3 au crâne. Quelquefois le mal siège sur des os courts, tels que le calcanéum, les vertèbres. Enfin plusieurs os peuvent être atteints en même temps.

On a invoqué comme causes le rhumatisme (Schutzenberger, Giraldès, Chassaignac, Verneuil); le froid humide ; le surmenage (Gosselin), les maladies générales, telles que la fièvre typhoïde, les fièvres éruptives. C'est à cette variété que convient le nom d'*ostéomyélites secondaires* proposé par Albert (de Vienne). Nous en pouvons donner comme exemple le fait d'un jeune homme que nous avons opéré l'année dernière à l'hôpital Broussais, et qui, à la suite d'une fièvre typhoïde, avait présenté des lésions d'ostéomyélite à chacun des fémurs et des tibias.

Une autre cause occasionnelle importante, c'est le traumatisme. Nous en avons un cas chez le malade couché au n° 19 de la salle Saint-Landry. Le 24 janvier

1888, ce jeune homme a fait une chute de la hauteur d'un mètre sur la cuisse gauche; immédiatement la fièvre s'est déclarée, aboutissant à la formation d'un abcès qui a été ouvert au bout de quatre mois, et qui, depuis lors, est resté fistuleux. Entré à l'Hôtel-Dieu, ce jeune homme a subi, le 15 novembre dernier, l'ablation d'un séquestre invaginé.

En voici encore un autre exemple; c'est celui d'un homme de trente ans qui entre dans notre service, pour une ostéomyélite de l'extrémité inférieure du fémur dont le début remonte à l'âge de dix ans. A ce moment il fut projeté à terre par un coup de mine, et une pierre lancée par la mine vint le frapper à la partie supérieure et externe du creux poplité du côté droit. Il commença dès lors à souffrir au niveau du genou, et, au bout de quatre mois, des phénomènes suppuratifs se montrèrent à l'extrémité inférieure du fémur.

Frappé de l'allure infectieuse de l'ostéite de développement, on s'est efforcé, sous l'impulsion des recherches microbiologiques modernes, de déterminer un microbe spécifique, agent producteur de la maladie. A cette préoccupation répondent les recherches de Pasteur, de Becker, de Rosenbach, de Krause, de Rollet (de Lyon), etc. On a cru, à un moment donné, avoir trouvé cet agent spécifique dans le *staphylococcus* des variétés *aureus* et *albus*. Mais force a été de reconnaître que ce même micro-organisme se rencontre dans bon nombre de suppurations. Toutefois, le rôle joué par le staphylocoque dans les phénomènes suppuratifs de l'ostéomyélite étant désormais hors de doute, on a cherché à déterminer quel était son mode de pénétration dans l'organisme, en d'autres termes, par quelle voie se faisait l'infection.

Kocher a incriminé la voie digestive, qui paraît peu probable à Lannelongue, à Rodet et à Kraske. Ce dernier auteur a observé un cas favorable à l'intoxication par la voie pulmonaire. La mort a été causée, dans ce fait, par des complications pulmonaires, et on a pu retrouver le staphylococcus dans le poumon et dans les ganglions bronchiques.

Dans ce même mémoire (Congrès allemand de chirurgie, 1886), Kraske rapporte un fait observé par lui, dans lequel une ostéomyélite mortelle est venue d'un furoncle des lèvres. L'opinion de la pénétration du microbe par une plaie extérieure a été soutenue par Lannelongue, dont les doctrines sont défendues par Camps et Ayala, ses élèves. Souvent, en effet, avant l'éclosion de l'ostéomyélite, il a existé une solution de continuité du derme ou des muqueuses.

A cet égard, nous possédons deux faits fort intéressants; ce sont nos deux cas d'ostéomyélites du radius. Dans l'un, le malade s'était enfoncé dans la paume de la main un éclat de bois qui ne put être retiré. Il n'y eut d'abord ni douleur, ni rougeur. Mais, au bout de quinze jours, le malade accusa de la sensibilité et de la pesanteur dans le poignet, le gonflement survint. En même temps, éclatèrent du délire et une fièvre intense qui se prolongèrent pendant un mois environ, et aboutirent à la formation d'un abcès. Chez le second malade, celui même dont nous avons rapporté l'histoire au début de cette leçon, la succession des faits est encore plus nette. Chez lui, en effet, il existait, au début, une ampoule à l'index, qui est devenue la porte d'entrée de la matière septique. De là, un panaris, puis une lymphangite de la main et du poignet, et finalement une ostéomyélite de l'extrémité inférieure du radius. Il semble bien que,

dans ce cas, la pénétration se soit faite par la voie lymphatique.

Symptômes et marche. — Ostéomyélite aiguë, ostéomyélite prolongée; ostéomyélite chronique d'emblée. — Nous n'avons pas l'intention de retracer ici la symptomatologie complète de l'ostéite de développement. Nous rappellerons seulement qu'à côté de faits analogues à ceux que nous avons déjà cités, et dans lesquels les symptômes généraux affectent une grande gravité, se caractérisant par une fièvre violente avec fréquence extrême du pouls, délire, état typhoïde, il en est d'autres où les symptômes généraux sont beaucoup plus atténués. Les phénomènes locaux, douleur, tuméfaction, rougeur, sont alors les seuls qui attirent l'attention, et l'ostéite de développement peut être confondue avec un phlegmon simple.

La marche est, du reste, extrêmement variable. Elle nous offre tous les degrés, depuis les cas suraigüs jusqu'aux cas les plus bénins et même chroniques d'emblée. Quoi qu'il en soit, rien n'est plus rare que la *restitutio ad integrum*. Très fréquemment, on observe le passage à l'état chronique. Cette dernière forme est particulièrement intéressante à étudier.

Il est tout un groupe d'affections osseuses chroniques chez l'adulte, hyperostoses, nécroses, abcès des os, dont l'origine est demeurée pendant longtemps fort obscure. On faisait à tort ostéite chronique synonyme de scrofule, et l'on s'étonnait de ne rencontrer, chez certains malades, aucuns commémoratifs, aucuns symptômes concomitants, qui pussent être mis sur le compte de la diathèse lymphatique ou scrofuleuse. Il est en effet une grande division à établir parmi les ostéites chroniques. Si les unes sont d'origine manifestement scrofuleuse,

comme la carie, le tubercule des os, les autres ne sont autre chose que les suites éloignées de l'ostéomyélite du jeune âge ou ostéite de développement.

Ces faits, déjà entrevus par Gerdy, signalés par Gosselin (art. *Ostéite* du Dict. de Jaccoud), ont été étudiés récemment, sous le nom d'ostéomyélite prolongée, par Lannelongue, dont les travaux ont projeté le plus grand jour sur cette importante question (Lannelongue et Comby, *Arch. de médecine*, 1879).

Commencé dans l'enfance, le travail pathologique peut se prolonger, non seulement pendant quelques mois ou quelques années, mais pendant vingt, trente, et même quarante et cinquante ans, c'est-à-dire pendant toute la vie. Nous nous rappelons avoir observé autrefois dans le service de M. Périer, à l'hôpital Saint-Antoine, un vieillard chez lequel les lésions osseuses dont il était porteur remontaient à plus de cinquante ans. Ce qui empêche quelquefois de rapporter les lésions à leur véritable origine, ce sont les modifications survenues dans le membre sous l'influence du développement. L'os s'est accru en longueur par apposition de nouvelles couches osseuses au voisinage de l'épiphyse malade; de là, le déplacement des cicatrices cutanées; de là encore le déplacement des lésions profondes, séquestres et abcès. Situées d'abord au voisinage de l'extrémité épiphysaire atteinte, cicatrices cutanées et lésions osseuses se sont peu à peu rapprochées du centre de la diaphyse, et elles en sembleraient complètement indépendantes, si l'on n'avait présente à l'esprit l'évolution qu'elles ont subie. Il se passe là un fait analogue à ce qu'on observe pour les exostoses de développement.

Voici un malade qui va nous présenter un exemple intéressant de cette ostéomyélite prolongée : c'est un

homme de vingt-huit ans, exerçant la profession de menuisier, qui, à l'âge de dix-sept ans, fut pris de douleurs vives dans la cuisse gauche ; presque en même temps se montrèrent chez lui une fièvre intense, des frissons et des troubles digestifs. Au bout de six mois, un abcès s'ouvrit à la partie inférieure et externe de la cuisse, laissant à sa suite une fistule persistante. Puis, un nouvel abcès se montre, donnant issue, au bout de deux mois, à un fragment osseux. Toutefois la guérison est assez complète pour que le malade soit reconnu apte au service militaire ; mais le fémur restait volumineux, et de temps en temps, des douleurs se faisaient sentir dans la cuisse gauche, surtout à la suite de fatigues.

En quittant le service militaire, notre malade reprend le métier de menuisier, et il le continue pendant six mois. Mais, en janvier 1884, il est forcé de suspendre son travail, à cause des douleurs. Quinze mois plus tard, en mars 1886, un abcès s'ouvre à la face antérieure de la cuisse, donnant naissance à une fistule. Le mois suivant, le gonflement s'étend par en bas, du côté du genou. Le mollet et le pied deviennent tuméfiés ; le genou surtout est douloureux. Un nouvel abcès s'ouvre à la partie supérieure et interne de la jambe. Cette fois, il n'y eut point d'esquilles éliminées. A la fin de juillet 1886, la suppuration est tarie ; mais le genou est ankylosé dans une position vicieuse, et le malade ne peut reprendre son travail. C'est ce qui l'amène aujourd'hui à l'hôpital.

Nous constatons que le genou est fléchi à 110° environ, et ne possède que des mouvements d'extension et de flexion presque imperceptibles. La partie supérieure de la cuisse est le siège d'une atrophie qui contraste avec le gonflement de son tiers inférieur. A 8 centimètres au-dessus de la rotule, la cuisse malade présente une

circonférence de 2 centimètres supérieure à celle du côté sain. Cette exagération de volume est due à l'hyperostose du fémur, surtout prononcée en dedans, et en arrière, dans le creux poplité. Le fémur hyperostosé est le siège de douleurs.

Fig. 2. — Séquestre comprenant la presque totalité de la diaphyse péronière.

Ainsi, voilà un malade chez lequel les lésions osseuses actuelles se rattachent à une ostéomyélite aiguë qui s'est manifestée pour la première fois il y a douze ans. C'est là un exemple d'hyperostose; mais l'ostéomyélite prolongée peut aussi se manifester sous forme d'abcès intra-osseux. J'en donnerai pour exemple un homme observé par moi à Saint-Antoine, à la fin de 1881. Il était âgé de trente-huit ans, et portait un abcès de l'extrémité supérieure du tibia droit, pour lequel je pratiquai la trépanation. Or, chez lui, cet abcès se rattachait à une ostéomyélite qui s'était montrée à l'âge de quatorze ans, c'est-à-dire vingt-quatre ans auparavant. De même, l'année dernière à Necker, j'ai pratiqué dans le service du professeur Le Fort la trépanation du tibia pour un abcès de l'extrémité supérieure de cet os, chez un homme de trente-six ans, dont la maladie remontait à vingt-et-un ans, puisque chez lui, elle avait débuté dans le cours de la quinzième année.

Enfin, à côté de l'hyperostose et des abcès des os, une lésion très fréquente dans l'ostéomyélite chronique, c'est

la nécrose. On peut dire que presque toutes les nécroses diaphysaires des os longs reconnaissent une semblable origine. Vous en avez un exemple dans ce séquestre que je mets actuellement sous vos yeux (voy. fig. 2), et qui répond à la presque totalité de la diaphyse du péroné. Enlevée dernièrement par moi à l'hôpital Necker sur un jeune garçon de seize ans, cette pièce est intéressante en ce qu'elle nous sert de transition entre l'ostéomyélite prolongée et une autre forme à laquelle convient le nom d'ostéomyélite chronique. En effet, la forme chronique n'est pas toujours un des modes de terminaison de l'ostéomyélite aiguë. La maladie peut débuter lentement, insidieusement, en l'absence de phénomènes généraux, en un mot, revêtir d'emblée la marche chronique. Le professeur Trélat a tout spécialement attiré l'attention sur cette forme particulière de l'ostéomyélite, et il a inspiré sur ce sujet la thèse récente de son élève, M. Demoulin (1888). Chez le jeune garçon dont je vous présente ici le séquestre, la marche de l'affection avait été si lente, l'allure du mal tellement chronique, que certaines personnes avaient pu penser tout d'abord à une ostéite tuberculeuse.

Influence de l'ostéomyélite sur le développement ultérieur du membre. — Lésions viscérales. — L'ostéite de développement peut exercer sur l'avenir du membre deux actions tout à fait inverses. Tantôt, en effet, le cartilage épiphysaire est entièrement détruit, ou tout au moins sa vitalité est diminuée ; il en résulte un raccourcissement plus ou moins considérable. Tantôt le travail inflammatoire qui s'est produit dans son voisinage a eu pour effet d'exagérer la vitalité de ce même cartilage, et il en est résulté une production osseuse plus abondante, aboutissant à un allongement plus marqué que

celui du membre du côté opposé. Ce ne sont pas seulement des raccourcissements et des allongements anormaux que nous avons à noter, mais bien aussi des déviations des membres tenant à ces mêmes lésions des cartilages épiphysaires. Si, en effet, dans un segment de membre composé de deux os, comme la jambe, l'avant-bras, l'une des extrémités osseuses continue à s'accroître, tandis que l'extrémité correspondante du second os reste stationnaire, celui des deux os dont la longueur est la plus grande doit nécessairement s'infléchir pour s'adapter aux dimensions de l'os voisin. De là des déjettements du membre, soit en dedans, soit en dehors.

Vous en avez la preuve sur cette photographie que je vous présente, et qui est relative à un malade observé par moi récemment à l'hôpital Broussais : âgé de vingt-huit ans, ce malade avait eu, à l'âge de deux ans, une ostéomyélite de l'extrémité inférieure du tibia droit ; il en était résulté un arrêt d'accroissement de cet os en longueur. Le péroné continuant à s'allonger avait dû s'infléchir pour s'adapter à la longueur du tibia, et il avait entraîné avec lui le pied dont la plante est fortement déviée en dedans.

Outre les déformations osseuses, il faut signaler encore, au nombre des complications de l'ostéomyélite prolongée, les lésions viscérales. Ce sont des dégénérescences amyloïdes ou graisseuses, semblables à celles qu'on rencontre dans bon nombre de suppurations osseuses chroniques ; ce sont aussi des néphrites dont la production est due aux mêmes micro-organismes que l'on trouve dans les foyers d'ostéomyélite eux-mêmes ; d'où le nom de néphrites infectieuses qu'on leur a donné. Aucun des malades que nous avons actuellement sous

les yeux ne présentant d'exemple de ces complications viscérales, nous n'y insisterons pas.

Traitement. — Il est impossible de formuler un traitement général de l'ostéomyélite, applicable à tous les cas; ici, en effet, comme dans les autres affections chirurgicales, il faut s'efforcer de proportionner, autant que possible, le remède à l'intensité du mal. On aura recours à des traitements divers, suivant les différentes formes de l'affection auxquelles on aura affaire. Le traitement doit donc être étudié dans les cas aigus et dans les cas chroniques auxquels convient le nom d'ostéomyélite prolongée.

A. *Cas aigus.* — Il ne faut point attendre, pour intervenir, que la suppuration traduise son existence par une fluctuation évidente. Dès que les phénomènes généraux s'accompagnent d'empâtement et de douleurs localisées sur le trajet d'un os, n'hésitez pas à recourir à de larges débridements comprenant le périoste lui-même. Si tôt que vous interveniez, vous donnerez presque toujours issue à du pus, tant est rapide, dans ces cas, la production de la suppuration. Les abcès sous-périostiques étant largement ouverts, il convient de les désinfecter soigneusement avec l'un des liquides antiseptiques que vous aurez à votre disposition (acide phénique, sublimé, alcool, etc.). Un drainage bien fait et un pansement antiseptique rigoureux compléteront l'ensemble des mesures à prendre, mesures dont le but doit être d'assurer l'écoulement des liquides et de s'opposer à la décomposition du pus, qui serait une menace de septicémie.

Toutefois ce traitement ne suffirait pas, d'après le professeur Lannelongue. Partant de ses vues théoriques sur le siège initial de la maladie, cet auteur recommande d'avoir recours, dans tous les cas, à la trépanation de

l'os. Que la chose soit nécessaire chez les très jeunes enfants où l'os est pour ainsi dire gorgé de sucs et d'éléments embryonnaires, qui aboutissent rapidement à la suppuration dans toute son épaisseur, nous ne saurions y contredire. Mais chez les adolescents et les jeunes gens, où le mouvement de nutrition est moins actif, on voit quelquefois la suppuration se limiter aux couches profondes du périoste ; chez ces malades, l'abcès sous-périostique de Chassaignac a bien véritablement une existence réelle. J'en citerai, entre autres preuves, l'exemple d'un jeune homme de quinze ans que j'ai opéré en 1883, dans le service du professeur Duplay, à Lariboisière. Une incision pratiquée à la partie supérieure et externe de la cuisse immédiatement au-dessous du grand trochanter me permit d'évacuer une cuillerée de pus environ. Le fémur était dénudé, une tréphine enfoncée dans le canal médullaire n'amena pas l'écoulement d'une seule goutte de pus ; un mois plus tard, le malade avait quitté l'hôpital, complètement guéri.

Quoi qu'il en soit, dans les cas où la surface osseuse dénudée est rugueuse, dans les cas où les canaux de Havers ont subi une énorme dilatation, où même ils livrent passage à des gouttelettes de pus, la trépanation s'impose comme une absolue nécessité. La persistance des accidents, après l'ouverture d'un abcès sous-périostique, la propagation de la suppuration tout le long de la diaphyse osseuse, sont encore des indications de recourir au trépan. Voici sous ce rapport un fait intéressant : sur un jeune homme de dix-sept ans j'avais ouvert, à la partie supérieure et externe de la cuisse, immédiatement au-dessous du grand trochanter, un volumineux abcès sous-périostique. Le drainage et les lavages antiseptiques avaient été pratiqués avec soin; néanmoins les

accidents ne furent point enrayés, le malade continuait à avoir de la fièvre et même un peu de délire. Il se produisit de l'œdème de la jambe et du pied, et un peu de liquide dans l'articulation du genou. Enfin, cinq jours après la première intervention, nous découvrîmes, en examinant le membre, une plaque saillante d'œdème à sa partie inférieure et interne, remontant jusqu'au tiers inférieur de la cuisse, et descendant au niveau de l'interligne articulaire du genou. Immédiatement le malade fut endormi, je pratiquai sur le point le plus saillant de ce gonflement une incision longitudinale au devant du tendon du grand adducteur. Le périoste incisé, il s'écoula une certaine quantité de pus, et nous constatâmes que la dénudation osseuse se prolongeait du côté du creux poplité. Comme ce second foyer périostique s'était produit à distance du premier, sans qu'il y eût entre les deux aucune communication appréciable, il était évident que l'affection avait suivi dans sa marche envahissante la voie du canal médullaire. L'épanchement articulaire que nous avions constaté dans le genou en était encore une preuve. La trépanation était donc indiquée. J'appliquai au côté interne du fémur une couronne de trépan, et à peine la rondelle osseuse fut-elle enlevée, que le pus s'écoula du canal médullaire.

En résumé, la trépanation s'imposera dans un très grand nombre de cas d'ostéomyélite de développement; et comme il est très difficile, en se basant sur les seuls symptômes cliniques, de dire s'il existe, oui ou non, du pus dans le canal médullaire, le plus sage sera de suivre dans tous les cas le conseil du professeur Lannelongue, et de pratiquer avec la tréphine une ponction exploratrice. Si du pus s'écoule, on élargira l'orifice à l'aide d'une couronne de trépan.

Si l'os est décollé de son périoste en totalité, s'il est baigné par le pus à l'intérieur et à l'extérieur, si le cartilage épiphysaire est décollé et que déjà la suppuration se soit produite dans l'articulation voisine, si même, comme on l'observe parfois, cet os dénudé et raréfié est le siège d'une fracture spontanée, c'est à l'amputation ou à la désarticulation qu'il faut avoir recours, suivant les cas, pour soustraire le malade au danger d'une infection générale et de la mort par pyohémie.

Toutefois, pour éviter le sacrifice du membre, on a conseillé la résection sous-périostée de la diaphyse. Le périoste conservé permet d'obtenir la reproduction osseuse. Pratiquée par Holmes, Giraldès, Duplay, Letenneur (de Nantes), cette opération est bonne seulement dans les segments de membre pourvus de deux os. Ici, en effet, l'os demeuré sain représente en quelque sorte une attelle qui conserve au membre sa forme et sa direction normales. Mais, lorsque le membre ne possède qu'un seul os, il est à craindre que la résection de la diaphyse ne le laisse sans soutien, et absolument impuissant, si la reproduction osseuse est insuffisante.

Enfin, dans ces dernières années, un nouveau procédé s'est fait jour, à la faveur de la méthode antiseptique. Il consiste dans l'évidement de la moelle des os atteints d'ostéomyélite suppurée.

En 1882, Bleckwenn (1) a rapporté un cas d'ostéomyélite chronique de l'humérus, dans lequel il réséqua la tête humérale, trépana le corps de l'os, évida la moelle et pratiqua le drainage du canal médullaire. Le malade guérit avec un bras utile.

(1) Bleckwenn, *Deutsche Zeitschrift für Chir.*, 1882, Band XVII, Heft 3 et 4.

Charles Keetley (1) recommande la même pratique ; il cite trois faits dont un seul, il est vrai, s'est terminé par la guérison. Dans un cas, la mort a été causée par une méningite tuberculeuse; dans l'autre, une hémorrhagie secondaire a entraîné la terminaison fatale.

Depuis lors, des faits semblables ont été publiés par Nebel (2) et par Thomas Jones (3); entre autres, celui d'un jeune homme de seize ans, atteint d'ostéomyélite aiguë suppurée de toute la diaphyse humérale du côté gauche. L'enlèvement d'un séquestre et le grattage des fistules avec la curette tranchante s'étant montrés insuffisants, on élargit les trajets fistuleux, et l'on enleva toute la moelle suppurée, ce qui donna une hémorrhagie assez abondante. On pratiqua ensuite le drainage et le lavage de la cavité médullaire avec une solution de sublimé à 1/2000. La guérison complète fut obtenue ; seuls les mouvements du coude restèrent un peu gênés. Tscherning (4), dans les *Archives de médecine du Nord*, conseille la même pratique.

B. *Cas chroniques.* — Souvent, avons-nous dit, la maladie se termine par le passage à l'état chronique. Cette dernière forme de l'affection donne naissance à des indications nouvelles. S'il existe des trajets fistuleux fournissant une suppuration continuelle, ces trajets doivent être explorés à l'aide du stylet pour s'assurer de l'existence ou de l'absence de séquestre. Des débridements, des incisions nouvelles, seront pratiquées, de manière à mettre le foyer suppuratif osseux à nu dans

(1) Charles B. Keetley, *Annals of surgery*, janvier 1885, n° 1.

(2) Nebel, *Berliner klin. Wochenschr.*, 1886, n° 7.

(3) Thomas Jones, *Two cases of osteomyelitis successfully treated by operation* (*Med. Chronicle*, juin 1886).

(4) Tscherning, *Akute infeciöse Osteomyelitis* (*Nord.med.Arkiv*, Band XIX, Heft 2, 1887).

toute son étendue. Les fongosités seront enlevées à l'aide de la curette tranchante. L'ablation des séquestres existant sera pratiquée, et pour cela, on aura recours à l'évidement osseux, à la trépanation, s'il est nécessaire. Le foyer sera soigneusement détergé, drainé et pansé antiseptiquement.

Dans d'autres cas, l'ostéomyélite chronique ne s'accompagne point de trajets fistuleux, mais elle traduit son existence par la formation d'abcès intra-osseux. Une douleur nettement localisée, une élévation locale de température, du gonflement, et, plus tard, de l'œdème, tels sont les symptômes qui permettent de diagnostiquer cette suppuration de l'intérieur des os. Dès que ces symptômes sont perçus, il ne faut pas hésiter à pratiquer une ou plusieurs incisions comprenant le périoste lui-même. L'os mis à nu, on constatera parfois à sa surface de petits pertuis donnant passage à des gouttelettes de pus.

C'est à cette disposition que Chassaignac avait donné le nom de *trépanations spontanées;* mais, même en l'absence de suppuration à la surface de l'os, on n'hésitera pas à appliquer une ou plusieurs couronnes de trépan dans le point correspondant au maximum des douleurs et de l'élévation de température. L'issue du pus suivie du lavage soigneux et du pansement antiseptique de la cavité osseuse fera cesser comme par enchantement tous les accidents.

Il est encore une forme d'ostéomyélite chronique ou prolongée dans laquelle on ne rencontre ni trajets fistuleux, ni séquestres, ni suppurations intra-osseuses. Dans cette forme, tout se borne à une augmentation de volume de l'os, à une hyperostose qui atteint parfois des proportions considérables. Dans cette dernière forme en-

core, la trépanation convient admirablement au traitement. Elle fait cesser les douleurs souvent très vives ressenties par le malade, et qui ont mérité à cette affection la dénomination d'ostéite à forme névralgique sous laquelle Gosselin l'avait décrite.

DEUXIÈME LEÇON

DE L'OSTÉOMYÉLITE JUXTA-ÉPIPHYSAIRE DE L'EXTRÉMITÉ INFÉRIEURE DU FÉMUR

Sa fréquence, ses dangers. — Propagation de l'inflammation à l'articulation du genou, ankylose. — Ulcérations de l'artère poplitée, hémorrhagies graves. — Localisation de la maladie à la face postérieure du fémur, ses causes. — Indications relatives au traitement.

Dans les deux cas où nous sommes intervenus contre les suites d'une ostéite de développement, vous m'avez vu pratiqner deux opérations différentes. Chez le jeune garçon atteint d'ostéomyélite de l'extrémité inférieure du radius, j'ai pratiqué le débridement des trajets fistuleux, évidé l'os et enlevé un séquestre. Chez l'homme qui souffrait d'une ostéite à forme névralgique, liée à une hyperostose de l'extrémité inférieure du fémur, j'ai eu recours à la trépanation. Aujourd'hui encore nous allons intervenir contre les résultats de l'ostéomyélite prolongée. La maladie siégeant à l'extrémité inférieure du fémur nous fournira une excellente occasion de parler de cette localisation si fréquente de l'ostéomyélite.

Il s'agit d'un garçon de vingt-cinq ans, actuellement porteur d'une ankylose du genou droit dans une flexion très prononcée. Bien portant jusqu'à l'âge de seize ans, ce jeune homme vint alors à Paris, où il se plaça comme garçon marchand de vins. Au bout de cinq à six mois, étant tombé gravement malade, il entre à l'Hôtel-Dieu où, pendant un mois, il présente de violents maux de tête,

une fièvre intense, du délire avec perte de connaissance; nul doute qu'il n'ait eu à ce moment une fièvre typhoïde. Au sortir de cet état, il ressentit des douleurs dans le genou gauche: au bout de deux mois, un abcès se produisit au niveau de ce genou. Quelques mois plus tard (le malade avait alors dix-sept ans et demi), il ressentit des douleurs dans l'avant-bras et le poignet gauches; des suppurations se montrèrent en ces points. Plus tard encore, à dix-neuf ans, le malade eut de nouvelles suppurations sur les parties latérales du thorax et à l'angle de la mâchoire inférieure du côté droit. Revenu à Paris en mai 1887, il recommence à souffrir; cette fois, les douleurs occupent le genou droit, où se forme un abcès; enfin, depuis quatre à cinq mois, ce genou est fléchi et ankylosé dans son attitude vicieuse.

Actuellement notre malade porte sur différents points du corps des cicatrices qui sont la trace des suppurations multiples que nous venons de signaler. Au genou droit notamment, on voit une cicatrice adhérente au niveau du condyle interne, et une autre au niveau de la tête du péroné. Le genou est fléchi à 110° environ. La rotule est très peu mobile; il reste quelques mouvements de flexion très peu marqués dans l'articulation. En outre, l'extrémité supérieure du tibia présente une déformation particulière, autrefois signalée par Sonnenburg, et dont j'ai déjà rencontré plusieurs exemples. Il s'agit d'une flexion dans le cartilage épiphysaire du tibia, qui donne à l'extrémité supérieure de cet os une apparence arquée, et pourrait en imposer pour une subluxation du tibia en arrière. Je n'insiste pas d'ailleurs sur cette difformité, à laquelle je me propose de consacrer bientôt une de nos leçons.

Le diagnostic ne paraît pas douteux; il n'existe en

effet, chez ce malade, aucune trace de tuberculose. Il y a bien eu de la suppuration au voisinage du genou, mais l'articulation n'a pas été atteinte primitivement ; il n'y a eu tout d'abord, ni gonflement de la jointure, ni douleurs vives, et le malade a pu continuer à marcher. C'est seulement d'une façon secondaire que l'articulation du genou a été envahie. Telles sont les raisons sur lesquelles je me fonde pour admettre qu'il s'est agi primitivement d'une ostéite juxta-épiphysaire de l'extrémité inférieure du fémur. Les suppurations multiples que ce jeune homme a présentées sur les autres points du squelette reconnaissent la même origine. Elles ont toutes été consécutives à la fièvre typhoïde. J'ai déjà du reste appelé votre attention sur cette cause de l'ostéomyélite ; je vous ai cité le fait d'un jeune homme opéré par moi récemment à l'hôpital Broussais, et qui portait, comme traces d'une fièvre typhoïde, des suppurations multiples au niveau des fémurs et des tibias.

Outre le malade dont je viens de vous retracer l'histoire, nous avons encore actuellement dans notre service deux jeunes gens qui présentent des exemples de cette ostéomyélite de l'extrémité inférieure du fémur que nous étudions en ce moment.

L'un est ce malade auquel j'ai pratiqué la trépanation de l'extrémité inférieure du fémur pour une hyperostose, en même temps que je lui ai fait le redressement forcé du genou, après ténotomie du biceps et des droit interne et demi-tendineux.

L'autre est un jeune homme de dix-sept ans, qui, après des phénomènes douloureux au niveau du poignet gauche, présenta les symptômes d'une ostéomyélite de l'extrémité inférieure du fémur du même côté. On dut lui ouvrir, à la partie interne et postérieure du genou, un

abcès communiquant avec l'articulation. Aujourd'hui, comme trace de cette suppuration, le malade conserve une ankylose du genou dans la position rectiligne.

Tant à cause de sa fréquence que des désordres graves auxquels elle peut donner lieu, l'ostéomyélite de l'extrémité inférieure du fémur mérite une description spéciale. M. Daniel Mollière (de Lyon) l'a compris, et il a publié sur ce sujet une leçon clinique (1), où il relate l'histoire de quatre malades porteurs de cette affection.

Cette localisation spéciale de la maladie est particulièrement intéressante, en raison des lésions qu'elle détermine du côté du genou. Elle peut retentir de deux façons sur cette articulation : ou bien la lésion initiale se montre au-dessus du cartilage épiphysaire, à la partie inférieure de la diaphyse, ce qui est la règle, comme vous savez, dans l'ostéite de développement; l'inflammation se propage alors *par contiguïté* jusqu'aux surfaces articulaires; ou bien il arrive que l'épiphyse elle-même se prend pour son propre compte. Le pus peut alors soulever le cartilage diarthrodial, le perforer, et déterminer *par continuité* une arthrite suppurée. Cette seconde forme est beaucoup plus rare que la première. Elle a été étudiée d'une façon spéciale par W. Müller (2), dont la description repose sur vingt-cinq observations recueillies à la clinique de Gœttingue. Ce qu'il y a d'intéressant dans cette localisation de l'ostéomyélite aux épiphyses, c'est que le foyer venant à s'ouvrir dans l'articulation y détermine une arthrite avec fongosités, pouvant être prise à tort pour une arthrite tuberculeuse.

Que la propagation à l'articulation se soit faite *par*

(1) *Semaine médicale* du 27 avril 1887.

(2) W. Müller, *Die akute Osteomyelitis der Gelenkgebiete* (*Deutsche Zeitschrift für Chir.*, Band XXI, Heft 5 et 6).

continuité (ouverture du foyer suppuratif dans l'intérieur de l'article), ou par simple *contiguïté*, le résultat définitif peut être le même, savoir, l'ankylose avec flexion angulaire du genou, comme chez le malade que nous avons actuellement sous les yeux, et chez plusieurs autres que j'ai pu observer.

Outre cette propagation des lésions inflammatoires à l'articulation, il faut encore signaler la marche spéciale de la maladie qui, débutant par un point quelconque de l'extrémité inférieure du fémur, a une tendance constante à gagner la face postérieure de l'os. C'est en effet dans le triangle suscondylien, limité par les deux branches de bifurcation de la ligne âpre, que viennent surtout évoluer les lésions de l'ostéomyélite ; elles ont, par là même, tendance à gagner le creux poplité. Si je consulte mes observations à cet égard, je vois que, sur dix faits d'ostéomyélite de l'extrémité inférieure du fémur, six fois cette marche vers la face postérieure de l'os et le creux poplité est notée d'une manière spéciale. Le fait, du reste, n'est pas passé inaperçu. Il a attiré l'attention de P. Vogt, qui, dans un mémoire sur l'ostéite de développement (1), se demande pourquoi la maladie se localise si fréquemment à l'extrémité postérieure et inférieure du fémur. Il en trouve la raison dans la présence entre les deux branches de bifurcation de la ligne âpre, d'un tissu cellulaire abondant, mince, riche en vaisseaux, sans tendons et sans insertions aponévrotiques. La présence de ce tissu cellulaire lâche, facile à décoller, l'absence de tout organe propre à servir de barrière à l'inflammation, l'influence enfin de la déclivité, expliquent comment cette région est le point dans lequel

(1) P. Vogt, *Ueber acute Knochenentzündungen in der Wachsthums Periode* (*Sammlung Volkmann's*, n° 68 ; *Chirurgie*, n° 23).

viennent se manifester toutes les lésions de l'ostéomyélite. C'est là qu'on trouve les abcès, les larges dénudations osseuses, les séquestres.

Jeudi dernier, vous avez eu sous les yeux un exemple frappant de cette marche envahissante du côté du creux poplité. Vous m'avez vu, après avoir fait une incision au niveau du condyle interne du fémur, pénétrer avec la sonde cannelée, grâce à un décollement du périoste, jusqu'à la partie médiane du jarret, où j'ai pratiqué une contre-ouverture. De même encore, au commencement de ce mois, j'ai opéré, à l'hôpital Broussais, un malade dont l'histoire mérite d'être rapprochée de la précédente, parce qu'il portait absolument les mêmes lésions. Il s'agissait d'un garçon de vingt-trois ans, présentant, depuis l'âge de dix-huit ans, tous les symptômes d'une ostéomyélite de l'extrémité inférieure du fémur droit. Chez lui, comme chez notre malade de jeudi dernier, j'ai dû, après avoir pratiqué une incision au niveau du condyle interne, décoller le périoste, de façon à pouvoir établir un drainage dans le creux poplité, non sans avoir dénudé le nerf poplité externe, qu'il m'a fallu rejeter en dehors, afin d'éviter sa blessure. Je ne veux pas multiplier les exemples; mais, plusieurs fois déjà, dans des interventions s'adressant à l'ostéomyélite de l'extrémité inférieure du fémur, j'ai dû pratiquer des contre-ouvertures et des drainages dans l'intérieur du creux poplité.

Cette localisation particulière de l'ostéomyélite du côté de la face postérieure du genou a des conséquences faciles à prévoir. L'hyperostose consécutive ou la collection purulente qui se forme dans cette région entraînent à leur suite des phénomènes de compression de la veine poplitée, qui se manifestent par un œdème du membre. Notre malade de jeudi dernier en a présenté un exemple;

un jeune homme, chez lequel j'ai dû pratiquer le drainage du creux poplité, avait également de l'œdème de la jambe et du pied. M. Mollière signale le même fait chez une de ses petites malades, âgée de douze ans, qui portait un abcès et un séquestre entre les branches de bifurcation de la ligne âpre.

Mais une lésion sans contredit beaucoup plus grave, c'est l'ulcération de l'artère poplitée elle-même. De nombreux exemples de cette terrible complication se trouvent aujourd'hui dans la science, et il suffit de parcourir les dernières années des *Bulletins* de la Société de chirurgie pour en rencontrer plusieurs cas.

C'est tout d'abord un fait communiqué en 1882 à la Société de chirurgie par M. Humbert (1). Il s'agit d'un enfant de treize ans et demi, qui, au cours d'une ostéomyélite de l'extrémité inférieure du fémur, succomba à une hémorrhagie foudroyante, occasionnée par une ulcération de l'artère poplitée qui fut constatée à l'autopsie. Vient ensuite un fait de M. Bouilly (2), relatif à un homme de trente ans, portant depuis l'âge de seize ans les lésions d'une ostéomyélite de l'extrémité inférieure du fémur.

Comme chez le malade de M. Humbert, le foyer inflammatoire devint l'origine d'une hémorrhagie terrible, à laquelle cet homme succomba, malgré la ligature de l'artère fémorale faite au niveau du sommet du triangle de Scarpa. Ici encore, l'autopsie permit de constater une ulcération de l'artère poplitée. L'excellent mémoire de M. Monod (3) sur l'ulcération des artères au contact des foyers purulents renferme six exemples de cette

(1) Humbert, *Bul. et mém. Soc. de chir.*, 1882, p. 644.
(2) Bouilly, *Ibidem*, 1882, p. 737.
(3) Monod, *Bul. et mém. Soc. de chir.*, 1882, p. 666.

complication survenant au cours de l'ostéomyélite de l'extrémité inférieure du fémur. Ils appartiennent à Jacob, Porter, Byron, Thompson, Collins et Hawkins. A partir de cette époque, ce fut comme une fatalité : en 1884, les Bulletins de la Société de chirurgie renferment un nouveau cas d'ulcération de l'artère poplitée, survenue chez un malade de M. Terrillon (1), homme de vingt-quatre ans, chez lequel l'ostéomyélite de l'extrémité inférieure du fémur datait de dix-huit mois, et était consécutive à une fièvre typhoïde. Enfin, en 1887, M. Monod (2) faisait à la même Société un nouveau rapport sur une observation de M. Larabrie, concernant un homme de vingt-huit ans, chez lequel l'ostéomyélite de l'extrémité inférieure du fémur datait de l'âge de treize ans, et qui, comme les précédents, succomba à une hémorrhagie occasionnée par une ulcération de l'artère poplitée. Déjà, à propos de l'évidement de la moelle dans le traitement de l'ostéomyélite, j'ai cité le fait de Keetley relatif à un jeune homme de vingt ans, chez lequel une ostéomyélite du tibia ayant gagné le genou et l'extrémité inférieure du fémur, nécessita le grattage de la moelle de ce dernier os. Le résultat de cette intervention fut compromis par une hémorrhagie formidable, qui nécessita l'amputation.

D'après les exemples précédents, vous voyez donc que l'ostéomyélite de l'extrémité inférieure du fémur peut affecter la plus haute gravité. Elle mérite une description spéciale, et doit être bien connue, tant à cause de sa grande fréquence qu'à cause de sa marche constante, qui dirige vers le creux poplité tous les produits inflammatoires auxquels elle donne lieu. Sa gravité tient à son

(1) Terrillon, *Bul. et mém. Soc. de chir.*, 1884, p. 214.
(2) Monod, *Ibidem*, 1887, p. 484.

retentissement sur l'articulation du genou ; nos trois malades actuels en sont un exemple, puisque tous les trois présentent une ankylose de cette articulation. Cette gravité est encore exagérée par la possibilité d'une ulcération de l'artère poplitée et des accidents hémorrhagiques redoutables auxquels elle donne lieu.

Je n'insisterai pas sur le diagnostic. Le seul point délicat est celui que je vous ai déjà signalé, savoir, la distinction à établir entre l'ostéomyélite de l'extrémité inférieure du fémur et l'arthrite tuberculeuse du genou. On évitera assez aisément l'erreur en se rappelant que les deux maladies ont une marche très différente. Dans l'ostéomyélite, c'est le fémur qui est atteint le premier ; l'articulation n'est prise que secondairement. De plus, dans l'ostéomyélite, les lésions sont limitées au fémur, tandis que, dans la tuberculose du genou, les deux extrémités osseuses sont le plus souvent atteintes simultanément.

Je n'aurais rien à vous dire du traitement, vous ayant précédemment exposé celui de l'ostéomyélite en général, si, dans l'intervention que nécessite la maladie localisée à l'extrémité inférieure du fémur, il n'y avait plusieurs points particulièrement délicats. L'envahissement de la face postérieure du fémur imposera dans la plupart des cas l'obligation de faire des incisions dans le creux poplité. Souvent, avons-nous dit, la sonde cannelée enfoncée par un orifice fistuleux ou par une incision pratiquée au niveau de l'un des condyles, pénétrera, grâce au décollement du périoste, jusque dans le creux du jarret. Mais on ne pourra, sans s'exposer à sectionner l'artère poplitée elle-même ou quelque grosse collatérale, couper d'un seul coup tous les tissus soulevés par la sonde cannelée. Force sera donc de pratiquer, de dehors

en dedans, une contre-ouverture dans le creux poplité, en se guidant toujours sur les notions anatomiques qui permettront d'éviter la blessure des vaisseaux et nerfs importants de la région.

Il est encore une considération fort intéressante, et qui a trait au drainage. Le tube allant du condyle interne du fémur au creux poplité, passe entre l'os et les vaisseaux. Si donc vous repliez ce tube vers le creux poplité, il comprendra dans sa concavité l'artère et la veine, et vous vous exposerez, comme on l'a très bien démontré dans la discussion de la Société de chirurgie, à voir se produire une ulcération vasculaire, sous l'influence des frottements répétés et de la pression continue du drain contre les parois artérielles ou veineuses. Il est donc de toute nécessité de ramener en avant les deux extrémités du tube, de sorte que l'anse du drain réponde par sa concavité à la face postérieure du genou. C'est là la conduite que j'ai tenue chez le malade opéré à l'hôpital Broussais; c'est celle que vous m'avez vu suivre chez le malade opéré jeudi dernier devant vous. On doit, du reste, poser en principe absolu de ne jamais comprendre dans l'anse d'un drain des vaisseaux volumineux.

Il est encore une opération qui trouvera parfois son indication dans l'ostéomyélite de l'extrémité inférieure du fémur; je veux parler de la trépanation de l'os de part en part, de son côté externe au côté interne. Lorsqu'après l'ouverture d'un abcès, après l'extraction d'un séquestre et le grattage de la cavité médullaire, on trouve que celle-ci est transformée en une vaste poche qui n'est plus séparée de l'extérieur que par une mince lamelle osseuse, on facilitera beaucoup la guérison de cette large cavité, en ayant recours à la trépana-

tion, et pratiquant le drainage de l'os de son côté externe au côté interne. Semblable opération sera encore applicable aux cas d'hyperostose et aux faits dans lesquels le tissu spongieux de l'épiphyse ramolli a subi la dégénérescence graisseuse. Pour ma part, j'ai eu trois fois l'occasion d'avoir recours à ce drainage de part en part de l'extrémité inférieure du fémur. La première fois, en 1884, dans le service de M. Verneuil, chez un homme de cinquante-deux ans atteint d'ostéomyélite. Chez lui, la sonde cannelée introduite par une fistule existant au côté externe du genou, put perforer l'os au côté interne, tant le tissu osseux était ramolli. L'orifice ainsi créé avec la sonde cannelée fut élargi avec la gouge et le maillet, et un drain traversa de part en part l'extrémité inférieure du fémur. Chez un second malade, après avoir gratté une large cavité résultant de l'ablation d'un séquestre, je trouvai que cette vaste poche n'était plus séparée de l'extérieur que par une mince lamelle osseuse existant au côté externe du fémur; une couronne de trépan fut appliquée en ce point, et un drain en anse traversa de part en part l'extrémité inférieure du fémur. Chez un troisième malade enfin, présentant une ostéomyélite étendue à la presque totalité de la diaphyse fémorale, après avoir ouvert un abcès sous-périostique au côté inférieur et interne de la cuisse, j'appliquai une couronne de trépan sur l'os dénudé. Du pus s'étant écoulé en abondance du canal médullaire, je pratiquai, au côté externe du membre, une contre-ouverture, puis une nouvelle trépanation, et je réunis par un drain en anse traversant la cavité médullaire, les deux perforations osseuses ainsi créées.

Cette trépanation de part en part de l'extrémité inférieure du fémur, avec drainage de la cavité médullaire,

conseillée et mise en pratique par MM. Verneuil et Desprès, donne les meilleurs résultats, mais à condition qu'on laisse le drain assez longtemps en place pour permettre la guérison des lésions osseuses, et qu'on favorise ce résultat par d'abondants lavages antiseptiques.

TROISIÈME LEÇON

DE L'OSTÉOMYÉLITE TRAUMATIQUE PROLONGÉE

A côté de l'ostéomyélite succédant immédiatement au traumatisme, il est une forme se montrant quelquefois longtemps après, et méritant le nom d'ostéomyélite traumatique prolongée. — Analogie avec l'ostéomyélite prolongée, suite de l'ostéite de développement. — Indications opératoires.

Le malade que je vais opérer aujourd'hui devant vous est un homme de quarante-six ans, entré à l'Hôtel-Dieu pour les suites éloignées d'un traumatisme qui remonte à quatorze ans déjà. Il nous raconte, en effet, qu'en 1875, il a eu la jambe broyée par une barrique de vin qu'il descendait à la cave. Il eut à ce moment une fracture compliquée de plaie, pour laquelle il resta pendant deux mois en traitement à l'hôpital de Reims. Bien que le foyer de la fracture ait suppuré, il guérit de la façon la plus heureuse, et sans raccourcissement. Après un mois de convalescence, il était capable de reprendre son travail comme menuisier.

Pendant six ans, cet homme n'éprouva dans le membre blessé aucune douleur; mais, au bout de ce temps, du gonflement et de la rougeur se montrèrent au niveau de la fracture ancienne. Un médecin pratiqua en ce point une incision qui donna issue à du pus sans esquilles. Les mêmes accidents se reproduisirent quatre fois dans un intervalle de quatre ans; et à chaque fois, une incision nouvelle était pratiquée; il s'en écoulait du

pus, sans qu'il y ait jamais eu d'élimination de fragments osseux.

Enfin, en 1884, le Dr Guelliot (de Reims), appelé auprès du malade, l'endormit, et, soit avec la gouge, soit à l'aide de la trépanation, il enleva plusieurs petits fragments d'os nécrosé. A partir de ce moment, il ne se forma plus d'abcès; mais dans les premiers mois de 1888, de la douleur et du gonflement se manifestèrent à la partie supérieure de cette même jambe. Consulté de nouveau, M. Guelliot ordonna l'application de cataplasmes et l'iodure de potassium à la dose de trois cuillerées par jour, se réservant d'intervenir si l'état s'aggravait. Les douleurs et le gonflement disparurent. Sur ces entrefaites, le malade quitta Reims pour venir à Paris. Depuis le mois d'avril jusqu'en décembre 1888, il demeura bien portant. Mais, à ce moment, il se produisit un gonflement du membre, qui cependant permettait au malade de continuer son travail. Vers le 6 janvier 1889, les douleurs devinrent assez vives pour nécessiter un repos absolu; et bientôt, aucune amélioration ne se produisant dans son état, le malade se décida à entrer à l'Hôtel-Dieu, où il fut admis le 11 janvier.

Lorsque nous l'examinons actuellement, nous constatons que la jambe droite, dans son tiers inférieur, présente, au côté interne, des cicatrices qui sont la trace de l'opération pratiquée par M. Guelliot. Au côté externe, il existe aussi des cicatrices qui sont le résultat du passage de drains. Dans ses deux tiers supérieurs, la face interne du tibia est le siège d'un gonflement manifeste. L'os est augmenté de volume dans tous ses diamètres. Mesurée au compas d'épaisseur, sa face interne présente, en haut, un diamètre transversal de 6 centimètres et demi, et de 6 centimètres à sa partie moyenne. Sa largeur est

d'un centimètre au moins plus considérable que celle de l'os du côté opppsé.

Le malade accuse des douleurs dans toute la moitié supérieure du tibia, douleurs affectant le caractère d'élancements, et survenant sans cause appréciable, surtout pendant la soirée. La pression est douloureuse dans toute cette moitié supérieure de l'os; mais, au milieu de cette sensibilité diffuse, un examen soigneux permet de reconnaître deux points très circonscrits, qui sont particulièrement douloureux : l'un d'eux siège au niveau de la partie moyenne de l'os; l'autre, à cinq travers de doigt plus haut. C'est avec la pulpe du doigt, ou avec l'extrémité d'un crayon qu'il convient de rechercher ces deux points douloureux qui, je le répète, sont extrêmement circonscrits. La percussion de l'os pratiquée dans les mêmes points réveille une très vive douleur. Enfin, dans toute cette zone douloureuse, il existe une élévation locale de la température, très appréciable à la main, et que le thermomètre nous a permis de vérifier. En effet, nous avons trouvé, en nous servant d'un thermomètre à températures locales, 32°,8 pour la zone douloureuse, tandis que, pour les points correspondants du côté opposé, la température ne dépasse pas 31°,2. Il n'existe rien de particulier à noter du côté du péroné, rien dans les articulations du genou et du pied. Tous les mouvements de la jambe sont possibles; mais le malade nous dit qu'il serait dans l'impossibilité de marcher pendant longtemps.

Soumis à l'immobilisation et à la compression ouatée pendant quinze jours, le malade a présenté tout d'abord un semblant d'amélioration. Mais hier, en enlevant l'appareil, nous avons constaté que, loin de diminuer, le gonflement a augmenté; de l'œdème s'est montré au

niveau de la moitié supérieure du tibia. Les douleurs revêtant la forme d'élancements sont plus fortes que jamais. Dans ces conditions, l'intervention s'impose comme une absolue nécessité.

Je ne m'arrêterai pas longtemps à discuter le diagnostic. Les douleurs et le gonflement existant au niveau du tibia dénotent manifestement l'ostéite; mais j'ai eu soin de vous faire observer qu'au milieu de cette zone douloureuse, il existait deux points très circonscrits, au niveau desquels la pression et la percussion de l'os réveillaient une sensibilité toute spéciale. L'élévation de la température locale dans ces mêmes points, la douleur revêtant la forme d'élancements, l'œdème qui s'y joint, sont autant de symptômes qui révèlent chez notre malade l'existence d'abcès intra-osseux, que je me propose d'ouvrir par la trépanation.

Décrits en France, dès 1764, par David (de Rouen), les abcès des os ont été surtout étudiés, en 1832, par sir B. Brodie, dont les travaux ont été vulgarisés en France par Broca. Mais pendant longtemps leur pathogénie est restée fort obscure. Aujourd'hui nous savons qu'ils sont le plus souvent liés à l'ostéomyélite de développement, et plus particulièrement à cette forme que nous avons décrite sous le nom d'ostéomyélite prolongée. Déjà je vous ai cité trois abcès de cette espèce, siégeant au niveau de l'extrémité supérieure du tibia, et ouverts par moi au moyen de la trépanation, dont deux en 1887 à l'hôpital Necker, et un à Saint-Antoine en 1881.

Outre les abcès des os liés à l'ostéite de développement qui constituent l'immense majorité des faits, il existe aussi des abcès intra-osseux qui sont dus à la tuberculose. Nous en avons recueilli l'année dernière un bel exemple sur un jeune garçon de quinze ans, à l'hô-

pital Broussais. A la suite d'un coup de pied reçu sur la jambe gauche, ce jeune homme vit se développer lentement, sourdement, sans aucune réaction fébrile, un gonflement de la face interne du tibia. Lorsqu'il se présenta à nous, ce gonflement osseux était le seul signe apparent; il n'y avait ni gonflement, ni œdème, ni rougeur des parties molles. Le diagnostic d'abcès intra-osseux de nature tuberculeuse fut fait d'après les mêmes symptômes qui nous conduisent au diagnostic chez notre malade actuel, savoir, douleur localisée à la pression et à la percussion sur la face interne du tibia, élévation considérable de la température locale. La trépanation vint vérifier l'exactitude du diagnostic, et mit à nu une cavité suppurante qui ne mesurait pas moins de 7 centimètres de longueur sur 3 centimètres de largeur, et dont la face interne était tapissée d'une fausse membrane tout à fait identique à celle des abcès froids. La cavité fut tamponnée à l'iodoforme, et le petit malade guérit sans le moindre incident. Il est venu se présenter à nous ces jours derniers, et vous avez pu vérifier la cicatrisation complète de sa plaie. J'ajoute que cet enfant avait des antécédents héréditaires tuberculeux, et que lui-même présentait quelques symptômes d'induration au sommet des poumons.

Mais ici, il n'existe aucune cause diathésique à laquelle puisse être rapporté l'abcès osseux du tibia; les antécédents personnels et héréditaires de notre malade sont tout à fait nuls ; il ne porte aucune trace de tuberculose, ni de syphilis. Avant d'être atteint de sa fracture de jambe, il n'avait jamais eu d'affection osseuse. Il s'agit donc bien manifestement chez lui d'une ostéomyélite traumatique, revêtant actuellement la forme d'abcès intra-osseux du tibia.

L'ostéomyélite traumatique a surtout été décrite dans trois circonstances différentes : 1° à la suite des amputations des membres ; 2° à la suite des plaies par armes à feu ; 3° comme conséquence des fractures compliquées.

A ces diverses variétés se rapportent les travaux de Th. Valette, de Roux, de Eug. Bœckel, de Gosselin ; mais on s'est occupé surtout de l'ostéomyélite survenant immédiatement après le traumatisme. Cette redoutable complication des affections traumatiques des os a longuement attiré l'attention des chirurgiens, à cause des graves accidents septicémiques auxquels elle donnait lieu, avant que la méthode antiseptique ne nous eût permis d'en prévenir le développement. On s'est beaucoup moins occupé des accidents d'ostéite qui surviennent parfois longtemps après le traumatisme, et qui en sont les suites éloignées. Et cependant ces accidents méritent une description spéciale. A côté de l'ostéomyélite prolongée, conséquence de l'ostéite de développement, il y a lieu de réserver une place à l'*ostéomyélite traumatique prolongée*. Notre malade actuel, qui nous offre un exemple frappant de cette dernière variété, nous fournira l'occasion d'esquisser à grands traits l'évolution de cette ostéomyélite traumatique prolongée.

Si, du reste, une description générale nous a fait défaut jusqu'à ce jour, ce n'est pas que les faits ne soient connus depuis longtemps. Depuis bien des années déjà, on a signalé les accidents inflammatoires à longue échéance, se montrant à la suite des traumatismes osseux par coups de feu. Gerdy, par exemple, cite une récidive survenue en 1832, à la suite d'accidents ostéomyélitiques datant de 1792.

En 1872, M. Eug. Bœckel a publié le fait d'un volumineux abcès du tibia observé par lui sur un malade

amputé de la jambe six mois auparavant. Puzey (1) a fait connaître l'histoire d'un abcès de l'humérus développé à peu de distance au-dessus de l'extrémité du moignon chez un homme amputé du bras vingt-deux ans auparavant.

En 1885, le professeur Verneuil (2) a appelé l'attention du Congrès de chirurgie sur les cas de cette nature. Les deux faits suivants provenant de son service ont été rapportés par son chef de laboratoire, M. Nepveu. Dans l'un, il s'agit d'un homme de trente-trois ans qui, blessé pendant la Commune en 1871, eut une fracture comminutive de l'humérus à la partie moyenne. La suppuration continua jusqu'en 1874, mais à partir de cette époque, la guérison parut complète, jusqu'en décembre 1884, époque à laquelle des accidents inflammatoires se montrèrent. M. Verneuil ouvrit un abcès, contenant un pus excessivement fétide, et par la trépanation, il fit sortir de l'os lui-même un pus semblable. Chez le second malade, un coup de feu reçu en 1870, avait déterminé une fracture compliquée du péroné, qui fut bientôt guérie. Or, chez lui, comme chez le malade précédent, des phénomènes inflammatoires se montrèrent, en décembre 1884, du côté du membre inférieur. M. Verneuil dut pratiquer des incisions qui donnèrent issue, comme dans le premier cas, à un pus extrêmement fétide, et qui permirent l'extraction d'une petite esquille. Voilà donc deux blessés qui, treize et quatorze ans après leur traumatisme, ont présenté des phénomènes inflammatoires ayant pour point de départ le foyer traumatique ancien. Mais ce qu'il y a de particulièrement intéressant,

(1) Puzey, *Lancet*, 1878.

(2) Nepveu, *Pathogénie des abcès fétides des membres* (Congrès français de chirurgie, 1885, p. 96).

c'est que le pus de ces abcès fétides examiné par M. Nepveu renfermait un très grand nombre de streptocoques. MM. Verneuil et Nepveu admettent que ces micro-organismes introduits dans les tissus au moment de la blessure, y sont restés à l'état latent pendant une longue suite d'années, jusqu'à ce que, sous l'influence d'une cause quelconque, un traumatisme léger par exemple, ils révèlent leur présence par l'éclosion de nouveaux phénomènes inflammatoires.

Le professeur Lannelongue (de Bordeaux) (1) rapporte un fait qui doit prendre place également dans l'histoire de l'ostéomyélite traumatique prolongée. Il s'agit d'un homme de quarante-six ans, qui, à l'âge de vingt ans, avait reçu sur la partie antéro-supérieure du tibia gauche un coup de pied de cheval qui brisa l'os. Cette fracture se consolida, après élimination de plusieurs esquilles, et, au bout de trois mois, le malade était en état de reprendre ses travaux. Or, pendant vingt-six ans, cet homme ne cessa pas de jouir d'une santé excellente. C'est seulement au bout de ce long espace de temps qu'un coup de pied sans fracture vint réveiller le foyer inflammatoire ancien, en y déterminant de la suppuration, et, comme suite, la production d'une fistule. L'examen du malade permettait de reconnaître, en même temps qu'une hyperostose du tibia, l'existence d'un séquestre.

Je puis ajouter aux faits précédents un cas fort démonstratif également observé par moi, en 1887, à l'hôpital Laënnec. Il a trait à un homme de trente-trois ans, qui, en 1870, reçut à Sedan un éclat d'obus à la jambe gauche. Il n'eut point de fracture, et put continuer à

(1) Lannelongue, *Leçons de clinique chirurgicale*, p. 25.

marcher pendant trois ou quatre jours. Prisonnier de guerre à Stettin, il fut soigné par les chirurgiens allemands, qui pratiquèrent sur le membre malade plusieurs incisions. Il y eut ensuite élimination de quelques esquilles, et la guérison fut assez satisfaisante pour que le malade, rentré en France, pût reprendre son service militaire et le continuer jusqu'en 1874. C'est seulement au bout de dix-sept ans, en 1887, que la jambe malade, au point blessé, devint le siège de douleurs qui obligèrent cet homme à entrer à l'hôpital. Lorsque nous le vîmes, il présentait un gonflement notable du membre, de l'œdème et des douleurs qui rendaient la marche impossible. Comme chez notre malade actuel, nous fîmes le diagnostic d'abcès intra-osseux du tibia, et d'après les mêmes symptômes, savoir, une douleur très vive et très nettement localisée à la pression et à la percussion en un point circonscrit du tibia; une augmentation de volume de l'os, et une élévation de la température locale, qui ne mesurait pas moins de quatre degrés, au niveau du siège maximum des douleurs. Une couronne de trépan appliquée en ce point amena l'évacuation d'une petite quantité de pus, et procura, du même coup, la vérification du diagnostic et la guérison.

Si je ne craignais de trop multiplier les exemples, je vous rappellerais encore ce malade qui nous a été adressé par le professeur G. Sée, porteur d'un abcès sous-périostique à la partie supérieure de l'humérus gauche. Actuellement âgé de trente-quatre ans, cet homme a été victime, en 1870, d'un grave accident. Pris dans le volant d'une machine, il a eu une fracture compliquée d'une vaste plaie au quart supérieur de l'humérus. Au bout de trois mois, il quittait l'hôpital complètement guéri ; mais, quelques jours après, il y eut réouverture

de la plaie, et l'on dut pratiquer l'extraction de plusieurs esquilles. Depuis lors, il n'y eut plus d'accidents, et c'est seulement cette année, c'est-à-dire dix-neuf ans après le traumatisme, qu'un nouvel abcès vient se former au niveau du foyer de la fracture ancienne. Ouvert par nous, ce foyer a donné issue à un pus fétide, mais nous n'avons trouvé ni séquestre, ni corps étranger ; et la guérison s'est faite très simplement.

Je n'insiste pas; les faits précédents sont plus que suffisants pour vous démontrer que l'ostéomyélite traumatique est susceptible de donner naissance à des accidents à longue portée, à lointaine échéance, qui, se montrant parfois plusieurs années après le traumatisme initial, méritent bien véritablement le nom d'*ostéomyélite traumatique prolongée*, par analogie avec ce qu'on observe à la suite de l'ostéite de développement. Succédant à des fractures compliquées de plaie, à des coups de feu, ou même à des traumatismes chirurgicaux, tels qu'une amputation, cette ostéomyélite traumatique prolongée est susceptible de revêtir les diverses formes que l'on observe à la suite de l'ostéite de développement, abcès sous-périostiques présentant parfois les caractères d'abcès fétides, séquestres renfermés dans des cavités osseuses suppurantes, hyperostoses, enfin abcès intra-osseux. Les exemples multipliés que j'ai réunis dans cette leçon vous ont offert des types de chacune des variétés précédentes.

L'existence de cette ostéomyélite traumatique prolongée est intéressante à connaître, en vue du pronostic des traumatismes osseux lui-même. Il n'est pas indifférent de savoir qu'un blessé atteint d'un coup de feu qui a broyé les os, qu'un malade présentant une fracture compliquée, sont exposés à voir se développer de nou-

veaux accidents inflammatoires dans un foyer traumatique en apparence complètement éteint depuis de longues années. De même, lorsque ces accidents consécutifs se montrent, il faut que le chirurgien, à l'examen duquel est soumis le malade, puisse faire remonter l'inflammation qu'il a sous les yeux à sa véritable cause, c'est-à-dire au traumatisme subi longtemps auparavant.

Mais il est un point dans cette question qui présente encore un plus grand intérêt, c'est celui qui est relatif à la pathogénie. Si vous parcourez les observations que je viens de vous rapporter, vous verrez que tous les malades qui en sont l'objet ont été atteints immédiatement après le traumatisme d'une suppuration de plus ou moins longue durée. La chose est vraie pour ce blessé de Sedan opéré par moi, en 1887, à l'hôpital Laennec; elle l'est encore pour le jeune homme qui nous a été adressé par M. G. Sée, et qui avait eu autrefois une fracture comminutive de l'humérus. Enfin, le malade qui est le point de départ de cette leçon avait eu, à la suite de sa fracture de jambe, des accidents de suppuration qui avaient nécessité l'usage du drainage. Or, si l'on fait jouer, avec MM. Verneuil et Nepveu, dans les accidents éloignés de l'ostéomyélite traumatique, un rôle aux micro-organismes enkystés pour ainsi dire depuis de longues années dans les tissus, il est évident que les suppurations primitives ont, à ce point de vue, une grande importance. C'est à leur faveur que se produisent les nécroses étendues et les séquestres, qui restent parfois pendant très longtemps enkystés; c'est grâce à elles que pullulent les micro-organismes, qui deviendront plus tard le point de départ de nouvelles suppurations. Empêcher ou du moins modérer le développement de ces suppurations osseuses primitives, ce sera bien évidem-

ment, dans une certaine mesure, s'opposer au développement des accidents inflammatoires secondaires. De sorte que l'antisepsie qui a déjà tant fait pour enrayer l'ostéomyélite traumatique primitive et les terribles accidents septicémiques auxquels elle donnait naissance, est appelée à combattre du même coup le développement de l'ostéomyélite traumatique prolongée. Nul doute, en effet, que si l'on parvient à empêcher l'éclosion de la suppuration après les traumatismes osseux, on s'opposera par là même à la formation de séquestres et de foyers chroniques d'ostéite, on mettra obstacle au dépôt dans l'intérieur des tissus de ces colonies microbiennes, qui peuvent, à un moment donné, réveiller les phénomènes inflammatoires. Curatrice pour les lésions immédiates, l'antisepsie aura donc en même temps pour l'avenir une action prophylactique des plus heureuses.

Mais quand les lésions de l'ostéomyélite traumatique prolongée sont constituées et qu'elles se révèlent à nous par quelqu'un de leurs symptômes, abcès sous-périostique, nécrose, abcès des os, force est bien de les combattre. Nous n'insisterons pas toutefois sur le côté thérapeutique de la question; nous n'aurions rien à en dire de spécial et qui ne soit applicable en même temps à l'ostéomyélite spontanée dont nous avons déjà parlé. Ici encore, comme dans cette dernière affection, on incisera largement les abcès sous-périostiques, on pratiquera l'ablation des séquestres, on ouvrira par la trépanation les abcès intra-osseux. L'évidement et le drainage du canal médullaire trouveront leur application, comme dans le cas d'ostéite de développement.

N. B. — Le malade qui fait l'objet de cette leçon peut être cité comme exemple à propos de la thérapeutique

de l'ostéomyélite traumatique. Chez lui, nous avons appliqué une couronne de trépan sur chacun des deux points où la douleur particulièrement vive nous avait fait diagnostiquer l'existence d'abcès intra-osseux. Immédiatement le pus s'est écoulé au dehors en assez grande abondance, et nous avons pu constater ici ce fait, qui a été noté dans un certain nombre d'abcès des os, à savoir l'existence de battements synchrones au pouls communiqués au liquide purulent par les battements des artères du canal médullaire. Un drain traversant la cavité médullaire réunit l'une à l'autre les deux ouvertures créées par le trépan. Peu à peu, les plaies se comblèrent par bourgeonnement, le drain fut supprimé, et le malade put quitter l'Hôtel-Dieu avec une cicatrisation complète et entièrement débarrassé de ses douleurs. Nous avions tout lieu de le croire guéri d'une manière définitive, lorsque, le 25 octobre 1889, il se présenta de nouveau à l'hôpital, souffrant de l'extrémité inférieure du tibia. L'examen nous montra que les plaies nécessitées par notre première trépanation étaient restées parfaitement cicatrisées. Il n'y avait du reste, dans ce point, ni gonflement, ni douleur. Mais, au niveau du tiers inférieur de l'os, à cinq centimètres environ au-dessus de la malléole interne, on constatait l'existence d'une tuméfaction de la face interne du tibia. La percussion en ce point réveillait une violente douleur. En présence de ces phénomènes, je proposai au malade une nouvelle trépanation, qui fut acceptée avec empressement.

Le 30 octobre, je plaçai, sur le point culminant de la tuméfaction, une couronne de trépan. Je pénétrai dans un tissu extrêmement dense, sans rencontrer le canal médullaire, complètement oblitéré par une production osseuse de nouvelle formation. Prolongeant en bas

l'incision des parties molles, j'arrivai sur un tissu osseux raréfié et très vascularisé; deux autres couronnes de trépan placées en ce point me conduisirent dans une cavité osseuse remplie de fongosités. Les plaies furent laissées ouvertes et pansées avec la gaze iodoformée; le malade fut immédiatement soulagé à la suite de notre intervention et ne présenta pas le plus léger accident. Ce fait est particulièrement instructif en ce qu'il démontre la ténacité de l'ostéomyélite traumatique, quand le canal médullaire, dans toute son étendue, a été infecté. Cependant ce canal étant complètement oblitéré vers sa partie moyenne par une production osseuse, il est permis d'espérer que de nouvelles suppurations ne se montreront pas dans son épaisseur et que, cette fois, la guérison sera définitive.

QUATRIÈME LEÇON

SYPHILIS OSSEUSE HÉRÉDITAIRE

Déformation caractéristique du tibia. — Syphilis héréditaire, et syphilis infantile. — Relations avec le rachitisme. — Importance du traitement mixte.

Je désire vous présenter aujourd'hui un jeune homme de vingt-six ans, couché au n° 14 de notre salle Saint-Landry, et entré dans notre service pour une affection douloureuse du tibia gauche. Son histoire est, comme vous le verrez, des plus instructives.

Né en Savoie, ce garçon a encore son père, qui jouit d'une bonne santé; sa mère est morte avec un œdème généralisé. Il a deux frères plus âgés que lui et qui sont bien portants; une sœur, née immédiatement avant lui, est morte à l'âge de dix-sept jours. Ces commémoratifs ne laissent pas que d'avoir de l'importance au point de vue de l'affection dont notre jeune malade est actuellement porteur.

Interrogé par nous sur ses antécédents personnels, il nous répond tout d'abord qu'en dehors de sa maladie de la jambe, il s'est toujours bien porté; mais quand on précise un peu les questions, il faut singulièrement en rabattre. On apprend, en effet, que, dans son enfance, il a eu de la gourme; il a présenté des croûtes dans les cheveux, des glandes au cou, mais non suppurées.

Depuis l'âge de neuf ans, il est sujet à des céphalalgies

fréquentes, qui reviennent surtout la nuit. Parfois, mais rarement, ces céphalalgies ont été d'une violence extrême.

A douze ans, il est atteint d'une affection oculaire qui dure trois mois, et au cours de laquelle il est complètement privé de la vue pendant un mois entier.

C'est à l'âge de treize ans que se sont manifestées pour la première fois les douleurs de la jambe gauche, qui ont persisté depuis lors, et qui amènent encore aujourd'hui le malade à l'hôpital. Ces douleurs survenaient surtout le soir, après la fatigue de la journée. Parfois elles étaient assez vives pour maintenir ce jeune homme éveillé pendant plusieurs heures; mais d'ordinaire elles n'avaient pas une grande intensité. Elles occupaient surtout la partie supérieure de la jambe. Depuis que le malade est à Paris, où il travaille comme garçon marchand de vins, cet emploi, qui est des plus pénibles et qui l'oblige à rester debout toute la journée, a amené une recrudescence dans les douleurs. Aussi le soir remarquait-il depuis quelque temps un peu de claudication.

Quelque temps après l'apparition des premières douleurs, le malade s'est aperçu de l'existence d'une déformation du tibia constituant, suivant sa propre expression « une bosse » à l'union du quart supérieur avec les trois quarts inférieurs de la jambe, dans le point où se trouvait précisément le maximum des douleurs. Cette déformation s'est accentuée lentement, progressivement, sans que jamais les phénomènes soient passés à l'état aigu.

Actuellement l'état général de ce jeune homme est satisfaisant, et nous n'avons rien de particulier à signaler chez lui du côté des viscères. Notons toutefois qu'il présente une déformation du nez, qui est aplati à sa base, et une surdité assez prononcée. L'affection oculaire dont

il a été atteint à l'âge de treize ans n'a pas laissé de traces, et les cornées ont repris leur transparence normale; nous ne trouvons rien d'anormal du côté du système dentaire.

La jambe gauche est le siège de douleurs continues, douleurs qui siègent surtout à l'union du quart supérieur avec les trois quarts inférieurs du tibia. Il existe dans ce même point une sensibilité très vive à la pression. Le reste de l'os est bien douloureux, mais il ne l'est pas au même degré. C'est surtout le soir que s'exagèrent les douleurs.

Le tibia présente une déformation des plus manifestes sous la forme d'une saillie ou bosselure en avant ; en d'autres termes, la crête tibiale, au lieu d'être rectiligne comme à l'état normal, est, au contraire, fortement convexe en avant, et le maximum de la déformation correspond au maximum des douleurs, c'est-à-dire à l'union du quart supérieur avec les trois quarts inférieurs du membre.

Le tibia lui-même est augmenté de volume dans tous ses diamètres; il existe donc une hyperostose véritable; et cependant, malgré cette augmentation de volume évidente du tibia, il y a une telle atrophie des muscles que la circonférence de la jambe, au niveau du mollet, mesure deux centimètres de moins que celle du côté opposé.

Le diagnostic ne nous paraît point laisser place au doute. En effet, tous les caractères locaux de l'affection que nous avons sous les yeux, comme tous les antécédents du malade, se rapportent manifestement à la syphilis; et, vu l'âge très peu avancé auquel ont apparu les lésions, nous pouvons dire qu'elles se rapportent à la syphilis héréditaire. Sans doute, nous manquons des renseignements nécessaires pour pouvoir affirmer ou

rejeter d'une manière certaine l'existence de la syphilis chez les parents. La mère a succombé à un anasarque traduisant peut-être l'existence d'une maladie du cœur; le père est bien portant, nous dit notre malade ; mais cela n'exclut pas la possibilité d'une infection syphilitique antérieure. Si les deux frères aînés jouissent d'une bonne santé, un troisième enfant, celui qui est né immédiatement avant notre malade, a succombé à l'âge de dix-sept jours. Il est bien possible que cet enfant lui-même fût syphilitique, et que l'infection ait pénétré dans la famille entre la seconde et la troisième grossesse. Toujours est-il que le malade lui-même présente la plupart des signes que nous sommes habitués à rencontrer dans la syphilis héréditaire. Depuis de longues années déjà il est atteint de céphalalgie, revenant surtout la nuit. Il a de la surdité, et il a présenté, à l'âge de douze ans, une affection oculaire qui a été très probablement une kératite interstitielle. En effet, c'est bien le propre de cette affection de déterminer pendant un temps plus ou moins long une perte totale de la vision, pour disparaître ensuite complètement, au point de ne pas même laisser de traces. Sans doute, nous n'avons pas trouvé chez notre jeune malade de déformations spéciales du système dentaire; mais nous savons que, dans la triade symptomatique d'Hutchinson, caractérisée par la surdité, la kératite interstitielle, les altérations des dents, l'un des facteurs peut faire défaut. Notons en outre chez notre malade l'affaissement de la base du nez que l'on retrouve dans bon nombre de cas de syphilis héréditaire.

Le caractère des douleurs osseuses ressenties par ce jeune homme est celui qu'elles présentent dans la syphilis; en effet, ce sont des douleurs qui se montrent surtout la nuit, de véritables douleurs ostéocopes. Enfin, et

par-dessus tout, la déformation du tibia est particulièrement caractéristique. Dans la syphilis, en effet, et dans la syphilis héréditaire en particulier, les déformations portent spécialement sur la crête du tibia; de rectiligne qu'elle était, cette crête osseuse tend à devenir saillante en avant, elle est bombée, parsemée de nodosités, de bosselures plus ou moins nombreuses, plus ou moins prononcées. En même temps l'os en totalité est déformé, les arêtes qui séparent ses différentes faces tendent à disparaître, et le tibia prend ainsi une forme plus ou moins globuleuse. Ce sont bien là tous les caractères que nous rencontrons sur le tibia de notre jeune malade. Cet os, en effet, est augmenté de volume ; sa crête est déformée, saillante en avant, au point de présenter une bosselure manifeste, dont le relief est très facile à constater, par la vue et par la palpation, au-dessous des téguments.

Vous pouvez du reste vous faire une idée exacte de cette déformation caractéristique du tibia, au moyen de ces moules que je vous présente, et que je dois à l'obligeance de M. le professeur Lannelongue. Deux fois déjà, pour ma part, j'ai pu rencontrer sur des jeunes gens cette déformation du tibia caractéristique de la syphilis héréditaire. Permettez-moi de vous rappeler brièvement ces deux observations :

La première a trait à un jeune garçon de quinze ans observé par moi, il y a deux ans, à l'hôpital Necker. Bien que nous n'ayons nettement retrouvé la syphilis, ni dans ses antécédents personnels, ni dans ses antécédents héréditaires, cependant la physionomie caractéristique des lésions nous a fait porter le diagnostic de syphilis héréditaire, et ce diagnostic a été confirmé par l'influence bienfaisante du traitement spécifique. Chez ce

jeune homme, c'était le tibia droit qui était envahi, et l'aspect extérieur de la lésion était absolument identique à ce que vous constatez chez le malade que je vous présente aujourd'hui. La crête du tibia formait une saillie fortement bombée en avant, et l'hyperostose était tellement considérable que la face interne de l'os mesurait un diamètre juste double de celui du côté opposé. Joignez à cela des lésions articulaires traduisant leur existence par un double épanchement dans les articulations du genou, épanchement plus considérable à gauche, et se compliquant, de ce côté, d'un point douloureux au niveau du plateau externe du tibia, un peu en avant de la tête du péroné. L'état du malade fut considérablement amélioré par l'usage du traitement spécifique. Le tibia droit diminua beaucoup de volume ; les épanchements articulaires disparurent ; il en fut de même de la douleur localisée du genou gauche.

Bien plus complexes et plus démonstratives encore étaient les lésions chez une jeune fille de dix-huit ans, traitée par moi à la Salpêtrière, en 1884. Vous en pouvez juger par la figure que je mets en ce moment sous vos yeux (voyez fig. 3). Cette malade est celle que j'ai présentée la même année à la Société de chirurgie (1). Son histoire est, du reste, assez intéressante pour vous être rapportée tout entière. A la différence de ce qui existait pour les deux malades précédents, ici la syphilis des parents est bien manifeste. Le mari avait contracté la syphilis, et l'avait transmise à sa femme. De ce mariage étaient résultées dix grossesses ; or, trois d'entre elles s'étaient terminées par des fausses couches, ou par la venue d'un enfant mort-né ; cinq autres enfants avaient

(1) Voyez *Bulletins et mém. de la Soc. de chir.*, 1884, p. 647.

succombé en bas âge; deux seuls étaient vivants, la malade qui nous occupe actuellement, et un second enfant dont la santé avait toujours été parfaite. Mais vous remarquerez que ce second enfant indemne de syphilis était né neuf ans après l'autre. Vous retrouvez donc ici la formidable mortalité qui sévit sur les enfants dans les familles infectées par la syphilis.

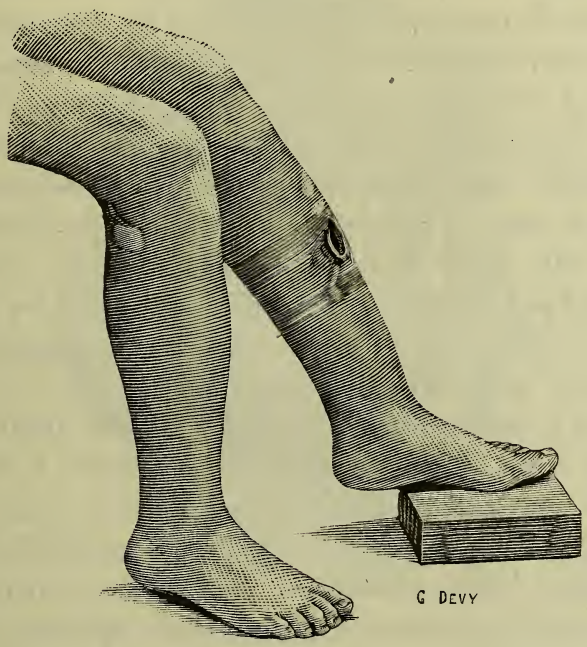

Fig. 3.

Chez notre malade, d'innombrables cicatrices disséminées sur les différents points du corps traduisaient l'existence d'ulcérations antérieures. Deux gommes ulcérées se voyaient encore, l'une à la partie antérieure de la jambe gauche, visible sur la figure que vous avez sous les yeux; l'autre à la partie supérieure et interne de la jambe droite, et qui n'est pas visible sur notre

dessin, où le membre inférieur droit est représenté de profil. Quant aux déformations des tibias, elles sont absolument caractéristiques, et beaucoup plus considérables que chez les deux malades précédents. A droite, le tibia présente dans ses deux tiers supérieurs une forme arquée très manifeste ; et sur cette crête tibiale ainsi bombée en avant, on pouvait reconnaître trois bosselures très prononcées, dont la plus volumineuse occupait la partie moyenne de l'os, et les deux autres sa moitié inférieure. Du côté gauche, la forme arquée du tibia est encore plus manifeste ; comme à droite, l'extrémité inférieure du tibia contraste par son volume avec l'extrémité supérieure, qui est moins développée. Les deux os sont le siège d'une hyperostose considérable. Chez cette jeune fille, du reste, les lésions osseuses n'étaient pas confinées aux membres inférieurs ; les membres supérieurs y participaient également, comme vous le montre ce second dessin (voyez fig. 4).

Vous y pouvez remarquer que les deux avant-bras sont le siège de déformations considérables. A droite, vous y verrez une double tumeur, siégeant, l'une à la partie supérieure du cubitus, l'autre à la partie inférieure du radius. L'existence de ces deux tumeurs donnait à l'avant-bras l'apparence d'une courbure sigmoïde, courbure ou plutôt déformation qui se corrigeait en partie par les mouvements de demi-pronation et de demi-supination, et qui était, au contraire, plus marquée dans les mouvements de pronation et de supination complète. A gauche, la tuméfaction du cubitus porte sur la partie moyenne de l'os. On voyait en outre, à la face postérieure de l'olécrâne, une cicatrice adhérente, trace d'une fistule ancienne, qui avait donné passage à plusieurs esquilles. Joignez à cela que la malade était atteinte d'une

kératite interstitielle double, et présentait, au niveau des molaires, les déformations caractéristiques d'Hutchinson; toutefois, chez elle, l'ouïe était demeurée intacte. En résumé, chez cette jeune fille, les lésions si nombreuses du côté du système tégumentaire et des os, jointes à la netteté des commémoratifs, formaient un ensemble complet, et fournissaient un des exemples les

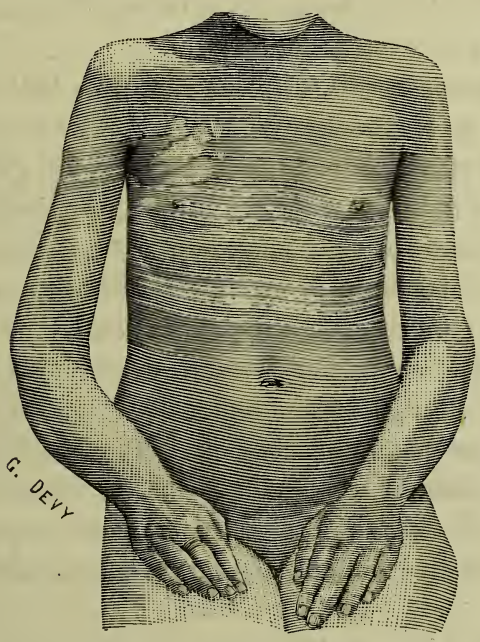

Fig. 4.

plus instructifs qu'on puisse étudier au point de vue de la syphilis héréditaire.

Ce sont surtout les os longs des membres qui sont atteints, et, parmi eux, il faut citer au premier rang le tibia. Du reste, cette fâcheuse prédilection de l'inflammation pour le tibia se retrouve, non seulement dans la syphilis osseuse héréditaire, mais aussi dans la syphilis acquise. Vous en avez eu tout dernièrement un exemple

chez une jeune femme de vingt-deux ans, couchée au n° 11 de notre salle Notre-Dame. Chez elle, en même temps qu'une arthropathie du genou gauche, nous constations un gonflement de toute la moitié inférieure du tibia, avec de l'œdème des parties molles, et des douleurs irradiées à toute la partie malade. La pression réveillait ces douleurs, et permettait de constater l'existence de bosselures sur la crête tibiale. La guérison fut rapidement obtenue, du reste, par le traitement mixte.

J'ai à peine besoin de vous rappeler, tant elles sont connues, les recherches de Wegner et de Parrot sur la syphilis osseuse héréditaire. Vous savez qu'elle peut se montrer dans les mois qui suivent la naissance; mais elle peut aussi survenir longtemps après, et caractériser l'une des formes de la syphilis héréditaire tardive. En 1881, M. Lannelongue a appelé l'attention de la Société de chirurgie sur ce dernier côté de la question (1). Ses idées ont du reste été adoptées par M. Fournier (2); pour ce dernier auteur, l'époque d'apparition des lésions osseuses dans la syphilis héréditaire tardive varie de trois ans à vingt-huit ans; c'est dans la période qui s'écoule de cinq à douze ans qu'on les rencontre le plus souvent.

Mais il est ici une objection présentée par M. Verneuil, et dont on ne saurait méconnaître toute la valeur. Dans un certain nombre de cas, il est bien difficile, ou même tout à fait impossible, en l'absence de commémoratifs suffisants, de dire si l'on a réellement affaire à de la syphilis héréditaire, ou s'il ne s'agit pas plutôt d'une syphilis acquise en bas âge. Ce serait alors, comme l'a

(1) Lannelongue, *Sur quelques cas de syphilis tertiaire congénitale* (*Bulletins et mém. de la Soc. de chir.*, 11 mai 1881).

(2) Fournier, *Leçons sur la syphilis héréditaire* (*France médicale*, 1883).

fait remarquer M. Desprès dans la discussion de la Société de chirurgie, non pas de la syphilis osseuse héréditaire, mais bien de la syphilis infantile. Distinctes par leur origine, les deux formes de l'affection se confondent par l'identité de leurs manifestations osseuses.

Nous n'avons pas du reste l'intention d'insister ici sur tous les côtés théoriques de la question, qu'on trouvera exposée dans un bon travail d'un élève de M. Lannelongue, le Dr Berne (1). Mais il est un point que nous ne saurions complètement passer sous silence, c'est celui des rapports existant entre la syphilis osseuse et le rachitisme. On sait que, se fondant sur ses recherches anatomo-pathologiques, le regretté professeur Parrot en était arrivé à établir une identité complète entre les lésions de la syphilis osseuse héréditaire et le rachitisme. Parrot admet, en effet, dans la syphilis osseuse héréditaire, une première période d'ostéopériostose, puis un ramollissement gélatiniforme, aboutissant plus tard à la formation d'un tissu spongoïde, et enfin à l'éburnation, comme dans le rachitisme. Mais y eût-il identité dans les lésions anatomo-pathologiques, cela ne prouverait pas que les deux affections procèdent d'une seule et même origine. On a fait remarquer que le rachitisme ne se montre qu'exceptionnellement dans des milieux où la syphilis est fréquente ; et inversement, là où le rachitisme abonde, la syphilis est beaucoup plus rare. De plus, il est des causes dont l'influence est parfaitement démontrée dans la production du rachitisme, et qui n'ont rien à voir avec la syphilis. De ce nombre sont les troubles digestifs et la mauvaise direction imprimée à l'ali-

(1) Georges Berne, *Des manifestations osseuses précoces et tardives de la syphilis héréditaire ;* Thèse de doct., Paris, 1884.

mentation. Dernièrement encore, la question a été discutée par le Congrès de Glasgow (1).

Tous les orateurs qui ont pris la parole dans la discussion ont été unanimes à reconnaître que la syphilis ne pouvait être incriminée comme cause exclusive, ni même comme cause habituelle. Si donc l'œuvre anatomo-pathologique de Parrot reste intacte, les conclusions qu'il en avait déduites au point de vue de la communauté d'origine de la syphilis héréditaire et du rachitisme ne sauraient plus être admises aujourd'hui.

Nous n'avons pas lieu d'insister longuement sur le traitement; c'est évidemment le traitement spécifique qui convient ici, comme dans tous les cas de syphilis en général. Je désire cependant vous présenter une remarque intéressante sur l'utilité du traitement mixte. Le malade de Necker, comme le jeune homme que nous avons aujourd'hui sous les yeux, avaient été soumis tous les deux, avant leur entrée dans notre service, à l'usage de l'iodure de potassium, sans qu'ils en eussent retiré aucun profit. C'était là même un argument qu'on aurait pu invoquer contre la nature syphilitique des lésions. Mais cet argument ne saurait tenir contre les bons résultats fournis par l'administration du traitement mixte. Dès que les malades ont été soumis à l'emploi combiné de l'iodure de potassium et des frictions mercurielles, ou bien encore, quand ils ont pris à l'intérieur du sirop de Gibert, en même temps qu'un emplâtre de Vigo était appliqué sur leurs lésions osseuses, immédiatement leur état a été singulièrement amélioré, tant au point de vue des douleurs que de la diminution de la tuméfaction osseuse. Tant il est vrai que l'iodure de potassium ne

(1) Voyez *British med. journal*, novembre 1888, p. 1145.

saurait être considéré comme le spécifique des accidents tertiaires, et que le traitement mixte est le moyen le plus actif que nous puissions opposer à la diathèse, en pareil cas. Du reste, il ne faudrait pas se faire illusion sur la valeur définitive du traitement opposé aux lésions osseuses de la syphilis héréditaire. Sans doute on peut, grâce à ce traitement, supprimer les douleurs ; sans doute aussi, l'on verra, dans certains cas, diminuer la lésion osseuse elle-même. Mais si l'on a affaire à des lésions extrêmement anciennes, si les os sont éburnés, les déformations persisteront en dépit du traitement. C'est ce qui s'est présenté chez notre jeune malade ; chez lui, les douleurs ont été supprimées par le traitement spécifique ; mais les déformations osseuses n'ont guère été atténuées.

CINQUIÈME LEÇON

DES ARTHRITES CHRONIQUES EN GÉNÉRAL

Leurs rapports avec la tuberculose; avec la tuberculose des séreuses en particulier (plèvre, méninges, péritoine). — Diagnostic à faire entre les arthrites tuberculeuses et les autres variétés d'arthrite chronique. — Rejet des interventions opératoires hâtives; traitement basé sur l'immobilisation, la révulsion et la compression. — En cas d'échec seulement, intervention sanglante.

Je désire, dans une série de leçons, étudier avec vous les arthrites chroniques des principales articulations, dont vous pouvez trouver des exemples chez les malades actuellement réunis dans nos salles. J'ai à peine besoin d'insister sur la fréquence de pareilles lésions; il vous suffira de vous reporter au grand nombre de ces malades que vous voyez journellement se succéder dans notre service, pour comprendre qu'il s'agit là d'un des groupes pathologiques les plus importants de la chirurgie. Pour peu que vous ayez fréquenté déjà d'autres services chirurgicaux, vous aurez pu constater que les choses se présentent à peu près partout de la même manière. Et ce n'est pas seulement dans les milieux hospitaliers que les arthrites chroniques se montrent avec une redoutable fréquence, c'est aussi dans la pratique civile; aussi est-ce là un des sujets que vous devez le mieux connaître, sous peine de tomber dans les plus déplorables erreurs diagnostiques et thérapeutiques.

Il n'y a pas longtemps encore l'étude des maladies chroniques des articulations présentait un véritable chaos.

Sous le nom général de *tumeur blanche*, qui n'éveille à l'esprit aucune idée pathogénique, qui le plus souvent même est faux au point de vue clinique, on décrivait les maladies articulaires relevant des causes les plus diverses, depuis la blennorrhagie et la syphilis jusqu'au rhumatisme et à la tuberculose. Plus tard, un progrès fut réalisé quand on chercha à faire de la *fongosité* l'élément caractéristique des affections que nous étudions en ce moment. Arthrite fongueuse devint dès lors synonyme de tumeur blanche. Mais l'analyse n'était pas encore poussée assez loin; nous savons, en effet, à l'heure actuelle, que le tissu fongueux ne saurait être considéré par lui-même comme spécifique. En effet, à côté de fongosités développées autour d'un séquestre, d'un corps étranger, il en est qui se montrent dans le cours des arthrites rhumatismales chroniques, d'autres enfin (et c'est le plus grand nombre), qui sont tuberculeuses. Sans doute, de tout temps les chirurgiens avaient remarqué les connexions étroites qui existent entre les inflammations chroniques des articulations et la tuberculose. On savait que bon nombre de malades atteints de tuberculose pulmonaire présentaient dans le cours de leur affection, des arthrites fongueuses; on avait trop souvent, hélas! l'occasion de noter que la tumeur blanche finissait par la phthisie pulmonaire ou par quelque autre manifestation de la tuberculose. Mais de là à établir une identité de nature entre la tuberculose pulmonaire et les affections fongueuses ou tumeurs blanches des articulations, il y avait certes une immense distance; et c'est seulement dans ces dernières années, sous l'influence de la grande impulsion communiquée aux études sur la tuberculose par la découverte de Villemin sur la nature virulente de l'affection, d'une part, par celle de Koch

sur l'existence du bacille tuberculeux, d'autre part, que cette distance énorme a été franchie. On est arrivé à l'identification de nature entre l'immense majorité des arthrites chroniques et les lésions tuberculeuses du poumon, et à l'ancienne notion d'arthrite fongueuse s'est substituée celle d'arthrite tuberculeuse.

Déjà Bonnet, l'un des premiers, avait décrit l'affection tuberculeuse des articulations, dont il distingue trois variétés : 1° l'une où le tubercule n'existe que dans les épiphyses; 2° une seconde où le tubercule envahit les parties molles sans toucher à l'os; 3° une troisième, de beaucoup la plus fréquente, où le tubercule atteint à la fois la synoviale et les extrémités articulaires. Virchow signale aussi la tuberculisation des synoviales. Mais l'existence de la tuberculose articulaire n'a été histologiquement démontrée que par Köster, en Allemagne (1), et par Cornil, en France (2). Depuis lors, un nombre considérable de travaux se sont produits sur le sujet ; je citerai surtout ceux de Lannelongue, de Kœnig et de Volkmann. Dans une communication faite, en 1878, à la Société de chirurgie, M. Lannelongue (3) appelle l'attention sur les granulations miliaires des synoviales articulaires. Une première fois, dit-il, il vit des granulations sur un bourrelet fongueux de la synoviale de la hanche; mais l'examen ne fut pas pratiqué. Chez un malade mort de méningite tuberculeuse, un examen complet vint démontrer la véritable nature de la lésion.

En 1879, Kœnig (4) s'attache à démontrer que l'ar-

(1) *Virchow's Archiv*, vol. XLVIII.

(2) Cornil, *Archives de phys.*, 1870.

(3) Lannelongue, *Sur une forme d'arthrite tuberculeuse ou synovite granuleuse* (*Bul. et mém. Soc. de chir.*, 1878, p. 295 et 301).

(4) Kœnig, *Die tuberculose der Gelenke* (*Deutsche Zeitschrift für Chir.*, t. II, nos 5 et 6, 1879).

thrite fongueuse n'est autre qu'une tuberculose miliaire des articulations. Sur soixante-douze préparations provenant d'articulations réséquées, soixante-sept fois il a constaté d'une manière certaine la présence des tubercules. Ils ont le plus souvent l'os pour point de départ; plus rarement, ils naissent dans la synoviale. Cette opinion de Kœnig, qui fait débuter le plus souvent la tuberculose par les extrémités osseuses, est également partagée par Volkmann et par M. Lannelongue. Du reste, il semble, d'après Volkmann lui-même (1), qu'il faille, à cet égard, établir une distinction suivant l'âge des malades, la tuberculose à début osseux s'observant surtout chez les enfants, tandis que la tuberculisation primitive de la synoviale se voit de préférence à un âge plus avancé. Les faits que j'ai pu observer me paraissent confirmer pleinement l'opinion précédente. C'est ainsi que, sur un certain nombre de pièces provenant de résections faites chez l'adulte et dont la nature tuberculeuse ne pouvait être mise en doute, il m'a été impossible de déceler l'existence de tubercules intra-osseux. Mais je ne veux point m'en rapporter à mon expérience personnelle beaucoup trop limitée; je préfère abriter l'opinion que je défends en ce moment derrière l'autorité d'un homme dont la compétence ne saurait être mise en doute, M. Ollier. Voici comment il s'exprime à cet égard : « Chez les enfants, dit-il (2), l'origine osseuse des arthrites fongueuses est très fréquente, et, sans admettre les idées trop absolues de Volkmann sur la nature ostéopathique des tumeurs blanches, on doit accepter le fait comme généralement vrai dans les premières années de la vie. Chez les adolescents, la synoviale est souvent le tissu

(1) Volkmann, *Wiener mediz. Blätter*, 1885.
(2) Ollier, *Traité des résections*, t. I, p. 417.

primitivement envahi ; chez l'adulte, le début par la synoviale est encore plus fréquent. »

« Nous avons surtout observé sur les adolescents et les adultes, et en examinant les pièces osseuses que nous avons réséquées, nous avons constaté que les lésions intra-osseuses primitives ne se rencontrent pas dans la moitié des cas. »

Il faut donc ne pas être exclusif, et admettre le début possible, soit par les os, soit par la synoviale elle-même. Un point des plus intéressants dans cette étude, c'est celui qui a trait aux rapports de la tuberculose articulaire avec la tuberculisation générale, et avec la tuberculose pulmonaire en particulier. Dès longtemps, avons-nous dit, la clinique avait démontré aux chirurgiens la relation existant entre les arthrites fongueuses et la phthisie pulmonaire, bon nombre de malades atteints de tumeurs blanches finissant par succomber aux lésions du poumon. Mais quand la nature tuberculeuse des lésions qu'on était habitué jusque-là à attribuer à la scrofule, telles que les abcès froids, les arthrites, les synovites fongueuses, eût été démontrée, on interpréta d'une façon différente les relations existant entre ces diverses lésions chirurgicales et la tuberculose pulmonaire. On cessa de dire que l'intensité des douleurs, l'abondance de la suppuration, le confinement au lit, minaient peu à peu l'organisme et le préparaient à se laisser envahir par la tuberculose. L'arthrite elle-même devint la première manifestation de la diathèse tuberculeuse qui, après être restée plus ou moins longtemps confinée sur un point de l'organisme, finissait par se généraliser. On parlait dès lors de *tuberculoses locales* pour désigner ces diverses manifestations externes de la tuberculose chirurgicale, qui furent considérées comme étant dans un très grand

nombre de cas la première étape de la tuberculisation générale. Qu'y a-t-il de vrai dans cette manière de voir, c'est ce qu'il est bien difficile de préciser. Sans doute il est des malades chez lesquels l'absence de tout symptôme, de toute lésion appréciable du côté des viscères, permet de considérer l'affection chirurgicale comme la première manifestation de la diathèse tuberculeuse. L'hypothèse se confirme, lorsqu'après guérison de la lésion chirurgicale, de l'arthrite par exemple, on voit la santé générale se maintenir excellente, et le malade rester à l'abri de toute généralisation. Mais à côté de ces faits d'une netteté absolue, combien n'en est-il pas à propos desquels le doute est permis? Tout d'abord il est bien évident que, pour juger la question, vous ne sauriez vous contenter d'un examen superficiel de l'état du malade. C'est ici plus que jamais le cas d'associer la médecine à la chirurgie; c'est seulement après une appréciation rigoureuse de tous les symptômes, après un examen minutieux des viscères, et, en particulier, après l'examen complet de la poitrine au moyen de la percussion et de l'auscultation, qu'il est possible de se prononcer sur le fait de savoir si la lésion chirurgicale que nous avons sous les yeux peut être considérée comme la première manifestation de la diathèse tuberculeuse, ou si elle constitue seulement une manifestation secondaire. Et même après une investigation aussi minutieuse que possible, faut-il se garder d'une conclusion absolue; car il peut se faire qu'il existe dans l'épaisseur des poumons des nodules tuberculeux qui échappent à tous les moyens d'étude, vu leur ténuité. Cette réserve nous est imposée par la fréquence des cas où, à l'autopsie, nous trouvons, au sommet des poumons, des granulations tuberculeuses dont l'existence, du

vivant du malade, était restée complètement ignorée.

Quoi qu'il en soit, les faits permettent de conclure que la tuberculose articulaire se montre dans deux circonstances différentes, tantôt comme première manifestation de la diathèse tuberculeuse, tantôt comme lésion secondaire, dans le cours d'une tuberculisation pulmonaire. Dans ce dernier cas, il peut arriver qu'un malade atteint d'altérations pulmonaires présente, à un moment donné, une poussée de tuberculose aiguë du côté d'une ou de plusieurs articulations. Telle est parfois l'acuïté des symptômes qu'on a pu donner à cette forme le nom de pseudo-rhumatisme tuberculeux. Ces faits doivent rester en dehors de notre étude actuelle; mais des arthrites à marche chronique peuvent également se montrer dans le cours de la tuberculose pulmonaire. Chez l'immense majorité des malades que nous avons sous les yeux, dans les services de chirurgie, un examen soigneux nous permet de reconnaître à la fois une altération tuberculeuse des jointures et des lésions pulmonaires de même ordre. La difficulté du problème consiste à préciser quel a été l'organe envahi primitivement; bien souvent, faute de commémoratifs suffisants, nous sommes obligés de rester dans le doute. En analysant à cet égard les observations que je possède, j'en trouve 87 qui peuvent nous fournir des données utiles; or, sur ces 87 cas, il en est 32 dans lesquels les lésions thoraciques ont précédé pendant un plus ou moins grand nombre d'années les manifestations externes de la tuberculose. Dans 55 cas, au contraire, il semble qu'au moment où la lésion tuberculeuse d'ordre chirurgical a fait son apparition, les poumons fussent indemnes. Cette proportion serait favorable à l'opinion qui fait des lésions externes le premier stade d'une tuberculose, qui doit plus tard se

généraliser. Mais j'ai déjà insisté sur la nécessité de se garder de conclusions trop absolues dans un sujet d'une pareille délicatesse, et où les causes d'erreurs sont aussi multipliées. Un point sur lequel je désire appeler tout spécialement votre attention, c'est la relation étroite qui existe entre la tuberculose chirurgicale et la tuberculose articulaire en particulier, et la tuberculisation des membranes séreuses. En parlant des indications et contre-indications opératoires, j'aurai l'occasion de vous signaler la fréquence de la méningite à la suite des opérations chirurgicales chez les tuberculeux. A moins de cas spéciaux, tels que ceux d'adénite inguinale tuberculeuse, de coxalgie, où l'inoculation se fait de proche en proche au péritoine, il est assez exceptionnel de compter la péritonite tuberculeuse parmi les complications. Mais une membrane séreuse dont l'inflammation me semble en connexion étroite avec la tuberculose chirurgicale, c'est la plèvre. Et je ne fais pas ici allusion aux cas dans lesquels la pleurésie s'est montrée comme complication dans le cours d'une tuberculisation externe, mais bien aux malades chez lesquels la pleurésie semble avoir été la lésion initiale, le premier indice de la tuberculose. Si je consulte à cet égard mes observations, je trouve que, sur mes 32 malades chez lesquels les manifestations externes de la tuberculose avaient été précédées de lésions thoraciques, il en est 12, c'est-à-dire plus du tiers, qui comptaient dans leurs antécédents, une ou plusieurs pleurésies. Du reste, pour vous convaincre de la réalité des relations que je cherche à établir ici entre l'inflammation de la plèvre et la tuberculose articulaire, il vous suffit de jeter les yeux sur l'histoire des différents malades qui sont passés cette année dans notre service, ou qui sont encore en cours

de traitement dans nos salles. Voici, par exemple, un malade couché au n° 18 de la salle Saint-Landry, et entré dans notre service pour une ostéo-arthrite tuberculeuse suppurée de l'articulation métatarso-phalangienne du gros orteil gauche. Or, cet homme a eu antérieurement une pleurésie gauche, qui a laissé comme traces de son passage un affaissement du thorax et une obscurité du murmure vésiculaire du même côté. Ce jeune homme de vingt-quatre ans, couché au n° 22 de la même salle et atteint d'une scapulalgie suppurée, nous dit avoir eu, à l'âge de sept ans, une fluxion de poitrine qui s'est renouvelée plusieurs fois pendant les trois années suivantes. A voir la dépression thoracique qui existe chez lui du côté gauche, il nous est permis de croire que cette fluxion de poitrine n'a été autre chose qu'une pleurésie. Voici encore un jeune homme de dix-sept ans atteint d'arthrite tuberculeuse suppurée de l'épaule droite; or, chez lui, bien avant qu'il y eût aucune trace de lésion articulaire, une pleurésie droite, survenue en mai 1888, a marqué le début de l'invasion tuberculeuse. Je crains de vous paraître fastidieux en multipliant trop les exemples; mais je ne puis m'empêcher de vous faire remarquer qu'un jeune homme de vingt-trois ans que nous avons soigné pour une coxalgie droite, dont le début remontait à 1887, avait eu, l'année précédente, pendant son séjour au régiment, une pleurésie droite, pour laquelle on avait eu recours à la ponction. Cette femme couchée au n° 1 de notre salle Notre-Dame, et à laquelle j'ai pratiqué l'année dernière la résection de la hanche pour une coxalgie suppurée a eu, elle aussi, bien avant l'apparition de son arthrite, une pleurésie. Je pourrais vous citer bien d'autres faits, mais je m'en tiens à ceux que vous avez actuellement sous les yeux, les

jugeant suffisants pour vous convaincre de la réalité des relations que je cherche à établir ici entre la tuberculose articulaire et la pleurésie.

Quelle qu'ait été d'ailleurs la marche des accidents tuberculeux, qu'ils aient débuté par la jointure ou que les phénomènes thoraciques aient fait les premiers leur apparition, il y a de grandes différences à établir sous le rapport de la fréquence, suivant l'âge des malades. Vous pouvez aisément vous convaincre que la plupart des malades atteints d'arthrite tuberculeuse que nous avons sous les yeux sont des jeunes gens, ou du moins des sujets qui n'ont pas dépassé la première moitié de la vie. J'ai à peine besoin de vous rappeler la terrible fréquence des affections tuberculeuses des jointures dans les hôpitaux d'enfants. Ce n'est pas à dire cependant que tous les âges ne puissent être atteints; nous voyons tous les jours, parmi les malades de ce genre, des adultes, et même, bien que beaucoup plus rarement, des vieillards. En ce moment même vous pouvez voir dans nos salles un homme de soixante-cinq ans atteint d'arthrite tuberculeuse du coude droit, et j'ai observé, il y a quelques années, à la Salpêtrière, une vieille femme de soixante-dix-huit ans atteinte d'une arthrite du coude droit dont la nature tuberculeuse a pu être vérifiée par l'examen bactériologique, au moment de l'autopsie.

Une question extrêmement difficile à résoudre, ici comme pour toutes les manifestations de la tuberculose, c'est celle de la part qu'il convient de faire, soit à l'hérédité, soit à la contagion. Si j'étudie à cet égard les diverses observations de tuberculose chirurgicale que j'ai pu réunir, j'en trouve 76 seulement qui peuvent être utilisées pour la solution de cette question. Vous

savez en effet combien il est difficile d'obtenir des malades des renseignements dignes de foi. Or, sur ces 76 malades, il en est 30 seulement chez lesquels on constate des antécédents tuberculeux, les 46 autres ne présentaient point d'antécédents héréditaires. Certes, je suis loin d'attacher une importance absolue à ces chiffres; je sais trop combien sont nombreuses les causes d'erreurs. Tels qu'ils sont cependant, ces chiffres plaident en faveur des résultats acquis par les recherches modernes, à savoir, que la tuberculose serait beaucoup moins souvent qu'on ne l'a cru jusqu'ici, une maladie transmise par hérédité; la tuberculose acquise devenant la règle, au lieu d'être l'exception. Malheureusement les faits que je possède ne nous démontrent rien sur le mécanisme de la contagion. Voici cependant l'observation d'un homme entré dans notre service pour s'y faire soigner d'un abcès froid de la région fessière. Or, ce malade nous dit qu'il tousse beaucoup et a maigri constamment depuis trois ans; au moment même où il a commencé à éprouver ces symptômes, il a soigné jour et nuit, pendant un mois, un de ses amis, qui est mort de phthisie pulmonaire. Ce qui donne plus de valeur encore à cette observation, c'est que le malade affirme que son père et sa mère jouissent d'une excellente santé. Il a six frères et sœurs, tous bien portants. En 1887, j'ai pu recueillir, à l'hôpital Laënnec, le fait d'un homme de quarante-cinq ans, atteint d'abcès froid costal. Ce malade n'avait point d'antécédents héréditaires tuberculeux; mais il était veuf, après avoir été marié deux fois, et ses deux femmes avaient succombé à la tuberculose pulmonaire, la première à l'âge de vingt-six ans, la seconde à trente-cinq ans. Chez lui, comme chez tant d'autres de nos malades, la première manifestation

de la diathèse tuberculeuse avait été une pleurésie, qui s'était montrée trois ans auparavant.

Un sujet beaucoup plus facile à étudier, c'est celui des rapports du traumatisme avec la tuberculose. Il ne saurait plus être douteux à l'heure actuelle que le traumatisme ne joue, dans un très grand nombre de cas, le rôle de cause déterminante dans les diverses manifestations de la tuberculose chirurgicale. Il est, du reste, une distinction capitale à faire à cet égard : tantôt, en effet, le traumatisme ouvre la porte d'entrée au virus tuberculeux, comme dans les cas où une plaie accidentelle inocule au malade la tuberculose; tantôt il agit seulement en déterminant chez un sujet prédisposé l'apparition d'une manifestation tuberculeuse au point traumatisé. Jusqu'ici les observations concluantes se rapportant à la première variété sont demeurées exceptionnelles. Celles du second groupe sont au contraire d'une fréquence banale, et nous les rencontrons à chaque instant dans la pratique chirurgicale. Le fait est si connu que j'ai à peine besoin d'y insister. Vous me permettrez cependant de vous en donner quelques exemples. Voici, par exemple, un malade qui, à la suite d'un coup de pied de cheval, a vu se développer, au niveau du tibia, une ostéite tuberculeuse pour laquelle je l'ai opéré l'année dernière à Necker, et pour laquelle il revient nous trouver cette année à l'Hôtel Dieu. Je puis vous citer encore ce jeune garçon de quinze ans que vous voyez de temps en temps dans nos salles, et que je soigne depuis plusieurs mois déjà. Chez lui, un coup ayant porté au niveau de la crête tibiale avait déterminé la production d'un abcès froid intra-osseux de nature tuberculeuse, pour lequel j'ai pratiqué la trépanation de l'os. J'ai à peine besoin de vous rappeler la fréquence

extrême de l'entorse comme point de départ des arthrites tuberculeuses du coude-pied. Je pourrais vous en citer plusieurs exemples; mais je préfère vous signaler des cas dans lesquels la tuberculose choisit pour se manifester les points sur lesquels a porté autrefois un traumatisme, et qui, de ce fait, sont devenus, suivant l'expression du professeur Verneuil, de véritables points faibles de l'organisme, *loci minoris resistentiæ*. C'est ainsi que j'ai pu observer, sur un jeune enfant de vingt-huit mois, une ulcération tuberculeuse qui s'était montrée au niveau de la cicatrice laissée par une plaie de la face antérieure du poignet. Chez un malade manifestement atteint de tuberculose pulmonaire, j'ai vu des foyers tuberculeux se montrer au bras et à la jambe, dans les points qui avaient été autrefois frappés par des projectiles de guerre, balles et éclats d'obus.

J'ai longuement insisté sur tous les faits qui ont trait à la tuberculose articulaire. Il est impossible, en effet, de n'être pas frappé de l'énorme importance des recherches modernes, qui nous permettent de mieux nous rendre compte de la marche des arthrites, de mieux comprendre les relations intimes qui les unissent à la tuberculose viscérale, et ainsi nous permettent d'apprécier d'une manière plus exacte tout ce qui a rapport au traitement. Je dois cependant faire à cet égard une légère restriction, et vous mettre en garde contre une généralisation facile, qui consisterait à vous faire regarder comme de nature tuberculeuse toutes les arthrites chroniques, et à substituer, dans tous les cas, sans critique et sans examen, la dénomination d'arthrite bacillaire à l'ancienne épithète banale de tumeur blanche. Outre qu'une pareille généralisation manquerait de justesse au point de vue théorique, elle vous conduirait dans la pratique à des

déterminations erronées. Déjà nous l'avons dit, toutes les arthrites fongueuses auxquelles on réservait autrefois le nom de tumeurs blanches ne sont pas de nature tuberculeuse. Des fongosités peuvent se montrer autour de séquestres, de corps étrangers; il en est également qui se développent dans le cours d'arthrites rhumatismales, et bien que les arthrites tuberculeuses constituent l'immense majorité du groupe des arthrites chroniques, il y a lieu cependant de décrire, à côté d'elles, des arthrites rhumatismales, des arthrites d'origine traumatique, sans oublier les arthropathies syphilitiques, et celles qui se montrent dans le cours de diverses maladies nerveuses, et, en particulier, de l'ataxie locomotrice. Le rôle du clinicien, c'est, en présence d'une arthrite chronique, de reconnaître la variété à laquelle on a affaire, et de distinguer ce qui appartient à la tuberculose et ce qui doit en être distrait. Les moyens que nous avons à notre disposition pour arriver à ce diagnostic sont les suivants : d'abord l'étude attentive des symptômes locaux. C'est un point que je me contente de signaler en ce moment, ayant l'occasion de le développer longuement devant vous dans les leçons que je consacrerai à chacune des arthrites en particulier. L'examen complet des viscères, l'examen soigneux de la poitrine, en particulier, au moyen de la percussion et de l'auscultation, l'étude minutieuse des commémoratifs, sont les autres moyens qui s'offrent à nous pour asseoir notre jugement.

En parlant comme je le fais en ce moment, en cherchant à établir l'existence de plusieurs grandes variétés d'arthrites chroniques, je crains de paraître réactionnaire aux yeux de certaines personnes, qui font volontiers l'expression d'arthrites tuberculeuses synonyme d'arthrites fongueuses ; aussi j'éprouve encore ici le be-

soin d'abriter ma manière de voir derrière l'autorité incontestée du professeur Ollier.

Parlant des arthrites chroniques, cet auteur (1) s'exprime de la façon suivante : « Parmi ces lésions, les plus importantes sont les affections tuberculeuses des os et des articulations..... Il y a cependant des lésions chroniques des os, et surtout des articulations, en dehors de la tuberculose. Les traumatismes, le rhumatisme, la syphilis, les deux premières affections surtout, donnent souvent lieu à des processus inflammatoires chroniques qui aboutissent peu à peu à la suppuration de l'article, à la destruction de ses éléments, et par suite réclament la résection. »

Il va de soi que le pronostic dépendra avant tout de l'opinion que l'on se fera sur la nature de l'affection. Les fonctions du membre sont toujours plus ou moins gravement compromises, et, dans beaucoup de cas, l'on s'estimera heureux si l'on obtient la guérison au prix de l'ankylose. Dans les arthrites tuberculeuses, on aura en outre à redouter la généralisation, soit du côté des poumons, soit sous la forme d'autres manifestations de la même diathèse. Il est du reste bien difficile de rien dire de précis à cet égard, tant est différente la marche des lésions suivant les malades ; chez les uns, les altérations thoraciques et articulaires marchant avec une lenteur extrême et pouvant même aboutir à la guérison ; tandis que, chez d'autres, la généralisation survient avec une redoutable rapidité.

J'aborde maintenant la question du traitement, l'une des plus délicates, dans cette étude si difficile de la tuberculose. L'une des premières conséquences pratiques

(1) *Traité des résections*, t. I, p. 438.

qui soient résultées de la manière nouvelle d'envisager la tuberculose chirurgicale, et la tuberculose articulaire en particulier, ç'a été l'adoption d'une intervention chirurgicale hâtive. Du moment, a-t-on dit, où certaines des tuberculoses externes que nous avons sous les yeux peuvent être considérées, en l'absence de toute lésion viscérale, comme les premières manifestations de la diathèse, du moment qu'il existe, en un mot, des *tuberculoses locales*, supprimons par une opération ces localisations primitives de la maladie, et ainsi nous pourrons nous mettre à l'abri d'une infection secondaire, d'une généralisation. Nous devons nous demander tout d'abord si cette manière de voir est réellement justifiée. Est-il logique de regarder comme locale une manifestation tuberculeuse par le seul fait qu'elle siège à l'extérieur, tandis que les lésions occupant les viscères, les lésions pulmonaires en particulier, seraient l'expression d'une intoxication générale? Bien évidemment non. Si l'on veut opposer l'une à l'autre ces deux formes de la tuberculose, dont l'une occupe les organes internes, tandis que l'autre siège à l'extérieur, ce ne sont pas les mots de tuberculose *locale* ou *généralisée* qu'il faut employer, mais bien ceux de tuberculose *externe* ou *interne*, tuberculose *médicale* ou *chirurgicale*. Lorsqu'il y a eu une plaie qui a servi de porte d'entrée au virus, lorsqu'il y a eu, en un mot, une véritable inoculation tuberculeuse, on comprend qu'on puisse parler de tuberculose locale ; on peut supposer que tout se borne à la lésion qu'on a sous les yeux, et qu'une fois ce foyer primitif supprimé au prix d'une opération, on évitera toute généralisation ultérieure. On raisonne alors comme on l'a fait en matière de syphilis, où l'on a espéré, en excisant le chancre induré, éviter toute chance ultérieure d'infection. Mais,

nous l'avons déjà dit, ce mode d'introduction dans l'organisme du virus tuberculeux est certainement de beaucoup le plus exceptionnel. Dans les faits habituels, dans les arthrites tuberculeuses, par exemple, qu'elles aient été provoquées par un traumatisme ou qu'elles soient survenues spontanément, en l'absence de toute solution de continuité du tégument externe, qui puisse être regardée comme une porte d'entrée, force est bien d'admettre une infection générale, grâce à laquelle le bacille tuberculeux vient se déposer en un point localisé de l'organisme. C'est ici le cas de vous rappeler les très intéressantes expériences de Max Schüller (1), qui a pu reproduire sur les animaux les arthrites tuberculeuses, en opérant de la façon suivante : il commençait par faire dans les poumons de chiens et de lapins des injections de produits tuberculeux ; puis il produisait chez eux des lésions sous-cutanées au niveau des articulations, entorses ou contusions du genou. Dans presque tous les cas, il déterminait ainsi une arthrite caractérisée par des granulations tuberculeuses de la synoviale avec tuméfaction des extrémités articulaires. Le hasard des traumatismes réalise souvent les mêmes conditions chez les tuberculeux. Alors même qu'interrogés par nos différents procédés d'investigation, les viscères paraissent intacts, nous pouvons toujours craindre qu'il y ait déjà dans l'organisme des germes infectieux qui détermineront la généralisation, après la suppression du foyer externe de tuberculose. Et d'ailleurs, qui oserait pour une lésion tuberculeuse d'une jointure au début, pratiquer une opération aussi radicale que l'amputation d'un membre? On se contente donc le plus souvent d'opéra-

(1) *Experimentelle Untersuchungen über die Genese der scrophulösen und tuberkulösen Gelenkentzundungen* (*Centralb. für Chir.*, n° 43, 1878).

tions plus conservatrices, arthrotomies, évidements, grattages, résections, qui ne suppriment pas complètement le foyer pathologique. Trop heureux si ces opérations, en provoquant de véritables inoculations traumatiques, ne déterminent pas ces généralisations tuberculeuses qu'elles avaient pour but d'empêcher ! C'est là du reste un point sur lequel nous reviendrons à propos du pronostic des interventions chirurgicales dans les arthrites tuberculeuses. Enfin, au-dessus de tous les raisonnements, il faut placer l'expérience, qui, en fait d'interventions hâtives chez les tuberculeux, a prononcé depuis longtemps, et a montré qu'en dépit des opérations les mieux conduites, on n'évitait, dans bien des cas, ni la récidive, ni la généralisation.

Force est donc d'en revenir, en ce qui concerne le traitement des arthrites chroniques, aux données anciennes, antérieures aux travaux modernes sur la tuberculose, et qui reposent toutes sur les admirables recherches de Bonnet (de Lyon). Depuis les travaux de ce grand chirurgien, nous savons que l'immobilisation de la jointure malade dans une bonne position doit être la base du traitement. Il existe, en effet, pour chaque articulation une position d'élection que nous devons déterminer, et qui favorise à la fois la suppression des douleurs et la résolution des phénomènes inflammatoires. A l'immobilisation, nous joignons avec avantage la révulsion exécutée au moyen d'un des nombreux moyens que nous avons à notre disposition, teinture d'iode, vésicatoires, pointes de feu, et la compression ouatée. Immobilisation, révulsion, compression, tel est pour ainsi dire le trépied sur lequel repose toute la thérapeutique des maladies articulaires. Il n'est pas sans intérêt de rappeler ces principes, à un moment où certains esprits, renouvelant une discussion qui paraissait depuis longtemps vidée, procla-

ment que l'immobilisation prolongée est funeste pour la conservation des fonctions articulaires et conduit fatalement à l'ankylose. Pour ma part, je ne perds aucune occasion de vous démontrer la fausseté d'une pareille assertion. Vous me voyez, à chaque instant, chez des malades qui ont été soumis à une immobilisation prolongée pendant un ou deux mois, pour le traitement d'une fracture, par exemple, vous démontrer la conservation des mouvements des jointures. Ce n'est point en effet l'immobilisation, mais bien l'inflammation articulaire elle-même, qui conduit à l'ankylose, et le meilleur moyen de la combattre, c'est précisément de soumettre le membre à un repos absolu, en supprimant ses fonctions. Ces principes qui ont toujours été ceux des chirurgiens français depuis Bonnet, n'avaient pas été adoptés sans conteste en Amérique, et l'on avait vu les chirurgiens de ce pays imaginer des appareils portatifs qui devaient concilier le repos de la jointure avec la possiblité de la la marche et de la station. Or, par une curieuse coïncidence, au moment même où la valeur de l'immobilisation est contestée parmi nous, nous voyons les divers chirurgiens américains écrire tous successivement des plaidoyers en faveur du repos absolu dans le traitement des maladies articulaires. Voici d'abord de Forest Willard qui proclame que le repos dans le traitement des maladies des jointures doit être ramené du second au premier plan, et que toutes les autres méthodes doivent lui être subordonnées (1). Je puis vous citer encore Henry Sands (de New-York) (2), qui pense que la mobilisation

(1) De Forest Willard, *Treatment of joint diseases by rest and fixation* (*New York med. Journ.*, 5 décembre 1885).

(2) Henry Sands, *On the use and the abuse of passive motion* (*Annals of surgery*, avril 1887).

passive employée sans discernement, peut être nuisible, en déterminant l'augmentation des phénomènes inflammatoires. Aux témoignages précédents, je puis joindre encore ceux de John Ridlon (1), qui écrit un long article en faveur de l'immobilisation dans le traitement des arthrites chroniques ; celui de Gibney (2) et de Phelps (3). Pour ces deux derniers auteurs, c'est une erreur de dire que l'immobilisation amène l'ankylose ; le plus sûr moyen de l'éviter, c'est de traiter les inflammations des jointures par l'immobilisation dans une bonne position.

C'est à tort qu'on a établi un parallèle entre la tuberculose et les néoplasmes. Le tubercule ne tend pas à la permanence et au développement incessant, comme le cancer. Au contraire, il tend à la destruction, soit par caséification, soit par suppuration. Enfin, à l'inverse des néoplasmes, il est susceptible de guérison spontanée, par transformation fibreuse et par résorption. Le tubercule ne doit donc pas être rangé dans la famille des néoplasmes ; c'est en réalité une inflammation, mais une inflammation spécifique. C'est surtout chez les enfants que s'observe cette guérison spontanée de la tuberculose. Si je ne craignais de développer outre mesure cette leçon, je pourrais vous en citer plusieurs exemples relatifs à des cas de synovites fongueuses, de spina ventosa, de gommes tuberculeuses guéries chez des enfants sans le secours d'aucune intervention chirurgicale. Il est donc rationnel de tenter tout d'abord la guérison au moyen du traitement interne et des appareils ; et c'est seule-

(1) John Ridlon, *Rest in the treatment of chronic joint disease* (*The med. Record*, 15 septembre 1888).

(2) V. P. Gibney, *Immobilisation dans les maladies articulaires* (*The New York med. journal*, 27 octobre 1888).

(3) Phelps, *Treatment of joint diseases* (*The international journal of surgery*, mars 1889).

ment dans les cas où il est démontré que ce traitement a échoué, qu'il faut songer à une intervention sanglante.

Tantôt on aura recours à une intervention radicale, comme l'amputation, tantôt à une résection. Beaucoup plus exceptionnellement on emploiera, comme un pis-aller, ces opérations qui ont été très vantées dans ces dernières années sous le nom de grattages, de râclages. Le plus souvent elles sont insuffisantes, sinon même dangereuses, en ce qu'elles exposent à des inoculations de voisinage qui propagent la maladie qu'on se proposait d'extirper entièrement. Du reste, il faut bien le dire, quel que soit le procédé opératoire dont on ait fait choix, on est toujours exposé à voir survenir la généralisation ou la récidive, sous la forme de nouvelles manifestations externes ou viscérales. Rien n'est plus fréquent que de voir, à la suite des résections, les plaies opératoire devenir le siège de nouvelles altérations tuberculeuses qui nécessitent l'amputation. On s'est demandé même si la généralisation à la suite de l'intervention opératoires chez les tuberculeux n'était pas directement imputable à l'acte chirurgical; si, en d'autres termes, ce n'était pas le chirurgien lui-même qui, au cours de son opération, avait déterminé l'inoculation du sujet. Il est bien difficile de donner une réponse à cette question. Pour ma part, j'ai eu deux fois l'occasion de voir des malades qui ont succombé à des manifestations viscérales de la tuberculose à la suite d'une opération. L'un était un homme atteint de coxalgie suppurée ; quelques semaines après l'incision et le grattage d'un vaste abcès fémoral, il fut emporté par une méningite tuberculeuse. Dans le second cas, un jeune homme atteint d'arthrite tuberculeuse suppurée du genou droit subit la résection ; quelques mois après, il succombait, comme le premier, à la tuberculose des

méninges. En somme, le pronostic des opérations entreprises contre les manifestations externes de la tuberculose est toujours incertain. Mais ce n'est pas là une raison pour proscrire entièrement toute espèce d'intervention en pareil cas. Nous nous trouvons en effet placés vis-à-vis de la tuberculose dans les mêmes conditions qui nous sont faites par le cancer, où la récidive est toujours à craindre.

Mais, à côté des cas où nous voyons survenir, en dépit des opérations les mieux conduites, la récidive locale ou la généralisation sous la forme de nouvelles manifestations externes ou viscérales, il en est d'autres où nous sommes assez heureux pour voir l'intervention arrêter la marche de la tuberculose. Ces résultats satisfaisants s'obtiennent surtout chez les malades qui peuvent être placés dans des conditions hygiéniques qui leur permettent de lutter avantageusement contre l'infection bacillaire. Quant aux sujets arrivés à la dernière période de la tuberculose pulmonaire, les phthisiques en un mot, le mieux est, chez eux, de s'abstenir de toute intervention.

Ainsi donc, point d'opérations hâtives au début, ni à la fin de la maladie, chez les phthisiques avérés. Quant aux interventions qui trouvent leur place entre ces deux périodes extrêmes, il est très difficile de formuler d'une manière précise les règles qui les concernent. Pour choisir, dans chaque cas particulier, le moment et la variété d'intervention à laquelle on aura recours, on s'appuiera d'une part sur l'état local, d'autre part, sur l'état général et sur l'âge des malades. On prendra aussi en considération la région à laquelle on a affaire, et l'on se demandera le parti que le malade pourra retirer de son membre, après telle ou telle variété d'intervention.

SIXIÈME LEÇON

DE LA SCAPULALGIE

Rareté relative de cette affection. — Scapulalgie tuberculeuse ; — scapulalgie due à une ostéomyélite de la tête humérale. — Diagnostic avec la péri-arthrite scapulo-humérale. — Résection de l'épaule, faite avec succès dans le cas d'ostéomyélite de la tête humérale ; — suivie de mort par méningite tuberculeuse, dans un cas de scapulalgie tuberculeuse.

Les affections inflammatoires de l'épaule sont relativement rares, comparées à celles de l'articulation de la hanche, et les raisons nous en sont données, non seulement par l'anatomie, mais encore par les fonctions des membres que ces articulations sont chargées de relier au reste du corps.

Lâche et capable de mouvements très étendus, l'articulation scapulo-humérale subit fort peu de pressions ; aussi s'enflamme-t-elle rarement, tandis qu'elle se luxe avec la plus grande facilité. Très serrée, au contraire, et ne permettant que des mouvements relativement limités, l'articulation coxo-fémorale supporte continuellement le poids de tout le corps, et cette fatigue constante crée là un lieu de moindre résistance qui la prédispose à toutes les maladies inflammatoires désignées sous le nom général de coxalgie.

C'est dans le même sens qu'il faut comprendre la dénomination de *scapulalgie* appliquée aux différentes lésions de l'épaule dont je vais vous présenter quelques

types cliniques. Je vous ai montré dans la salle Saint-Landry trois malades que le hasard a réunis, et qui nous permettront de comparer entre elles les différentes arthrites scapulo-humérales.

Le premier de ces malades, couché au n° 3 de notre salle, est un jeune mécanicien de dix-sept ans, qui, il y a deux mois, sans cause apparente, a ressenti de la gêne dans l'épaule droite. Cette gêne est allée en augmentant, et a fait place à de la douleur et à de l'impotence fonctionnelle, qui, elles-mêmes, se sont exagérées peu à peu, au point que le malade a dû se décider à entrer à l'hôpital.

Lorsque nous l'examinons aujourd'hui, nous sommes frappés tout d'abord de l'attitude de son bras qui est dans la rotation en dehors, et légèrement écarté du tronc. Cependant le coude peut être rapproché du corps, tandis que la rotation ne se laisse corriger qu'avec peine, et au prix de violentes douleurs. Le moignon de l'épaule est très notablement augmenté de volume, et il existe, dans la profondeur du creux axillaire, un gonflement mou, donnant aux doigts la sensation propre aux fongosités.

La pression directe au niveau de l'articulation malade, et la pression à distance exercée en rapprochant le coude de l'épaule, de manière à mettre étroitement en contact la cavité glénoïde et la tête humérale, réveillent de vives douleurs. Mais un fait important, sur lequel j'appelle en ce moment votre attention, et sur lequel je me promets de revenir bientôt, c'est que la pression directe est surtout très douloureuse au niveau de la coulisse bicipitale. Il existe, en effet, à ce niveau, un prolongement de la synoviale qui se laisse aisément distendre, soit par le liquide, soit par les fongosités.

Ceci nous explique, non seulement les douleurs localisées sur le trajet du tendon du biceps, mais encore les altérations de ce tendon qui se trouve érodé par les fongosités, dans certains cas; et qui, dans d'autres circonstances, est tellement adhérent au fond de la coulisse bicipitale qu'il est, dans la résection de l'épaule, non seulement très difficile, mais quelquefois presque impossible, de le détacher et de le ménager, comme cela se fait si facilement dans les opérations sur le cadavre.

Les mouvements du bras sont possibles; ils sont même assez étendus, grâce à la laxité anormale de la capsule articulaire.

L'examen des viscères ne nous fournit que des signes négatifs, sauf pour les poumons. La percussion dénote, en effet, de la submatité en avant et à droite, ainsi que dans les fosses sus et sous-épineuses du même côté. L'auscultation permet de reconnaître une certaine rudesse du murmure vésiculaire dans les mêmes régions.

Comme antécédents héréditaires, rien ne peut attirer notre attention. Mais dans les antécédents personnels du jeune homme, nous retrouvons l'existence de glandes coïncidant avec des éruptions pendant une grande partie de son enfance. Ni blennorrhagie, ni rhumatisme; mais, en mai 1888, ce malade a eu une pleurésie à droite, fait curieux que je note en passant, et qui vient, une fois de plus, démontrer les connexions étroites qui existent entre la tuberculose articulaire et l'inflammation des membranes séreuses. J'ajoute que ce jeune homme a fait, il y a quatre mois, une chute; mais, à ce moment, il ne paraît pas avoir eu de traumatisme de l'épaule, du moins n'a-t-il pas accusé de douleurs dans cette région.

J'appliquai tout d'abord à ce malade un appareil

plâtré, immobilisant complètement le membre supérieur, et je fis une légère compression ouatée. Tout alla bien pendant une quinzaine de jours environ; mais, à partir de ce moment, les douleurs réapparurent; une tuméfaction se montra le long de la gaîne du biceps, et je fus obligé de pratiquer l'incision, le lavage et le drainage d'une large poche purulente, formée dans la loge même du muscle. Le cul-de-sac synovial avait été détruit par les fongosités qui avaient gagné la gaîne du muscle, et y avaient déterminé un volumineux abcès. La suppuration semblait tarie, et nous pûmes espérer une réunion par première intention, lorsqu'un nouveau suintement séro-purulent se fit jour; et en cherchant à en découvrir la source, nous reconnûmes l'existence d'un nouvel abcès siégeant à la partie antérieure de l'articulation, et communiquant avec celui que j'avais précédemment incisé par un étroit pertuis. Cet abcès pouvait se vider par la pression; il fut drainé, et de nombreux lavages y furent pratiqués. Malgré cela le pus s'écoulait mal, aussi ne tardai-je pas à supprimer le drain que j'avais mis en place. Pendant les jours suivants, la suppuration diminua, le malade parut aller mieux. Mais un nouvel abcès s'est formé, pendant ces jours derniers, à la partie postérieure du bras. J'ai dû pratiquer en ce point une incision qui a donné issue à une grande quantité de pus. La suppuration continue à être extrêmement abondante; les plaies, loin d'avoir tendance à se cicatriser, s'élargissent et prennent l'aspect caséeux. Le malade s'affaiblit de jour en jour; il a perdu l'appétit; l'amaigrissement fait de rapides progrès. Il a maintenant de la fièvre; il a même toussé pendant un moment. Il est à craindre, si nous n'intervenons pas, que les lésions du poumon ne subissent une rapide évolution. Je me suis donc décidé à pratiquer

chez ce jeune homme la résection de la tête humérale.

Les différents symptômes que je viens d'énumérer devant vous ne laissent place à aucun doute. Ce jeune homme est atteint bien manifestement d'une ostéo-arthrite tuberculeuse de l'épaule. Le tableau de notre second malade, couché au n° 22 de la salle Saint-Landry, se rapproche beaucoup de l'observation que je viens de vous exposer; mais il en diffère par certains points que je dois mettre en lumière.

C'est un jeune homme de vingt-quatre ans, atteint également d'une arthrite chronique de l'épaule. Chez lui, l'affection date de dix ans, et s'est manifestée en dehors de tout traumatisme. L'épaule du côté malade (le côté gauche) était plus tombante que la droite; il en souffrait, quand il était fatigué. Pendant quatre ans et demi environ, l'état resta stationnaire, sans que le malade ressentît de douleurs vives, sans qu'il vît apparaître de gonflement du côté de l'articulation atteinte, mais, il y a cinq ans, une augmentation brusque se montra dans les douleurs; les mouvements, qui avaient été normaux jusque-là, devinrent tellement gênés que le malade dut quitter son métier de charron. A partir de cette époque, une atrophie rapide se produisit; pendant six mois, elle alla en s'accentuant; mais, depuis lors, elle est restée stationnaire. Des traitements divers ont été employés : vésicatoires, teinture d'iode, pointes de feu, immobilisation, électricité; le tout, sans aucun résultat. La gêne des mouvements s'est exagérée progressivement, sans qu'il y eût jamais de violentes douleurs, au point que le malade en est arrivé à ne pouvoir plus guère se servir de son bras. Depuis quatre mois, enfin, est apparu dans l'aisselle un gonflement qui s'est produit en dehors de toute réaction inflammatoire.

Quand on examine aujourd'hui le malade, on est frappé de l'atrophie considérable du moignon de l'épaule. On ne sent plus ici de masses fongueuses, comme chez notre premier malade. La lésion est plus ancienne, elle a une marche moins inflammatoire, et se manifeste par une dénutrition de la région, portant d'abord, comme dans toutes les affections de l'épaule, sur le muscle deltoïde. L'acromion dessine sous la peau une saillie très considérable. Au-dessous de lui existe une forte dépression. La tête humérale est saillante en dedans et en avant; non seulement elle n'est pas augmentée de volume, mais elle présente une atrophie manifeste. Cette atrophie tient à l'âge où s'est développée l'affection. Le malade avait alors quatorze ans, âge correspondant à la période active d'accroissement du squelette. Il n'est donc pas surprenant qu'une arthrite survenant à ce moment ait eu pour conséquence un trouble de l'évolution physiologique, et une atrophie de la tête de l'os. L'attitude du membre qui est porté dans l'abduction avec rotation en dehors, jointe à la saillie de la tête humérale en avant, lui donne un aspect analogue à celui qu'on rencontre dans la luxation sous-coracoïdienne de l'épaule ; mais il est facile de s'assurer que la tête est restée en place dans la cavité glénoïde ; il est possible de lui imprimer quelques légers mouvements. Dans la cavité axillaire, on sent, près de son bord postérieur, une tumeur fluctuante, qui est évidemment un abcès en rapport avec un point douloureux que la palpation permet de reconnaître sur la partie postérieure de l'humérus. L'articulation malade n'est le siège d'aucune douleur spontanée, ni pendant le repos, ni pendant les mouvements.

Ici encore, la tuberculose est évidente. Il existe de

la matité dans le côté gauche du thorax, et la respiration est rude aux deux sommets, particulièrement en avant et à gauche. Le malade est sujet aux bronchites. A l'âge de sept ans, il a été soigné, nous dit-il, pour une fluxion de poitrine, qui s'est renouvelée pendant trois années consécutives. Il est plus que probable que ces fluxions de poitrine ne sont autres que des pleurésies, et, ce qui me porte à le croire, c'est l'affaissement manifeste de la moitié gauche du thorax. Vous retrouvez donc là la coïncidence importante que je vous signalais, il n'y a qu'un instant, d'une pleurésie avec une lésion fongueuse articulaire. Joignez à cela qu'il y a deux ans, ce jeune homme a contracté la syphilis; ce qui n'a pas été sans l'affaiblir, et le prédisposer à la suppuration qu'il porte actuellement.

Les antécédents héréditaires viennent du reste confirmer le diagnostic : un père mort à soixante-trois ans, très amaigri, toussant et crachant beaucoup pendant la longue maladie qui l'enleva; un frère ayant eu une lésion probablement fongueuse du pied traitée par le fer rouge; une sœur, enfin, qui peut être considérée comme suspecte au point de vue de la tuberculose.

Voilà donc deux arthrites tuberculeuses de l'épaule, deux scapulalgies, se manifestant à nous par des signes bien tranchés : marche, symptômes, antécédents personnels et héréditaires, et qui cependant sont loin d'avoir la même physionomie. C'est que vous pouvez étudier chez ces deux sujets la même maladie à deux périodes différentes. Chez notre premier malade, le jeune homme de dix-sept ans, la scapulalgie est à son début, tandis que, chez le second, nous assistons à la période ultime de l'affection. Nous avons affaire, en outre, à deux formes très différentes d'un même mal.

Chez le jeune homme de vingt-quatre ans, dont je viens de vous parler en dernier lieu, la scapulalgie a eu une marche lente et torpide. La tuberculisation articulaire s'est faite par poussées successives, s'amendant sur un point, pour reprendre sur un autre, amenant petit à petit l'ankylose, l'atrophie du deltoïde, et déterminant, au bout de dix ans seulement et pour la première fois, la formation d'un abcès contre lequel doit être dirigée à l'heure actuelle notre thérapeutique. Chez notre premier malade, au contraire, la marche du mal a été extrêmemen rapide, puisqu'il a abouti en quelques mois à une abondante suppuration.

Notre troisième observation n'est pas la moins curieuse : Il est instructif de la rapprocher des deux autres, pour bien vous faire saisir les traits distinctifs séparant les unes des autres les arthrites de nature différente, qui peuvent se montrer sur une même articulation.

Il s'agit d'un homme de 37 ans, couché au n° 6 de notre salle Saint-Landry. Vers l'âge de huit à dix ans, il aurait subi un traumatisme de l'épaule qu'il ne sait préciser; mais qui dut être de peu d'importance, car il ne le fit souffrir que pendant deux ou trois jours. C'est seulement pendant qu'il était au régiment, et à l'âge de vingt-quatre ans, que se montrèrent des douleurs suivies d'une rapide atrophie de l'épaule gauche. Ses souvenirs sont bien précis, et on ne peut donner comme cause à cet état douloureux le moindre traumatisme. En un mois, l'impotence de son membre devint telle, qu'étant dans l'impossibilité de monter à cheval, il fut réformé.

Rentré dans ses foyers, il vit peu à peu, grâce au repos, ses douleurs diminuer, et il put recommencer à se servir de son bras. En 1877, il vint à Paris comme garçon de magasin; mais, avec la fatigue du travail, les douleurs

recommencèrent, et il fut obligé d'entrer à l'hôpital Beaujon, où M. Le Fort essaya de mobiliser son articulation, mais sans résultat. Il se présenta alors à l'Hôtel-Dieu, où M. Richet lui proposa une opération; mais il s'y refusa.

En 1880, il entre comme facteur à l'administration des postes ; il pouvait, à ce moment, se servir de sa main ; mais il était dans l'impossibilité d'accomplir les mouvements d'élévation du bras. C'est à la suite des fatigues inhérentes à sa nouvelle profession, que les douleurs augmentèrent, au point de forcer cet homme à abandonner tout service, et à entrer à l'Hôtel-Dieu, où il fut admis le 9 janvier 1889.

L'atrophie de son deltoïde est considérable. Le bras est dans l'abduction, écarté du tronc de 3 centimètres environ, et dans une légère rotation en dedans. Les mouvements de flexion et d'extension sont très faibles et très douloureux. La pression de la tête humérale fait souffrir le malade, surtout lorsqu'elle est exercée au niveau de la coulisse bicipitale. Nous trouvons donc encore chez ce malade ce signe particulier, que je vous ai déjà indiqué dans la première observation, et que vous rencontrerez dans toutes les arthrites chroniques de l'épaule, savoir, la douleur à la pression au niveau du prolongement de la synoviale qui accompagne le tendon de la longue portion du biceps. La pression à distance des surfaces articulaires déterminée par un choc pratiqué sur le coude pendant que l'épaule est maintenue immobile, détermine aussi de violentes douleurs.

Il n'existe aucun gonflement des parties molles, aucun abcès, et il est impossible de déceler la présence de fongosités. Tous les mouvements de totalité du membre supérieur s'exécutent par l'intermédiaire de

l'omoplate, et l'élévation du bras est totalement impossible.

Le diagnostic n'est pas sans présenter ici de sérieuses difficultés. On ne peut, en effet, songer à une tuberculose articulaire. Nous n'avons pas constaté la moindre trace de suppuration. Il n'y a pas de fongosités, et on ne retrouve rien, soit dans les antécédents personnels, soit dans les antécédents héréditaires, qui puisse faire soupçonner l'influence de la diathèse tuberculeuse. Les viscères sont absolument indemnes ; dès lors, il faut chercher ailleurs l'explication de cette lésion de l'épaule.

D'un autre côté, le malade n'a jamais eu l'ombre d'une manifestation rhumatismale ; il n'a jamais subi de traumatisme bien net de l'articulation de l'épaule. L'on pourrait se demander si les symptômes présentés par une affection à marche aussi rapide ne sont pas sous la dépendance d'une altération de la bourse séreuse sous-deltoïdienne.

La périarthrite scapulo-humérale, si bien étudiée par Duplay (1), présente en effet des caractères qui l'ont fait longtemps confondre avec l'arthrite, et qui peuvent même, aujourd'hui encore, égarer le diagnostic. Il y a cependant des symptômes qui permettent de l'en distinguer, et, pour vous faire toucher du doigt les différences importantes qui séparent ces deux lésions, je vais rapidement vous retracer l'observation d'une femme de vingt-huit ans, soignée par moi à la Pitié, en 1884, alors que je remplaçais le professeur Verneuil.

Au mois de septembre 1882, cette femme fut frappée, à son réveil, de l'impossibilité dans laquelle elle se trouvait de lever le bras gauche pour se coiffer. Cette impo-

(1) *Archives de médecine*, 1872.

tence fonctionnelle était survenue sans cause apparente, sans fièvre, sans traumatisme, en dehors de toute influence rhumatismale ou d'un écoulement blennorrhéique. Mais elle avait couché la fenêtre ouverte, et son épaule gauche avait été exposée au froid.

Quand elle entra à l'hôpital, le 3 août 1884, elle n'avait jamais présenté dans la région, ni douleur, ni gonflement, ni rougeur, et jouissait d'une santé excellente. L'impotence n'avait ni augmenté, ni diminué, malgré l'application répétée de vésicatoires et de teinture d'iode. L'atrophie de l'épaule était considérable, et se manifestait, non seulement sur le deltoïde, mais encore sur le trapèze, les muscles sus et sous-épineux, et jusque sur le biceps. Les mouvements d'abduction et d'élévation étaient impossibles. Seuls de petits mouvements de rotation de la tête humérale sur la cavité glénoïde montraient clairement qu'il n'y avait pas d'ankylose. Du reste, pas le moindre craquement articulaire, possibilité d'imprimer des mouvements étendus à la tête humérale, après rupture des brides fibreuses péri-articulaires sous l'influence de la chloroformisation. Vous reconnaissez dans les symptômes présentés par cette malade le tableau classique de la périarthrite. Début violent, le plus souvent à la suite d'un traumatisme, absence complète de gonflement, de douleur et de rougeur ; impotence fonctionnelle immédiate, suivie d'une atrophie musculaire qui se montre rapidement ; possibilité d'imprimer au membre des mouvements qui démontrent l'intégrité de la synoviale et des surfaces articulaires : tels sont les signes qui caractérisent l'affection à laquelle M. Duplay a donné le nom de périarthrite scapulo-humérale, et dont le siège primitif est dans la vaste bourse séreuse sous-jacente au deltoïde.

Ce tableau n'est certes pas semblable à celui que je vous retraçais tout à l'heure, à propos du malade qui fait le sujet de notre troisième observation. Chez lui, tout démontre que nous avons affaire à une lésion siégeant dans l'intérieur de l'articulation; aussi avons-nous éliminé tout de suite l'idée de péri-arthrite. Nous ne saurions davantage admettre le diagnostic d'arthrite rhumatismale ou tuberculeuse; nous sommes donc obligés de nous en tenir au diagnostic d'arthrite chronique, survenue peut-être à la suite d'une ostéomyélite lentement progressive de la tête humérale.

Quoi qu'il en soit, vous avez dans ces trois faits que le hasard a réunis dans nos salles, une occasion favorable pour étudier une affection que nous ne rencontrons d'habitude que rarement dans la clinique. Déjà j'ai appelé votre attention sur un point particulier de la symptomatologie, savoir, la douleur à la pression au niveau de la coulisse bicipitale, et je vous en ai donné la raison anatomique facile à comprendre, tirée de l'existence normale en ce point d'un prolongement de la synoviale articulaire. Cette même raison anatomique nous rend compte du trajet que suivent le plus habituellement les abcès. Se faisant une voie à travers le prolongement bicipital de la synoviale, ils viennent faire saillie dans la gaine du muscle, à la région antérieure et interne du bras. Tel était le cas chez le premier de nos malades, le jeune homme de dix-sept ans, dont je vous ai parlé au début de cette leçon. C'est encore ainsi que s'étaient passées les choses chez un quatrième malade que nous avons pu observer cette année dans notre service, et qui, à son entrée, présentait une fistule au-dessus de la partie moyenne du bras, conduisant bien manifestement dans la coulisse bicipitale. Chez ce

même malade, nous avons pu voir se former sous nos yeux, pendant son séjour à l'hôpital, un volumineux abcès à la partie postérieure de l'épaule, dans les fosses sus et sous-épineuses. Peut-être avait-il pris son point de départ dans ce prolongement de la synoviale qui existe accidentellement, mais non toujours au-dessous du tendon du sous-épineux. Je vous rappelle aussi, bien que je ne puisse vous en présenter d'exemple en ce moment, les abcès qui se forment sur la paroi postérieure de l'aisselle et qui arrivent même à soulever l'omoplate. Ils peuvent trouver leur source dans le prolongement de la synoviale articulaire qui existe, à l'état normal, au-dessous du tendon du sous-scapulaire. L'un de nos malades enfin présente un abcès dans la profondeur même du creux axillaire.

On s'accorde généralement à reconnaître que la scapulalgie possède un pronostic particulièrement grave. Nous devons, du reste, faire sous ce rapport de grandes différences entre nos trois malades. Chez le dernier d'entre eux, cet homme de trente-sept ans dont nous considérons les lésions comme tout à fait étrangères à la tuberculose, le pronostic est défavorable sans doute au point de vue des fonctions du membre, mais en ce qui concerne la santé générale, il est loin d'avoir la même gravité. La nature tuberculeuse des lésions chez nos deux autres malades comporte évidemment un pronostic bien autrement sérieux. Encore faut-il faire à cet égard une distinction essentielle entre les deux cas. Dans l'un, celui du jeune homme de vingt-quatre ans dont les lésions remontent à une dizaine d'années, a marche de l'affection a toujours été essentiellement chronique. Malgré les quelques signes que nous avons relevés du côté du poumon, la santé générale s'est maintenue satisfaisante.

Il est à espérer que, convenablement traité, ce jeune homme pourra lutter avantageusement, peut-être même triompher d'une manière définitive des atteintes de la diathèse tuberculeuse. Toutefois les antécédents héréditaires fâcheux que nous avons relevés dans son histoire sont de nature à rendre très réservé le pronostic. Enfin, chez le premier des malades dont nous avons parlé, ce jeune homme de dix-sept ans, couché au n° 3 de la salle Saint-Landry, tout est réuni pour donner au pronostic le plus haut caractère de gravité. Chez lui, en effet, comme chez le malade précédent, il existe des lésions tuberculeuses du côté du poumon; mais, en outre, la marche des altérations de l'épaule a été singulièrement rapide. Six mois seulement nous séparent du début de l'affection; et déjà l'articulation est envahie par des fongosités abondantes, donnant naissance à un gonflement considérable ; déjà une suppuration profuse nous oblige à recourir chez ce jeune homme à la résection de l'épaule. Il est bien à craindre que, malgré tous nos efforts, nous ne puissions parvenir à enrayer chez lui les progrès de la tuberculose, et qu'il ne succombe épuisé par une suppuration abondante, ou sous l'influence de la généralisation.

Le traitement diffère, bien entendu, suivant la période de la maladie à laquelle on a affaire. Aussi me voyez-vous, sur les trois malades dont je viens de vous parler, mettre en œuvre des moyens thérapeutiques différents. Au début de la maladie, l'indication essentielle à remplir, c'est l'immobilisation dans une bonne position, c'est-à-dire le bras rapproché du tronc, l'avant-bras dans la flexion à angle droit et dans la demi-pronation. Cette immobilisation est assez difficile à obtenir pour l'articulation de l'épaule. On ne peut prendre un point d'appui

sur le scapulum, os essentiellement mobile; aussi, pour obtenir un résultat utile, est-il indispensable que l'appareil embrasse la partie supérieure du thorax en avant, en arrière l'épaule en totalité, en remontant jusque sur la base du cou. Il faut, en outre, que le coude lui-même soit compris dans l'appareil, de façon à ce que l'humérus ne puisse subir aucun déplacement. On réalise ces différentes conditions à l'aide d'une gouttière plâtrée embrassant toute l'épaule, et se terminant à sa partie supérieure par deux bandes qui, passant, l'une en avant, l'autre en arrière du thorax, vont se rejoindre dans l'aisselle du côté opposé.

Ce traitement, joint à l'emploi des révulsifs et de la compression ouatée, suffit, quand le mal est encore à son début; mais, quand il y a formation d'abcès, il faut de toute nécessité évacuer le pus et pratiquer des lavages antiseptiques. C'est ce que vous m'avez vu faire chez le jeune homme qui fait l'objet de notre seconde observation, et qui portait une collection purulente dans le creux axillaire. Dans ce cas, une intervention plus active n'était pas nécessaire. Il n'existait pour ainsi dire pas de douleurs; les mouvements se faisaient sans grande gêne, soit dans l'articulation scapulo-humérale, soit par l'intermédiaire de l'omoplate. La lésion était pour ainsi dire guérie, sauf en un point limité; de plus, quelques lésions pulmonaires me faisaient écarter l'idée d'une opération telle que la résection de l'épaule, qui, dans le cas particulier, n'était pas nécessaire. L'incision fut facilement pratiquée dans l'aisselle au point le plus fluctuant; il s'en écoula un pus caséeux, vérifiant notre diagnostic, et le stylet introduit dans la poche permit de reconnaître, sur la tête de l'humérus, un petit point osseux dénudé. Les lavages

phéniqués à la solution forte, l'immobilité jointe au traitement général, améliorèrent rapidement ce malade, qui quitta l'hôpital, moins d'un mois après l'opération, ne conservant qu'un petit trajet fistuleux.

Les choses ne se passent pas toujours d'une façon aussi simple; et le chirurgien, dans bien des cas, est obligé de s'attaquer à l'articulation elle-même, en réséquant les parties osseuses malades. C'est ainsi que j'ai dû intervenir chez cet homme atteint d'ostéo-arthrite durant depuis de longues années, et ayant résisté à tous les traitements. Les douleurs étaient tellement intolérables qu'elles empêchaient ce malheureux de remplir ses fonctions de facteur. L'âge du sujet (trente-sept ans), ses antécédents personnels faisant écarter toute idée de tuberculose, lui permettaient de subir une opération dans les meilleures conditions, et la seule thérapeutique qui pût être désormais efficace consistait dans la suppression du foyer inflammatoire par la résection de la tête humérale. Les fonctions du membre ne pouvaient qu'y gagner; car je vous ai dit combien les mouvements étaient limités, impossibles même dans certaines directions. L'opération se proposait donc un double but, à la fois curatif et orthopédique.

Je l'ai pratiquée devant vous, le 28 février dernier. Elle s'est faite de la façon la plus simple, et est venue confirmer de tous points notre diagnostic. Nous n'avons pas trouvé dans l'articulation une seule goutte de pus, ni découvert la moindre trace de fongosités; mais, en revanche, du côté de la tête humérale existaient tous les caractères de l'ostéite raréfiante avec agrandissement des aréoles du tissu spongieux, et, près de la surface articulaire, quelques points congestionnés et violacés. Le cartilage de revêtement avait complètement

disparu; la tête osseuse était irrégulière, érodée par places, présentant dans d'autres points des saillies osseuses anormales. La cavité glénoïde était absolument intacte.

La plaie fut suturée et drainée, et, le 19 avril, c'est-à-dire un mois et dix-neuf jours après l'opération, le malade sortait complètement guéri, sans avoir eu un moment de fièvre, ni une trace de suppuration. Depuis lors, cet homme est venu plusieurs fois se soumettre à notre examen. La dernière fois que nous l'avons vu, la cicatrisation était demeurée parfaite. Les douleurs n'avaient pas reparu, et les mouvements étaient déjà possibles dans une grande étendue. Cet homme, qui avait repris ses fonctions de facteur, pouvait facilement mettre sa main sur l'épaule droite, la porter derrière le dos; mais il arrivait difficilement encore à la placer sur la tête. Les mouvements de flexion de l'avant-bras sur le bras possédaient une grande énergie.

C'est une opération semblable que vous allez me voir pratiquer chez le plus jeune de nos trois malades, ce jeune homme de dix-sept ans, couché au n° 3 de la salle Saint-Landry. Mais ici les conditions ne sont malheureusement plus les mêmes. La tête de l'humérus est baignée de pus; la suppuration augmentant de proche en proche, a envahi la gaine du biceps, les tissus situés dans la région pectoro-deltoïdienne, et gagné même la région postérieure du bras. Le malade s'affaiblit de jour en jour; il a de la fièvre; il a perdu l'appétit, et il est à craindre que les lésions tuberculeuses du poumon ne viennent à se développer rapidement. Il faut donc, le plus tôt possible, ouvrir largement cette articulation, pour en retrancher les parties malades, et, à cet effet, réséquer la tête humérale, vérifier l'état de la cavité

glénoïde, et détruire autant que possible les fongosités qui tapissent la capsule.

Nous n'avons pas à attendre ici un résultat aussi rapide et aussi satisfaisant que celui dont je vous parlais tout à l'heure. Les décollements multiples, les fongosités qui revêtent toutes les surfaces suppurantes, ne nous permettent pas d'espérer une réunion par première intention. Il faut, de toute nécessité, nous attendre à une suppuration prolongée, qui ne cédera qu'aux pansements antiseptiques longtemps continués, et pratiqués avec soin.

N. B. — A la suite de cette leçon, la résection de l'épaule a été pratiquée chez le malade précédent, le 27 juin 1889. Cette opération faite au moyen d'une incision verticale de 8 à 10 centimètres de longueur, aussi voisine que possible du sillon pectoro-deltoïdien, n'a présenté aucune particularité qui mérite d'être signalée. L'articulation a été trouvée remplie d'un pus caséeux, et la capsule doublée de fongosités abondantes. La plaie opératoire a été laissée largement ouverte; un drainage a même été pratiqué, en se servant, pour l'établir, d'un orifice fistuleux existant à la partie postérieure du bras. Après des lavages abondants avec la solution phéniquée forte, la plaie opératoire fut tamponnée avec la gaze iodoformée. Les surfaces de section des parties molles ne tardèrent pas à prendre l'aspect grisâtre et fongueux, propre aux ulcérations tuberculeuses; néanmoins l'état général du malade s'améliora; l'appétit revint. La suppuration était médiocre; la température ne dépassait jamais 37°,2, et nous pouvions espérer un résultat favorable de notre opération, lorsque, le 17 août, éclatèrent des symptômes de la plus haute gravité. On constata, ce

jour, en pansant le malade, qu'il était bizarre dans ses réponses, et présentait un peu de subdélirium. Ses voisins interrogés dirent que, depuis quelques jours, ils lui trouvaient par moments la parole embarrassée. On remarque en même temps un érythème étendu aux joues et à la région cervicale. Pensant que l'iodoforme pouvait peut-être jouer un rôle dans ces accidents, on le remplaça par un pansement au salol.

L'érythème ne tarda pas à disparaître; mais l'état général du malade ne fut pas modifié; le sommeil était agité; la température, qui jusque-là était restée constamment apyrétique, s'éleva jusqu'au voisinage de 39°. Le pouls devint précipité (128 pulsations), le délire était continuel; les pupilles étaient dilatées, la contracture envahit d'abord les membres supérieurs, puis la moitié droite de la face. Enfin, le malade succomba dans la soirée du 27 août, juste deux mois après la résection de l'épaule.

L'autopsie fut refusée par la famille; mais l'ensemble des symptômes précédents ne laisse pas de doute sur l'existence d'une méningite tuberculeuse. Ce triste dénoûment vint confirmer les craintes que nous avions formulées au sujet du pronostic chez ce jeune homme, dont la tuberculose articulaire avait marché avec une si terrible rapidité. Ainsi se trouve vérifiée une fois de plus la corrélation évidente que nous avons cherché à établir entre la tuberculisation des grandes séreuses et des membranes synoviales. Nous le répétons, nous ne pensons pas qu'une semblable éventualité doive modifier les indications des résections articulaires; mais il faut toujours la faire entrer en ligne de compte dans le pronostic; car elle est de nature à causer au chirurgien les plus déplorables surprises.

SEPTIÈME LEÇON

ARTHRITES CHRONIQUES DU COUDE

Prédominance des lésions au côté externe de la jointure, au niveau de l'articulation radio-cubitale supérieure. — Nécessité d'explorer la synoviale à la partie postérieure de l'articulation. — Traitement : immobilisation dans la flexion à angle droit et la demi-pronation. — Résection du coude, avec résection temporaire et suture de l'olécrâne.

Plusieurs des malades actuellement couchés dans notre service sont atteints d'arthrite chronique de l'articulation du coude, et vont me donner l'occasion de continuer devant vous l'étude clinique des maladies articulaires.

C'est d'abord un homme de trente-huit ans, valet de chambre, devant lequel vous m'avez vu souvent m'arrêter au n° 20 de la salle Saint-Landry. Il n'est souffrant que depuis le mois de septembre dernier, époque à laquelle il ressentit, sans cause appréciable, sans avoir subi le moindre traumatisme, de la gêne dans les mouvements du coude gauche. En octobre, les douleurs apparurent, et, avec elles, un gonflement qui rendit bientôt les mouvements impossibles, et obligea le malade à se faire soigner. On pratiqua des pointes de feu; un appareil silicaté fut mis en place; mais le gonflement ayant beaucoup augmenté, l'appareil dut être enlevé au bout de deux jours, de sorte qu'il ne produisit aucun résultat utile.

Le coude avait, à ce moment, à peu près doublé de volume. Il présentait une coloration violacée, et la moindre pression y occasionnait d'atroces douleurs. Cependant le gonflement disparut peu à peu, et, au bout d'un mois, il n'en resta pour ainsi dire plus de traces. Mais le malade continuait à souffrir; aussi alla-t-il à Beaujon consulter M. Labbé, qui lui prescrivit des badigeonnages à la teinture d'iode et des pointes de feu, tout cela sans résultat.

Au moment de son entrée à l'Hôtel-Dieu, le 1er février 1889, où il nous fut adressé par le Dr Bouilly, le membre supérieur gauche était dans la demi-flexion associée à la demi-pronation. L'avant-bras forme avec le bras un angle de 145° à 150°. L'articulation présente un gonflement manifeste, surtout apparent au niveau du bord externe de l'olécrâne. La palpation éveille peu de douleurs, sauf sur les parties latérales de l'olécrâne, et principalement (fait intéressant à noter) au niveau de la cupule du radius. C'est aussi dans les mêmes points que l'empâtement est le plus considérable, et qu'on perçoit le plus facilement la sensation des fongosités qui distendent la synoviale. Les saillies osseuses de la région ne sont pas déformées. Les mouvements sont conservés; la flexion et l'extension sont possibles, mais douloureuses et un peu limitées. La pronation et la supination s'exécutent facilement. Les douleurs spontanées sont presque nulles; les muscles du bras sont très atrophiés; il existe même une légère atrophie des muscles de l'avant-bras.

L'état général est peu satisfaisant, et les poumons sont loin d'être sains. Il existe de la submatité aux deux sommets. La respiration y est soufflante, l'expiration prolongée. On perçoit même des craquements au sommet droit.

Dans ses antécédents personnels, cet homme possède une particularité intéressante, sur laquelle j'ai déjà attiré votre attention. Il a eu, en 1883, deux pleurésies du côté gauche. Depuis cette époque, il s'enrhume tous les hivers; il tousse; il a beaucoup maigri; il transpire et a de la fièvre chaque nuit, sans avoir jamais présenté cependant d'hémoptysie. Ses antécédents héréditaires ne nous fournissent aucun renseignement valable. Il aurait seulement, dit-il, perdu une sœur de la poitrine.

Comme vous le voyez, nous avons affaire à un homme manifestement tuberculeux, et qui porte à l'articulation du coude une lésion sous la dépendance de cette terrible diathèse. Le début de la maladie sans cause apparente, sa marche lente et insidieuse, les symptômes relatés dans l'observation que je viens de vous exposer, me permettent d'affirmer sans réserve le diagnostic de tuberculose articulaire. Cette arthrite d'une nature spéciale présente, quand elle envahit l'articulation du coude, des particularités sur lesquelles on n'a peut-être pas assez attiré l'attention, malgré la fréquence des cas qui sont journellement soumis à notre examen.

Tout d'abord les lésions anatomiqnes peuvent se rencontrer sur toutes les parties constituantes de l'articulation, sur l'olécrâne, sur la tête du cubitus et sur celle du radius, sur l'extrémité inférieure de l'humérus; mais il est intéressant de noter que c'est surtout au côté externe de l'article qu'apparaissent les premiers symptômes, que c'est au niveau de l'articulation radio-cubitale que se développent en plus grande abondance les fongosités.

La première observation que je viens de vous retracer en offre un exemple frappant, et nous rencontrons ce

caractère chez les autres malades de notre service atteints de la même affection.

Je vous rappellerai, à cette occasion, l'histoire d'un jeune homme de vingt-cinq ans, couché au n° 1 de la salle Saint-Landry, chez lequel le début de l'affection remontait à l'âge de cinq ans, et qui vint, il y a quelque temps, nous trouver, parce que son arthrite s'était réveillée sous l'influence d'un traumatisme. Il avait eu, à neuf ans, une péritonite, et à dix-sept ans, une bronchite à la suite de laquelle il n'a pas cessé de tousser. Il portait le bras dans la demi-flexion ; et une ankylose incomplète de l'articulation du coude ne lui permettait que des mouvements limités d'extension et de flexion.

Quand nous l'examinâmes, il présentait, au niveau de l'épicondyle, une ulcération, trace d'un abcès à peine guéri. Toute la région était tuméfiée, mais principalement au côté externe, au niveau des articulations de la cupule radiale, point où les fongosités étaient de beaucoup les plus apparentes, et la pression la plus douloureuse.

Je vous citerai encore cet homme de soixante-cinq ans, couché au n° 27 de la salle Saint-Landry. Chez lui aussi, c'est au côté externe de l'olécrâne, au niveau de l'articulation radio-cubitale supérieure, que les lésions se sont montrées tout d'abord ; c'est là qu'elles ont aujourd'hui leur plus grand développement. Il en est de même pour l'articulation du coude d'une jeune fille de seize ans devant laquelle je vous ai plusieurs fois arrêtés au n° 12 (bis) de la salle Notre-Dame, et sur laquelle nous reviendrons à propos du traitement, car elle est sortie de l'hôpital presque complètement guérie. Chez elle, la maladie était tout à fait à son début, et le côté externe

de l'articulation paraissait seul envahi, puisque de ce côté seulement existaient le gonflement et les douleurs. Enfin, nous avons encore dans la même salle une jeune fille de dix-huit ans, atteinte de kératite, d'arthrite du genou et du coude, du côté gauche, syndrome qui ne laisse pas de doutes sur la nature tuberculeuse des lésions. Or, chez elle, comme chez les malades précédents, vous pourrez constater la localisation des lésions au côté externe de l'articulation du coude. Il existe, en effet, au niveau de la partie postérieure de l'articulation radio-cubitale, un empâtement oblong, ovalaire, donnant la sensation mollasse des fongosités. Au côté interne, au contraire, on ne constate rien d'anormal entre l'épitrochlée et l'olécrâne.

Nous pouvons donc conclure de toutes ces observations, qu'il y a, dans l'arthrite du coude, une prédilection marquée des lésions pour le côté externe de la jointure. C'est là une particularité dont nous devons chercher à nous rendre compte, et qui ne semble pas avoir frappé jusqu'ici l'attention des observateurs. Bonnet (de Lyon), qu'il faut toujours consulter en fait de maladies articulaires, n'en fait pas mention. Vous en chercheriez vainement l'indication, soit dans le Traité classique de Follin et Duplay, soit dans l'article du *Dictionnaire encyclopédique*. Cependant au cours même des résections et dans les autopsies qui ont été pratiquées, on a pu se rendre un compte exact des altérations du squelette, et de la prédilection avec laquelle les lésions se portaient sur tel ou tel point de l'articulation. König, dans son *Traité de la tuberculose des os et des articulations*, note que, sur 52 cas de résection du coude ou d'évidements para-articulaires, il a trouvé comme siège de la lésion : le cubitus, 22 fois; l'humérus, 17 fois, et le

radius, seulement 13 fois. De son côté, M. Ollier (1) est arrivé à des résultats tout à fait analogues. « Notre expérience nous a appris, dit-il, que les lésions du cubitus étaient beaucoup plus fréquentes et plus avancées que celles des autres os. C'est surtout sur les côtés de la grande cavité sigmoïde, *en dehors*, *au niveau de l'articulation radio-cubitale supérieure*, ou en dedans, que se trouvent les érosions osseuses et les amas de fongosités.

« Après le cubitus, c'est l'humérus qui est le plus souvent atteint, ou du moins qui paraît avoir été envahi primitivement : 31 fois, contre 76 lésions cubitales primitives.

« Le radius est plus rarement le siège de l'altération primitive, bien que, *a priori*, on pût soupçonner le contraire *à cause de la douleur autour de la tête de cet os.* »

Ainsi donc, M. Ollier a été frappé, comme nous, de la fréquence des douleurs au côté externe de la jointure, au niveau de la tête radiale. D'autre part, les résultats de M. Ollier, aussi bien que les chiffres de König que nous avons précédemment rapportés, s'accordent à nous démontrer la fréquence plus grande des lésions sur l'extrémité supérieure du cubitus. Il semble donc, au premier abord, qu'il y ait une contradiction entre les résultats fournis par l'examen clinique des malades et ceux que donne l'anatomie pathologique. Mais si l'on veut bien y réfléchir, on comprendra aisément que cette contradiction n'est qu'apparente. Du fait que les lésions ont leur maximum au côté externe de l'olécrâne, il n'en résulte pas, en effet, qu'elles sont produites par une altération primitive du radius; elles peuvent tout aussi bien dépendre d'une affection du cubitus. Or, M. Ollier

(1) *Traité des résections*, t. II, p. 239.

note expressément la fréquence des lésions sur les côtés de la grande cavité sigmoïde de cet os, soit en dedans, soit en dehors, au niveau de l'articulation radio-cubitale supérieure.

Il ne nous semble pas très difficile de donner la raison de cette localisation des lésions au côté externe de la jointure, au niveau de l'articulation radio-cubitale supérieure, sur laquelle nous insistons d'une façon toute spéciale en ce moment. Cette articulation constitue, en effet, un centre important de mouvements; elle participe à la fois à la flexion et à l'extension de l'avant-bras, et aussi aux mouvements de pronation et de supination. Du reste, la pronation et la supination sont certainement plus fréquentes chez les gens qui exercent une profession manuelle que l'extension et la flexion. Or, dans ces mouvements, c'est la petite cavité sigmoïde du cubitus qui supporte le plus grand travail; car, sa surface articulaire étant beaucoup plus petite que celle du radius destinée à s'y mouvoir, les frottements s'y multiplient et y déterminent un point de moindre résistance. Nous retrouvons ici une fois de plus l'application de ce grand principe qui dit qu'au maximum de pressions et d'efforts correspond le maximum des lésions.

Je vous dirai tout à l'heure comment et pourquoi j'ai pratiqué la résection du coude chez notre premier malade; mais, dès maintenant, je tiens à vous signaler que l'opération nous a montré une cupule radiale absolument saine, et le maximum des lésions siégeant au niveau de la petite cavité sigmoïde et de la crête mousse qui la sépare de la grande cavité du même nom.

Ces quelques considérations vous désignent les parties sur lesquelles devra porter spécialement votre exploration : d'abord sur le côté externe de l'olécrâne,

puis sur son côté interne. Vous devrez faire un examen attentif des parties profondes, et aussi des parties superficielles; car, si les os sont souvent atteints les premiers, la tuberculisation peut aussi commencer par la synoviale. Or, rappelez-vous la disposition de cette synoviale, telle qu'elle nous est révélée par les injections solidifiables poussées dans sa cavité. Bridée sur les côtés par les forts ligaments latéraux de l'articulation, la synoviale ne saurait se laisser distendre dans ce sens. Elle se développe donc en avant et en arrière de l'article; mais, à la partie antérieure, elle nous est cachée par l'épaisseur des muscles de la région; c'est donc seulement en arrière, sur les parties latérales de l'olécrâne, que nous pouvons l'explorer aisément. C'est là que les liquides épanchés dans son intérieur et les fongosités la distendent sous la forme de deux gros bourrelets facilement appréciables à travers les téguments.

Il est encore d'autres symptômes importants sur lesquels je dois appeler votre attention. Tout d'abord vous avez dû être frappés par l'attitude du membre, toujours la même chez nos différents malades. Le bras est en effet fixé dans la demi-flexion sur l'avant-bras qui, lui, se maintient dans la pronation forcée. La pronation se laisse assez aisément corriger; mais les mouvements de flexion et surtout d'extension sont limités et ne peuvent s'exercer que dans une partie de leur étendue. La cause en est dans un certain degré de contracture des muscles, contracture dont on peut facilement se rendre compte en examinant le biceps et le long supinateur tendus comme des cordes au côté antérieur et externe de la région. A la contracture se joint l'atrophie des muscles qui, disséminée sur tous les segments du mem-

bre, porte surtout sur les muscles du bras, biceps et triceps brachial. Cette attitude doit être corrigée; car, comme l'a établi Bonnet, elle offre le grave inconvénient de prédisposer à la luxation de la tête du radius en arrière, luxation rendue facile par les altérations qui siègent du côté du squelette et de l'appareil ligamenteux. Vous pouvez du reste vous rendre compte aisément du degré de destruction de l'appareil ligamenteux par la recherche des mouvements anormaux de latéralité.

Tous les cas que je viens de vous retracer se rapportent à la forme tuberculeuse; le temps et les faits cliniques me manquent pour vous montrer et vous faire comparer entre elles les autres formes d'arthrites que l'on peut rencontrer à l'articulation du coude, et que nous aurons l'occasion de passer en revue à propos du genou. Le rhumatisme, la blennorrhagie, comme la tuberculose, peuvent envahir le coude; l'arthrite syphilitique même y a été observée, bien qu'exceptionnellement. Quant à l'âge des malades, si l'arthrite tuberculeuse du coude, comme d'ailleurs celle des autres articulations, est surtout l'apanage de la jeunesse et de l'âge mûr, on peut la rencontrer même chez les vieillards. Vous remarquerez qu'un des faits que je viens de vous rapporter à trait à un homme de soixante-cinq ans. J'ai même eu, il y a quelques années, l'occasion de recueillir, à la Salpêtrière, une observation d'arthrite tuberculeuse du coude chez une vieille femme de soixante-dix-huit ans. La mort étant survenue sous l'influence de complications pulmonaires, nous avons pu constater dans l'épaisseur de la synoviale articulaire des nodules tuberculeux caractéristiques; l'examen histologique nous a même permis de reconnaître l'exis-

tence de bacilles tuberculeux. Dans les deux plèvres existaient des épanchements séreux assez abondants; on trouvait, en outre, quelques granulations tuberculeuses disséminées au sommet du poumon droit et à la base du poumon gauche. Ces granulations volumineuses, dont quelques-unes avaient l'apparence fibreuse, semblaient de date fort ancienne. Il est donc infiniment probable, sinon certain, que, chez cette malade, les manifestations tuberculeuses du côté du coude s'étaient produites secondairement.

Du reste, ainsi que je vous l'ai déjà fait remarquer à propos de l'articulation de l'épaule, les manifestations articulaires de la tuberculose peuvent être primitives, ou ne se montrer que secondairement, alors que les poumons sont depuis plus ou moins longtemps envahis. Si nous passons en revue à cet égard les quatre malades qui sont actuellement dans nos salles, nous trouvons que la jeune fille de la salle Notre-Dame est la seule chez laquelle la percussion et l'auscultation ne nous permettent de constater rien d'anormal du côté du poumon. Nous sommes donc autorisés à envisager chez elle l'arthrite du coude comme la première manifestation de la tuberculose. Chez nos trois autres malades, il existe des lésions pulmonaires manifestes. En particulier, le malade qui fait le sujet principal de cette leçon a eu, en 1883, deux pleurésies; le vieillard de la petite salle Saint-Landry a eu, lui aussi, une pleurésie, en 1886. Ces observations viennent s'ajouter à celles que je vous ai déjà citées précédemment, et démontrent une fois de plus les relations évidentes qui existent entre la tuberculisation des membranes séreuses et celle des cavités synoviales.

Le pronostic ne nous arrêtera pas longtemps. Il est

toujours fâcheux en ce qui touche les fonctions du membre. Nous avons à craindre l'ankylose, ou du moins, une certaine gêne des mouvements. En outre, dans les arthrites tuberculeuses, le pronostic est même grave pour la vie, puisque les malades sont toujours sous le coup d'une généralisation. Toutes choses égales d'ailleurs, le pronostic dépend, dans chaque cas particulier, de la marche envahissante ou régressive des altérations articulaires.

Quant au traitement, il varie suivant l'âge et l'étendue des lésions. Le chirurgien se trouve en face de deux lignes de conduite à suivre : l'intervention sanglante ou la non-intervention. Cette dernière est la règle dans toutes les lésions qui ne sont encore qu'à leur début. Alors on est en droit d'attendre d'excellents résultats des méthodes dont je vous parlais dans notre dernière leçon. Parmi elles l'immobilisation de la jointure occupe le premier rang, et au coude, en particulier, vous en verrez souvent les bons effets. L'articulation huméro-cubitale peut être maintenue dans le repos le plus complet à l'aide d'un appareil bien appliqué. Le bras et l'avant-bras offrent de puissants leviers sur lesquels le plâtre peut se mouler, et, une fois qu'ils sont enfermés dans une gouttière rigide, les mouvements du coude sont absolument supprimés. On trouve donc ici des conditions beaucoup plus avantageuses que celles qu'on peut réaliser à l'épaule. Si, à cette immobilisation, on joint l'emploi des révulsifs et surtout une compression ouatée bien faite, on est frappé du changement qui, sous l'influence de cette médication, s'opère du côté de l'articulation. Pour vous en donner la preuve, je n'ai qu'à vous lire un passage de l'observation de cette jeune fille de seize ans, couchée au n° 12 (bis) de la salle Notre-

Dame, et dont je vous ai déjà parlé. Entrée le 25 mars 1889, je l'ai revue le 1er juillet. Elle avait gardé son appareil deux mois et vingt jours. Son état, quand elle revint nous voir, était tellement satisfaisant qu'on pouvait la considérer comme tout à fait guérie. Le coude n'était plus gonflé ; tous les mouvements de l'articulation étaient possibles et se faisaient aussi librement qu'avant la maladie. Il en sera de même pour l'autre jeune fille atteinte en même temps de kératite et d'arthrite du genou, car vingt jours d'immobilité et de compression ont déjà suffi pour amener chez elle une amélioration qui nous fait présager une prochaine guérison.

Il est une règle dont il ne faut jamais se départir dans l'application de l'appareil : elle consiste à placer le coude dans la flexion à angle droit, jointe à une demi-pronation. C'est, comme vous le savez, la position qui permet la plus grande somme des mouvements nécessaires. Et comme, tout en cherchant la restitution *ad integrum* de l'articulation, on n'est pas toujours sûr de l'obtenir, comme on est souvent heureux même de voir certaines arthrites, et précisément les arthrites tuberculeuses, se terminer par l'ankylose, il faut donner au membre la position dans laquelle il peut rendre au malade les plus utiles services. C'est, du reste, la position la plus favorable au repos de l'articulation; celle qui supprime le mieux les douleurs, et qui, par suite, est le plus capable de combattre l'inflammation.

Mais il est des cas dans lesquels, en dépit de tous les moyens dont je viens de vous parler, l'affection présente une marche envahissante : la suppuration est imminente, ou s'est déjà produite. Il faut alors intervenir chirurgicalement. Et même, dans ces cas, vous devrez

vous inspirer de l'état de la lésion, de l'histoire du malade et des symptômes observés pour décider si votre traitement ne sera que palliatif, ou s'il sera radical.

Chez bien des sujets, en effet, l'extirpation totale des parties malades par la résection est contre-indiquée.

Quand les lésions tuberculeuses du poumon sont très avancées, qu'il y a de la fièvre, des sueurs nocturnes, quand le malade est âgé, vous ne pouvez rien espérer de l'opération totale, et vous vous exposez même à de grands déboires en la tentant. Aussi, dans ces cas, je me borne à ouvrir les abcès articulaires et à les drainer; je détruis par la cautérisation les fongosités. De cette façon, on peut, grâce à l'antisepsie, arriver à l'ankylose, seul succès qu'il soit permis d'espérer. C'est cette conduite que j'ai tenue chez l'homme de soixante-cinq ans dont je vous ai parlé au commencement de cette leçon. Depuis les incisions et le drainage, son état s'est amélioré; il ne souffre plus, et paraît maintenant en bonne voie.

Quand le sujet est plus jeune, lorsque les lésions sont moins avancées, il faut, bien entendu, pratiquer la résection. Cette opération a gagné depuis longtemps sa cause; elle donne d'excellents résultats, et, comme elle est devenue classique et que ses règles sont exposées partout, je ne m'attarderai pas à vous les retracer. Pour ma part, je l'ai pratiquée plusieurs fois et, notamment chez un homme que vous avez pu voir dernièrement dans le service, et qui venait se montrer à moi sept ans après l'opération. D'un tempérament scrofuleux se manifestant par des cicatrices caractéristiques à la région cervicale, il était atteint, le 22 août 1882, lorsque je remplaçais le professeur Le Fort dans ce même hôpital, d'une arthrite du coude droit, avec gonflement de toute la région, tuméfaction des extrémités osseuses, et immobi-

lité complète de l'articulation. Il portait, en outre, des fistules, dont l'une conduisait le stylet sur le trajet du nerf cubital au-dessus de l'épitrochlée, et dont l'autre siégeait au niveau de la tête du radius, de sorte que les mouvements de pronation et de supination déplaçaient la sonde introduite dans sa cavité. Je pratiquai la résection du coude le 31 août, et trouvai les cartilages détruits ou érodés et la synoviale bourrée de fongosités. Malgré la gravité de ces lésions, cet homme guérit parfaitement ; depuis son opération, il a considérablement engraissé. Il est actuellement dans un état de santé florissant et paraît défier toute nouvelle atteinte de la tuberculose. Le résultat local est malheureusement moins satisfaisant ; malgré nos conseils, cet homme avait quitté beaucoup trop tôt l'hôpital ; le traitement consécutif n'a pas été bien dirigé. Aussi a-t-il guéri avec une articulation trop lâche, permettant des mouvements étendus de latéralité. Néanmoins le membre malade possède beaucoup de force et rend à cet homme d'excellents services.

Quelque imparfait que soit le résultat dans ce cas particulier, on ne peut malheureusement pas toujours compter sur une issue aussi favorable. Trop souvent les lésions tuberculeuses préexistant du côté du poumon continuent leur évolution, et entraînent la mort en dépit de la suppression des lésions articulaires. C'est ce qui est arrivé chez un homme de vingt-sept ans auquel je pratiquai, en 1883, la résection du coude gauche, à l'hôpital Saint-Louis. Des hémoptysies très graves se montrèrent, les lésions pulmonaires firent d'épouvantables progrès, et la mort survint par cette cause trois mois environ après la résection.

Il est bien à craindre que le résultat ne soit guère plus favorable chez le malade dont je vous ai parlé au

début de cette leçon, ce valet de chambre qui nous a été adressé par notre ami M. Bouilly. Mais, chez lui, l'intervention m'a été commandée par les douleurs incessantes, par la marche envahissante des lésions, et par l'affaiblissement toujours croissant du patient. Dans ce cas particulier, l'augmentation du gonflement et des douleurs jointe à l'apparition de la fièvre nous avait fait porter le diagnostic d'arthrite suppurée, diagnostic qui a été vérifié pendant l'opération.

Si je vous parle, à propos de ce malade, de la résection en elle-même, c'est qu'elle a été faite suivant un procédé qui diffère de ceux qu'on emploie d'ordinaire. Une incision longitudinale a été faite au niveau de la cloison intermusculaire externe, et, s'arrondissant par en bas, est venue croiser perpendiculairement la base de l'olécrâne. J'ai pu ainsi mettre à nu cette apophyse et, à l'aide du ciseau de Mac Ewen, j'ai séparé le crochet olécrânien du corps du cubitus. J'ai formé ainsi un grand lambeau comprenant le triceps resté adhérent à l'olécrâne, et qui, relevé par en haut, m'a permis de mettre largement à nu la face postérieure de l'articulation. La résection terminée, j'ai réuni par une rangée de sutures au catgut fin les lèvres de mon incision musculo-aponévrotique; puis, à l'aide d'un point de suture au fil d'argent, j'ai fait la suture osseuse de l'olécrâne avec la surface de section du cubitus. Aujourd'hui où la méthode antiseptique nous permet de réaliser aisément la suture des os, et où les fils métalliques employés pour cette suture peuvent être impunément laissés dans la profondeur des tissus, ce procédé opératoire me semble devoir être logiquement conseillé. Il assure, en effet, la conservation de l'insertion inférieure du triceps et le bon fonctionnemnnt ultérieur de ce muscle.

Ce procédé n'a pas, d'ailleurs, la prétention d'être nouveau, puisqu'il a été conseillé ou mis en pratique par Park, Dupuytren et Maisonneuve. V. Bruns l'employait encore en 1862, et vous trouverez dans le *Traité des résections* d'Ollier (1) des indications qui vous permettront de lire les résultats d'observations de ce genre pratiquées, en 1880, par Völker et Trendelenburg, et, en 1883, par Mosetig-Moorhof. Plus récemment encore, j'en ai trouvé un exemple intéressant rapporté par Pickering dans la *Lancet* (2). Il est relatif à une jeune fille de quinze ans, qui, opérée par le même procédé que vous m'avez vu employer, conservait encore, sans aucun accident, et cela plus de six mois après l'opération, son fil d'argent reliant les deux os l'un à l'autre, comme dans les sutures de la rotule. L'auteur fait remarquer que cette jeune fille possédait une plus grande force dans les mouvements d'extension que dans ceux de flexion, ce qui prouve bien que la réunion de l'olécrâne au cubitus était parfaite.

(Chez notre malade, les suites opératoires ont été satisfaisantes. Une suppuration modérée s'est produite par les drains qui avaient été laissés en place ; et lorsque le malade nous a quittés, sur sa demande, deux mois et demi après l'opération, la cicatrisation était presque complète. Malheureusement la tuberculose pulmonaire avait fait chez lui de rapides progrès ; de violents accès de fièvre se montraient de temps en temps ; le malade était de plus en plus émacié, et il est fort probable qu'il n'a pas pu tirer grand bénéfice de notre intervention).

(1) Ollier, *Traité des résections*, t. II, p. 212.

(2) Pickering, *Excision of the elbow joint with Suture of the Olecranon to the Lower End of the* (*ulna The Lancet*, 2 octobre 1886, p. 628).

HUITIÈME LEÇON

DE LA COXALGIE

Coxalgies traumatiques, rhumatismales, tuberculeuses ; relations de ces dernières avec la pleurésie. — Douleur du genou souvent due à des lésions concomitantes de cette jointure. — Abcès de la fosse iliaque communiquant avec l'articulation, grâce à une perforation de la cavité cotyloïde, ouvert par la résection. — Altérations viscérales dans les cas de suppuration prolongée ; dégénérescence graisseuse du foie et des reins ; albuminurie.

En ce moment, nous avons dans notre service réunis sept malades atteints de coxalgie. L'occasion me semble favorable pour vous entretenir de cette affection qui, par sa fréquence et par sa gravité, aussi bien que par la multiplicité des problèmes pratiques auxquels elle donne lieu, mérite de vous être bien connue. Mais avant de vous entretenir de nos différents malades, il est nécessaire que nous précisions tout d'abord ce que nous entendons par ce mot de *coxalgie,* diversement interprété par les différents chirurgiens.

Pour nous, la coxalgie est l'arthrite chronique de l'articulation coxo-fémorale caractérisée par la limitation des mouvements, l'attitude vicieuse de la hanche, la tendance à la production d'abcès et de luxations spontanées du fémur.

On a voulu faire de cette dénomination de coxalgie l'expression synonyme d'arthrite tuberculeuse de l'articulation coxo-fémorale. M. Lannelongue lui a même

substitué la dénomination de coxo-tuberculose (1). Mais il est à remarquer, au point de vue clinique, que toutes les arthrites chroniques de la hanche, tuberculeuses, rhumatismales ou autres, peuvent donner naissance aux mêmes symptômes. Il y a même lieu de faire une place parmi les coxalgies aux arthrites causées par une ostéite juxta-épiphysaire de l'extrémité supérieure du fémur. On comprend, en effet, que l'épiphyse fémorale, étant contenue tout entière dans l'intérieur de l'articulation, puisse, pendant la période de croissance, s'enflammer et déterminer des lésions de l'articulation, se manifestant par le cortège des symptômes qui accompagnent d'ordinaire l'arthrite coxo-fémorale. Il faut toutefois distraire de cette étude les cas d'ostéomyélite improprement décrits sous le nom de coxalgies suraiguës, qui entraînent la mort en quelques jours, avec des phénomènes typhoïdes, de la fièvre et de la suppuration. Mais, à côté de ces cas aigus, il en est d'autres à marche chronique dont la symptomatologie se confond avec celle de l'arthrite tuberculeuse. Dans ces conditions, il nous semble préférable, au point de vue clinique, de réunir, sans nous occuper de la nature de la lésion, sous le nom de *coxalgie*, toutes les arthrites chroniques de l'articulation coxo-fémorale, qui donnent naissance au même ensemble de symptômes.

Examinons, au point de vue de l'étiologie, les sept malades qui sont actuellement réunis dans notre service. Sur ces sept malades, nous comptons quatre hommes et trois femmes. Vous voyez par là qu'il n'y a pas une prédominance bien marquée de l'un des sexes sur l'autre ; ce qui concorde, du reste, avec les notions étiologiques déjà acquises sur ce sujet.

(1) Lannelongue, *Coxo-tuberculose*, Leçons faites à la Faculté de médecine. Paris, 1886.

Sous le rapport de l'âge, nos malades se répartissent de la façon suivante : l'un d'eux est âgé de onze ans, un autre en a quatorze, un troisième dix-sept ; puis viennent vingt-deux, vingt-trois, trente-un et quarante-six ans. Ces chiffres sont d'accord avec ce que nous apprend la pathologie, à savoir que la coxalgie est surtout une maladie des enfants ; fréquente encore dans l'adolescence, elle devient rare dans l'âge adulte.

Une seule articulation est en général atteinte, et les exemples de lésions bilatérales sont très peu nombreux. Nous avons cependant une petite fille de onze ans, sur l'histoire de laquelle je me propose de revenir dans une prochaine leçon, et qui présente une coxalgie double.

Un point des plus intéressants est l'étude de la cause qui détermine la lésion. Autrefois on était porté à croire que les traumatismes entraient pour la plus grande part dans l'origine de la maladie, et il est, en effet, bien rare de rencontrer un coxalgique qui ne puisse, sans la moindre peine, attribuer l'éclosion de son mal à une de ces innombrables contusions, qui font pour ainsi dire partie de la vie de chaque jour. Larrey défendait cette doctrine aujourd'hui encore acceptée par certains chirurgiens américains ou anglais. C'est ainsi que Sayre de New-York a toujours professé cette opinion ; et dernièrement encore, en 1885, M. Wheelhouse, dans le *British medical Journal* (1), a émis cet avis que bon nombre de coxalgies sont dues à des traumatismes plutôt qu'à des causes constitutionnelles. En France, au contraire, le fait d'un coup reçu, d'une chute ayant porté sur la hanche, n'est considéré que comme l'occasion choisie par un état général pour se manifester. Nous allons

(1) Wheelhouse (Leeds), *On the Surgery of the Epiphyses* (*British med. Journal*, 7 mars 1885).

trouver la preuve de cette assertion en interrogeant nos malades. Un seul d'entre eux, cet homme âgé de quarante-six ans, couché au n° 7 de la salle Saint-Jean, accuse un traumatisme assez important pour être rappelé. Il est tombé sur la hanche il y a deux ans. Chez tous les autres, l'état général doit être seul incriminé. C'est ainsi que chez la femme couchée au n° 1 de la salle Notre-Dame, et chez un jeune garçon qui occupe le n° 17 de la salle Saint-Jean, nous rencontrons des signes non douteux de tuberculose pulmonaire. Chez une petite fille de onze ans, nous constatons la trace d'abcès multiples, qui, malgré l'absence de signes du côté des poumons, nous font craindre l'influence de la même diathèse. De même pour un autre malade que je vous ai montré au n° 7 de la salle Saint-Landry, et qui porte un abcès à la partie supérieure et externe de la cuissse. Enfin, nous trouvons encore ici ce que je vous ai déjà signalé dans nos précédentes leçons, c'est la coïncidence d'une pleurésie avec une affection articulaire. Je vous ai dit combien cette circonstance pouvait éclairer le diagnostic à propos de la nature tuberculeuse de l'arthrite. Il s'agit d'un nommé B..., âgé de vingt-trois ans, terrassier de profession, entré dans notre service le 21 novembre 1888. Étant soldat, en 1887, il eut des douleurs du genou bientôt suivies de douleurs dans la hanche droite. Soigné d'abord pour une sciatique à l'hôpital militaire d'Alger, il entra bientôt dans le service chirurgical, où il fut traité par le redressement brusque et l'extension continue. Plus tard il fut réformé, et s'est présenté à nous incomplètement guéri, avec un raccourcissement apparent du membre inférieur droit placé dans une abduction légère et dans la rotation en dehors. Il existe, en outre, de la douleur à

la pression, une augmentation de volume du grand trochanter, en un mot, des signes non équivoques de coxalgie. Or, en 1886, c'est-à-dire un an avant le début de son affection de la hanche, il avait eu une pleurésie du même côté, pleurésie non douteuse, car le malade se rappelle avoir été traité par les vésicatoires et les ponctions aspiratrices. Je peux joindre à cette observation celle d'un autre coxalgique que j'ai soigné, en 1888, à l'hôpital Broussais. Il s'agit d'un homme de quarante-six ans, exerçant la profession de cordier, et présentant une arthrite coxo-fémorale, qui se manifestait par les signes suivants : douleurs à la pression, flexion de la cuisse sur le bassin, ensellure lombaire et abaissement du pli fessier. Cet homme avait perdu sa mère, morte à quarante-huit ans de tuberculose pulmonaire. A son entrée à l'hôpital, il n'avait aucun symptôme du côté du poumon ; mais il se souvenait parfaitement avoir été atteint, en 1861 et en 1867, de fluxion de poitrine, maladie ayant duré chaque fois environ cinq semaines, et qui, par les signes qu'il nous a exposés, par le fait de sa répétition, nous paraît bien ne devoir être autre chose qu'une pleurésie.

Enfin, pour terminer l'histoire de nos malades, je vous dirai que deux d'entre eux ont des antécédents rhumatismaux bien avérés. C'est d'abord une fille de vingt-deux ans qui, avant l'apparition de sa coxalgie, avait eu des douleurs dans les autres articulations, et, notamment, dans l'épaule. Il en est de même de cet homme qui attribue l'origine de son affection à un traumatisme, mais qui, auparavant, avait eu de nombreuses attaques de rhumatisme.

Les symptômes de la coxalgie ont, comme vous le savez, Messieurs, une importance considérable ; mais je ne puis que les esquisser devant vous. Vous rencontre-

rez, du reste, chez tous nos malades, les signes qui sont retracés dans vos livres de pathologie chirurgicale. Ce qui rend difficile l'étude clinique de cette affection, c'est la grande profondeur à laquelle est située l'articulation coxo-fémorale. Il est impossible d'examiner directement la tête fémorale et la synoviale, de manière à se rendre compte de la présence d'un épanchement séreux, de fongosités, de déformations osseuses. Nous ne pouvons juger de l'état de l'articulation, dans un grand nombre de cas, que par les symptômes fonctionnels.

Ce sont les douleurs qui apparaissent les premières, au niveau de l'articulation elle-même, ou à distance. Et je fais allusion ici à cette fameuse douleur du genou, qui se rencontre très souvent, et que nous n'avons pourtant pu découvrir que chez deux de nos malades. Chez le jeune homme de dix-sept ans, qui est couché dans la salle Saint-Jean, la maladie a commencé à l'âge de neuf ans par des douleurs dans le genou; de même, chez le nommé B..., c'est aussi par les douleurs du genou que l'affection s'est déclarée, pendant qu'il faisait son service militaire. Je n'ai pas à rechercher avec vous les causes variables de cette irradiation douloureuse; mais rappelez-vous qu'elle est souvent causée, comme l'ont dit Malgaigne (1) et Bonnet (2), par de véritables lésions siégeant dans le genou. Je n'en veux pour preuve que les deux malades dont je viens de parler, dont l'un a encore un peu d'hydarthrose du genou, et dont l'autre présente, en outre, un épaississementmarqué de la synoviale. Quant aux douleurs provoquées, n'oubliez pas de les reconnaître, et par la pression directe, en percutant le grand trochanter, et par la pression à dis-

(1) *Journal de chirurgie*, 1843.
(2) *Traité des maladies des articulations.*

tance, en imprimant de petits chocs au niveau de la plante du pied.

La claudication ne tarde pas, non plus, à se montrer; et, chez les enfants, c'est souvent elle qui attire tout d'abord l'attention des parents. Je vous rappelle en passant qu'une claudication très légère peut se traduire à l'oreille par ce que Marjolin appelait le *signe du maquignon*, c'est-à-dire le bruit fourni par les oscillations inégales des membres inférieurs sur le sol. Enfin, viennent les attitudes spéciales, qui constituent, avec les abcès symptomatiques et les luxations spontanées, les signes fondamentaux de la coxalgie. Mais ce n'est pas ici le lieu de vous exposer tout ce qui a trait à la mensuration, que vous m'avez vu si souvent pratiquer au lit des malades; vous trouverez toutes ces notions dans vos livres de pathologie. Je laisse donc de côté tout ce qui a trait à l'allongement et au raccourcissement, soit réel, soit apparent, des membres inférieurs.

Quant à l'attitude du membre malade, il reste très exceptionnellement dans l'extension; le plus souvent il existe de la flexion; rarement de la flexion directe. Elle est ordinairement associée avec l'abduction et la rotation en dehors, ou bien avec l'adduction et la rotation en dedans. Étudiés au point de vue des attitudes, nos malades actuels nous donnent les résultats suivants : Chez tous, il y a eu de la flexion. Chez le n° 7 de la salle Saint-Landry, la flexion était combinée à l'allongement apparent, tandis que le malade couché au n° 13 de la même salle présentait un raccourcissement apparent, en même temps que de l'abduction et de la rotation en dehors, ce qui est exceptionnel.

Chez les malades, n° 4 salle Notre-Dame, et n° 17 salle Saint-Jean, atteints de coxalgies anciennes suppurées,

la flexion coïncide avec une adduction et une rotation en dedans très marquées. Du reste, comme vous le savez, il est de règle de voir la position du membre se modifier pendant le cours de la maladie. A l'abduction et à la rotation en dehors font place l'adduction combinée à la rotation en dedans. Il est souvent assez difficile de se rendre compte de ce changement d'attitude, à cause de la longue durée de la maladie, et de l'impossibilité où l'on se trouve de suivre le malade pendant un temps suffisant. Du reste, ce n'est pas là une phase nécessaire dans le développement de la coxalgie, et l'on a pu voir des malades qui présentaient dès le début l'adduction combinée à la rotation en dedans. Quoi qu'il en soit, les causes de ce changement classique d'attitude sont à chercher, soit dans les destructions osseuses et ligamenteuses, soit dans les modifications qui se produisent du côté des muscles. De très bonne heure les muscles fessiers sont frappés d'atrophie; plus tard, ils sont véritablement parésiés. Dès lors, les muscles antagonistes, les adducteurs, deviennent prépondérants, et ils entraînent le membre dans le sens de leur action; par leur contracture, ils maintiennent la cuisse dans une position forcée d'adduction et de rotation en dedans. C'est là un point sur lequel a beaucoup insisté, et avec juste raison, M. Verneuil, au point de vue de la pathogénie des luxations pathologiques, qui, comme vous le savez, se produisent presque toujours dans la fosse iliaque externe, grâce à une position forcée d'adduction. Du reste, nos malades actuels ne nous apprennent rien sur cette succession des attitudes pathologiques dans le cours de la coxalgie; aussi n'y insisterons-nous pas.

Pour peu que la maladie se prolonge, on voit se former des abcès. La suppuration est, on peut le dire,

la règle dans la coxalgie tuberculeuse : Les malades que nous avons actuellement sous les yeux en sont la preuve ; cinq d'entre eux, sur sept, nous présentent en effet des abcès. Les deux seuls qui en soient exempts sont ceux chez lesquels l'étude des antécédents nous conduit à considérer l'affection comme de nature rhumatismale. Ces abcès se produisent, soit à la partie supérieure de la cuisse, soit à la région fessière, ou même dans l'intérieur de la fosse iliaque. La malade qui est couchée au n° 1 de notre salle des femmes nous fournit un exemple intéressant d'un de ces abcès de la fosse iliaque. Elle était atteinte d'une coxalgie suppurée du côté gauche avec fistule à la cuisse, versant une quantité considérable de pus. La fièvre était violente, la suppuration extrêmement fétide ; des symptômes permettaient de reconnaître l'existence de lésions tuberculeuses du côté du poumon. Il était évident que, si la malade était abandonnée à elle-même, la mort ne tarderait pas à survenir, soit sous l'influence des lésions pulmonaires, soit par les progrès de la septicémie. Je pratiquai donc, au mois d'août 1887, la résection de la hanche gauche. Après avoir enlevé l'extrémité supérieure du fémur, il me fut possible d'introduire mon doigt dans la cavité cotyloïde. J'y reconnus l'existence d'un séquestre mobile qui fut facilement extrait. Ce séquestre n'était autre chose que l'arrière fond de la cavité cotyloïde elle-même, frappée de nécrose. Par l'orifice ainsi créé, je pus introduire un long trocart courbe qui vint faire saillie au-dessus de l'arcade de Fallope, et me permit d'établir en ce point une contre-ouverture. Un drain passant par l'arrière-fond de la cavité cotyloïde vint ensuite réunir la contre-ouverture iliaque à la plaie de résection, et permit l'évacuation facile du pus contenu dans le bassin.

Les résultats de cette intervention ont été très avantageux; non pas que la malade soit complètement guérie, puisqu'elle présente encore des altérations viscérales fort graves, comme je vous le dirai dans un instant. Mais du moins peut-elle aisément marcher à l'aide d'une bottine à talon élevé; elle conserve encore un drain de très petit calibre dans son trajet fistuleux, et la suppuration est extrêmement minime.

Ce qu'il y a de particulièrement fâcheux dans les cas où la suppuration se prolonge ainsi pendant un temps considérable, c'est la production des altérations viscérales. Non seulement la tuberculose pulmonaire fait des progrès incessants, mais des dégénérences graisseuse ou amyloïde se produisent du côté du foie et des reins. Vous en avez un exemple chez ce petit jeune homme de la salle Saint-Jean, atteint, depuis l'âge de neuf ans, d'une coxalgie du côté droit. Agé aujourd'hui de dix-sept ans, il n'en paraît pas plus de treize à quatorze, tant il est peu développé. Sa cuisse droite est dans une position extrêmement vicieuse, où la flexion est combinée à une adduction et à une rotation en dedans des plus prononcées. La tête est luxée dans la fosse iliaque externe; la région fessière et la partie supérieure de la cuisse sont traversées en tous sens par de nombreux trajets fistuleux. C'est là sans doute une situation fort grave; mais ce qui est plus grave encore, c'est que l'examen des viscères nous démontre une hypertrophie très considérable du foie. Cet organe, d'un volume énorme, dépasse de deux travers de doigt au moins le rebord des côtes. Il a subi la dégénérescence graisseuse, complication habituelle des suppurations prolongées. Cette circonstance, jointe à la présence des signes qui décèlent une induration du côté du sommet des pou-

mons, me conduit à rejeter toute idée d'intervention opératoire. Et quel que soit le triste avenir réservé à cet enfant, je préfère abandonner son membre dans la position très vicieuse où il est placé, plutôt que de m'exposer à hâter la mort du malade par une opération chirurgicale.

De même encore, la malade couchée au n° 1 de la salle Notre-Dame, celle à laquelle j'ai pratiqué la résection de la hanche et dont je viens de vous raconter l'histoire, est un exemple frappant des dégénérescences viscérales qu'amène à sa suite la coxalgie suppurée. Chez elle, sans doute, les lésions tuberculeuses du côté des poumons, constatées au moment de l'opération, existent encore. Elles ont même progressé; mais ce ne sont pas elles qui nous causent pour le moment les plus graves inquiétudes. Il existe, en effet, simultanément chez cette femme une albuminurie extrêmement abondante qui détermine parfois de l'œdème, et peut devenir, à brève échéance, l'occasion des plus graves accidents.

NEUVIÈME LEÇON

DE LA COXALGIE (SUITE) — DIAGNOSTIC ET TRAITEMENT

Diagnostic avec la sciatique; avec l'ostéite du grand trochanter; avec la coxalgie hystérique ; avec la sacro-coxalgie et la péri-arthrite coxo-fémorale. — Traitement; immobilisation dans une bonne position. — Extension continue dans la position verticale (appareils portatifs), et dans le décubitus dorsal. — Traitement des abcès; injections d'éther iodoformé, larges incisions, drainage; trépanation de la fosse iliaque externe. — Abcès de la fosse iliaque interne communiquant avec l'articulation, ouvert par la résection de la tête fémorale.

Au début, la coxalgie peut être confondue avec toutes les affections douloureuses de la région ; mais elle l'est surtout avec la *névralgie sciatique*. Comme je vous l'ai dit, ce sont les douleurs qui ouvrent la scène. Elles naissent sur des points différents, soit au niveau du genou, soit à la partie postérieure de l'articulation de la hanche, points qui, vous le savez, sont particulièrement sensibles dans la névralgie. Aussi n'est-il pas rare de voir se présenter à nous des coxalgiques ayant subi les traitements dirigés d'ordinaire contre la sciatique. Je vous ai déjà exposé l'observation de ce jeune homme de notre service qui, pendant son service militaire, fut considéré tout d'abord comme atteint de sciatique, et traité par l'antipypyrine. Il en a été de même pour ce jeune blanchisseur qui, avant d'entrer dans nos salles, est resté pendant quatre mois dans un service de médecine où il a été soigné, sans succès d'ailleurs, par les injections sous-cutanées d'antipyrine.

Aujourd'hui que le chlorure de méthyle fait, à lui seul, les plus grands frais du traitement de la sciatique, vous rencontrerez souvent des malades atteints d'arthrite coxo-fémorale, et portant sur le trajet du grand nerf sciatique, les traces de l'application de cette méthode. Un examen attentif vous permettra de constater que la douleur n'est pas le seul élément, et qu'il existe en même temps des troubles articulaires qui vous mettront rapidement sur la voie.

Le diagnostic est quelquefois plus difficile à faire, tout à fait au début de l'affection, avec l'*ostéite du grand trochanter*, et, à ce propos, je vous rappelerai l'histoire d'un jeune homme que j'ai traité, en 1887, à l'hôpital Laënnec. Il accusait seulement des douleurs qui, partant du grand trochanter, s'irradiaient à la région externe de la cuisse. L'articulation interrogée se montrait complètement indolore; il n'y avait pas la moindre limitation des mouvements; aussi avions-nous des doutes sur la véritable nature de l'affection. Amélioré par le repos, ce jeune homme quitta l'hôpital; lorsqu'il y revint au bout de quelque temps, la déformation caractéristique de la coxalgie s'était produite ; il ne pouvait malheureusement y avoir de doute sur la réalité de l'existence d'une coxalgie.

L'ensemble symptomatique auquel on donne le nom de *coxalgie hystérique* peut aussi, dans certaines circonstances, en imposer pour une coxalgie véritable. Mais il suffit de se rappeler que la coxalgie hystérique ne se montre que chez des sujets (des femmes le plus souvent) atteints de nervosisme. En cas de doute, l'anesthésie chloroformique, en faisant cesser la contracture musculaire, permettra de reconnaître l'absence de toute lésion articulaire.

Enfin, je vous signalerai encore la *sacro-coxalgie* et la *péri-arthrite coxo-fémorale*, qui ont pu être confondues avec la maladie que nous étudions. Pour la première, l'hésitation n'est généralement pas de longue durée; on arrive facilement, par un examen méthodique, à localiser les altérations osseuses sur le bassin lui-même, et à reconnaître l'intégrité de l'articulation coxo-fémorale. Quant à la seconde, elle mérite de nous arrêter un peu plus longtemps. Vous savez que, sous ce nom de péri-arthrite, on décrit les altérations de la bourse séreuse rétro-trochantérienne, interposée entre l'extrémité supérieure du fémur et le tendon du grand fessier. Par son siège, par ses usages, aussi bien que par ses rapports avec l'articulation coxo-fémorale, cette bourse séreuse est l'analogue de celle qui existe entre l'articulation de l'épaule et le muscle deltoïde, et dont les lésions ont été décrites par M. Duplay sous le nom de péri-arthrite scapulo-humérale. L'inflammation de cette bourse rétro-trochantérienne peut donner naissance à des symptômes qui ressemblent tellement à ceux de la coxalgie que le diagnostic présente parfois les plus sérieuses difficultés.

Comme exemple de péri-arthrite coxo-fémorale, je vous rappelle cet homme de vingt-huit ans, très vigoureusement constitué, qui était couché dernièrement au n° 11 de notre salle Saint-Landry. Il était entré dans notre service ponr une fistule existant à la partie supérieure et externe de la cuisse gauche. Depuis sept à huit ans, il éprouvait des douleurs dans cette région, sans pouvoir assigner comme cause au début de son affection, ni traumatisme, ni aucun état morbide antérieur. En juillet 1888, il éprouva une légère amélioration, produite dans son état par l'usage des bains thermo-résineux; mais bientôt il se forma une tumeur qui, en s'abcédant

au mois de novembre de la même année, devint le point de départ de la fistule actuelle.

Nous trouvâmes, en examinant le malade à son entrée, au-dessous du grand trochanter, une collection purulente assez étendue, se prolongeant surtout en avant et en bas. Au-dessus de ce point, il existait une tuméfaction mal circonscrite, sans changement de couleur à la peau. Du côté du grand trochanter augmenté de volume, la pression était manifestement douloureuse. Les mouvements spontanés étaient limités, et ne se produisaient pas sans causer au malade une certaine souffrance. Mais l'examen attentif de l'articulation permettait de reconnaître qu'elle était absolument saine. On pouvait, en effet, avec quelques précautions, imprimer à la cuisse ses mouvements normaux sur le bassin, en particulier, le mouvement d'abduction. Le choc sur le talon, pas plus que la pression directe exercée d'avant en arrière sur l'articulation, n'étaient douloureux. Notre premier mouvement, après avoir tout de suite éliminé la coxalgie, fut de songer à une ostéite du grand trochanter; mais les incisions et les débridements du foyer pratiqués sous le chloroforme, nous montrèrent que nous avions affaire à une périarthrite coxo-fémorale suppurée, qui, du reste, arriva à une complète guérison. Mais si, chez notre malade, les diverses circonstances du fait rendaient le diagnostic assez facile entre la coxalgie et la périarthrite coxo-fémorale, il est certains malades chez lesquels la limitation des mouvements, la persistance d'attitudes vicieuses, le siège des douleurs, sont de nature à causer au chirurgien un réel embarras.

Pour ce qui est du traitement, il convient de proclamer tout d'abord que c'est à Bonnet (de Lyon) que revient l'honneur d'avoir formulé le premier les principes de

l'*immobilisation* et du redressement dans une bonne position. Au début de l'affection, l'immobilisation seule peut suffire ; elle s'obtient, soit au moyen de la gouttière de Bonnet que je n'ai pas besoin de vous décrire, soit, à moins de frais, à l'aide des appareils inamovibles, plâtrés ou silicatés. Mais les malades nous arrivent rarement à cette première période de la maladie ; le plus souvent, lorsqu'ils viennent nous consulter, ils présentent déjà une attitude vicieuse, flexion combinée à l'abduction et à la rotation en dehors, ou bien à l'adduction et à la rotation en dedans, qu'il faut absolument corriger au moyen du redressement. Les deux procédés de cette méthode sont applicables ici : Le redressement lent et graduel, qui n'est justiciable que de lésions très peu avancées, et le redressement brusque pratiqué avec l'aide de la chloroformisation, qui est applicable dans l'immense majorité des cas.

A côté de l'immobilisation, combinée, au besoin, au redressement, il est une autre méthode qui, depuis une dizaine d'années surtout, s'est beaucoup généralisée ; je veux parler de l'*extension continue*, appliquée au traitement de la coxalgie. Cette méthode n'est pas nouvelle ; bien loin de là, elle a été proposée, dès 1835, par Le Sauvage (de Caen). Mais elle a été surtout employée en Amérique, depuis les travaux de Davis (1855), de Bauer, de Sayre, etc. Aussi est-elle connue sous le nom de *méthode américaine*. Mais il est à remarquer que, dans la méthode américaine, l'extension est obtenue au moyen d'appareils qui permettent la marche et la station. Ces appareils sont portatifs, et analogues à celui du professeur Le Fort, dont vous trouverez la description dans les Bulletins de la Société de chirurgie, pour l'année 1865.

En Allemagne, la méthode a été renouvelée par Volk-

mann (de Halle) qui a publié sur ce sujet un mémoire important en 1868; Billroth, Czerny, Eug. Bœckel ont également conseillé l'emploi de l'extension dans le traitement de la coxalgie. Vous trouverez, du reste, l'historique de cette question bien fait dans un article des *Archives de médecine* paru en 1878, et dû à la plume de notre collègue, M. Ch. Monod. Je n'y insiste donc pas; mais je dois vous faire remarquer que l'extension, telle qu'elle est conseillée par les auteurs précédents, diffère essentiellement de la méthode américaine. Il ne s'agit plus, en effet, de l'extension obtenue au moyen d'appareils rendant possibles la marche et la station; mais bien de l'extension combinée avec l'immobilisation au lit. Du reste, il est intéressant de voir les changements qui se produisent à cet égard dans l'esprit des chirurgiens américains eux-mêmes. Ils reviennent aujourd'hui à l'immobilisation au lit, telle qu'elle a toujours été conseillée en France depuis les travaux de Bonnet. Dans un récent article (1), le Dr John Ridlon revient à la méthode française, et note même que la méthode américaine a eu pour conséquence de rendre beaucoup plus souvent la résection nécessaire. Gibney (2) proteste aussi contre cette idée que l'immobilisation d'une articulation conduit à l'ankylose, et s'élève contre les appareils américains, qui ne soutiennent pas assez l'articulation. L'expérimentation est, du reste, d'accord sur ces différents points avec la clinique; en 1888, en effet, le Dr Lovett (3) (de Boston) a communiqué au Congrès de l'*American Orthopædic Association* les résultats de ses recherches qui

(1) John Ridlon, *Rest in The treatment of chronic joint Disease* (*The medical record*, 15 septembre 1888).

(2) V. P. Gibney, *The New York med. Journal*, 27 octobre 1888.

(3) Dr Lovett (de Boston), *Transactions of the American Orthopædic Association*, vol I, p. 193.

prouvent que, pendant la marche, la hanche d'un enfant bien portant, sur le membre inférieur duquel on a exercé l'extension au moyen d'un poids de quatre livres, peut encore décrire un arc de 35°. Vient-on à doubler le poids et à appliquer, par conséquent, un poids de huit livres, la hanche peut encore décrire un arc de 15°. Il est donc démontré par là que l'extension continue ne suffit pas par elle-même à réaliser une immobilisation complète, et qu'il est absolument nécessaire d'en combiner l'emploi avec le repos au lit. De cette façon, le membre se maintient dans une bonne attitude, l'inflammation articulaire s'apaise, et, point très important, les douleurs se calment. Je ne discuterai pas devant vous la question de savoir si cette extension produit ou non l'écartement des surfaces articulaires, ou si c'est en triomphant de la contracture musculaire qu'elle produit tous ses effets. M. Lannelongue (1) a communiqué à la Société de chirurgie le récit d'expériences d'où il conclut qu'il y a bien réellement un écartement produit entre les surfaces articulaires malades. Quelle que soit d'ailleurs la théorie adoptée, les faits n'en persistent pas moins, et ils démontrent l'excellence des résultats.

L'extension continue se pratique à l'aide de bandelettes adhésives prenant point d'appui sur tout le membre inférieur. Dans les leçons que M. Lannelongue (2) a consacrées à l'étude de la coxalgie sous le nom de *coxotuberculose*, vous trouverez l'indication d'un appareil qu'il a fait construire, et qui, applicable chez les enfants, réalise à la fois l'extension et la contre-extension. Chez l'adulte, on peut employer également dans ce but la gout-

(1) *Note clinique sur les effets de la méthode de traction par les poids (extension continue), sur les articulations malades*, etc. (*Bul. et mém. de la Soc. de chir.*, 13 janvier 1886, p. 31).

(2) *Coxotuberculose*, Paris, 1886, p. 168.

tière d'Hennequin dont nous avons l'habitude de nous servir pour appliquer l'extension au traitement des fractures de cuisse. Plusieurs de nos coxalgiques ont été traités par ce procédé, et vous avez pu voir que les résultats ont été des plus satisfaisants. L'application de cet appareil au traitement de la coxalgie avait du reste été conseillée par son inventeur lui-même (1). Il a l'avantage de limiter l'extension au segment de membre sur lequel elle doit porter, c'est-à-dire à la cuisse, et de ne pas exercer une traction inutile sur l'articulation du genou. Enfin l'extension continue peut s'exercer, non seulement sur le membre malade, mais aussi, comme l'a conseillé Volkmann, sur le membre sain, de façon à redresser le bassin, à combattre son inclinaison du côté malade, et, par suite, l'apparence d'allongement du membre qui en est la conséquence. Plusieurs fois j'ai eu recours utilement à l'extension continue appliquée d'après ce procédé. Vous m'avez vu notamment m'en servir chez ce jeune blanchisseur de dix-huit ans, couché au n° 7 de la salle Saint-Landry. Chez lui, la flexion légère de la cuisse se combinait avec un abaissement du bassin du côté malade donnant naissance à un allongement apparent. Dans le but de combattre cette attitude vicieuse, j'ai appliqué l'extension, non pas sur le membre malade, mais bien du côté sain, et j'ai pu réussir ainsi à obtenir complètement le redressement.

Le traitement applicable aux abcès n'est pas le même dans tous les cas. Si la lésion est à son début, il suffit d'évacuer le pus, et de faire dans la poche une injection d'éther iodoformé. Cette pratique donne souvent d'excellents résultats. Mais, quand le malade se présente à

(1) *Archives de médecine*, 1869.

nous avec des abcès multiples, tout prêts d'ulcérer la peau, ou bien avec des fistules faisant communiquer le foyer avec l'extérieur, il ne faut pas hésiter à débrider largement les collections purulentes, à les désinfecter, et à en pratiquer, au besoin, le drainage. Les collections purulentes qui se forment du côté de la fosse iliaque interne sont particulièrement difficiles à atteindre et à traiter. Pour assurer le libre écoulement du pus, on pourra se trouver conduit à recourir à la trépanation de la fosse iliaque. C'est un moyen que j'ai employé avec le plus grand avantage chez un malade que j'ai opéré l'année dernière à l'hôpital Broussais, et que vous pouvez voir actuellement couché dans notre salle Saint-Jean. Au moment où je le vis, au mois de juillet 1888, il présentait, outre une fistule, à la partie supérieure et interne de la cuisse, un volumineux abcès remplissant toute la fosse iliaque droite. Il était pâle, amaigri, affaibli par des poussées fébriles quotidiennes ; en un mot, son état ne paraissait laisser que bien peu d'espoir. Néanmoins je résolus de tenter l'ouverture de ce vaste abcès de la fosse iliaque qui paraissait sur le point de se rompre. Après avoir pratiqué une incision au-dessus de l'arcade de Fallope, je pus faire pénétrer dans la fosse iliaque interne une sonde cannelée, qui y disparut tout entière. Je constatai que l'os était dénudé jusqu'au voisinage de la crête iliaque elle-même; je résolus dès lors de pratiquer, au moyen d'une trépanation de la fosse iliaque, une contre-ouverture à la partie postérieure de la poche, de manière à assurer l'écoulement facile du pus. L'opération ne présenta aucune difficulté. Après avoir enlevé une rondelle osseuse de 2 centimètres de diamètre environ, il me fut possible de faire sortir par l'orifice de la trépanation un trocart courbe qui me servit à mettre

en place un drain volumineux. Les résultats de cette intervention furent des plus satisfaisants. Grâce aux injections antiseptiques pratiquées dans la poche, la fièvre ne tarda pas à tomber, la suppuration diminua peu à peu, et l'état du malade s'améliora si bien qu'opéré le 29 juillet, il commençait, le 11 septembre, à marcher avec des béquilles. En l'examinant aujourd'hui, en voyant son embonpoint, son teint prospère, vous aurez peine à vous figurer l'état grave par lequel il a passé et les dangers qu'il a courus. La suppuration est actuellement presque nulle; nous laissons seulement par précaution un fil de soie dans le trajet fistuleux.

Je puis encore vous citer une observation curieuse dans laquelle je dus également passer au travers de l'os iliaque pour drainer un abcès de la fosse iliaque interne. Mais, cette fois, je dus pratiquer en même temps la résection de la tête fémorale. Il s'agit de cette femme qui est actuellement couchée au n° 1 de la salle Notre-Dame. C'est une cuisinière, âgée aujourd'hui de trente-deux ans, et qui est entrée, le 16 mai 1887, à Necker, dans le service du professeur Le Fort. Comme particularités de son histoire, elle paraît avoir eu une pleurésie à l'âge de vingt ans, sans que nous puissions toutefois l'affirmer. A vingt-quatre ans, elle fait une fièvre typhoïde, puis elle devient sujette à la toux pendant la mauvaise saison. En 1885, il y a par conséquent quatre ans, cette femme ressentit des douleurs assez vives dans le genou gauche. Puis, progressivement l'articulation de la hanche fut prise, et après dix-huit mois de traitement, elle se décida à entrer à Lariboisière, où elle subit d'abord des pulvérisations de chlorure de méthyle. Elle fut ensuite envoyée dans un service de chirurgie, où son membre inférieur gauche fut immobilisé dans un appareil sili-

caté. Elle resta trois mois dans cet hôpital, et dut subir l'incision d'un abcès formé dans la région du pli de l'aine du même côté. Envoyée au Vésinet, elle y passa trois semaines, puis elle entra dans le service de M. Le Fort. A ce moment, une fistule s'était établie au niveau du siège primitif de l'abcès, et, par cette fistule, le stylet pénétrait dans la fosse iliaque.

Le trajet fut dilaté, des lavages furent pratiqués dans la cavité purulente, et le membre soumis à l'extension continue au moyen d'un poids de 2 kilogrammes. Peu à peu la région du grand trochanter s'enflamma, l'os tuméfié fut le point de départ d'une nouvelle suppuration, qui fut ouverte à ce niveau. La malade s'affaiblissait graduellement, et, quand je la vis, elle était pâle, amaigrie, sujette à des accès de fièvre violents, et atteinte parfois d'une diarrhée très tenace. Devant la gravité de ces accidents, je dus intervenir, et je pratiquai, le 11 août 1887, la résection de la hanche malade.

Cette opération ne présenta aucune difficulté spéciale. La tête fémorale étant enlevée, je pus explorer avec le doigt la cavité cotyloïde; j'y constatai la présence d'un séquestre qui n'était autre que l'arrière-fond de la cavité cotyloïde nécrosé. Il existait dès lors, grâce à la perforation de l'acétabulum, une communication facile entre l'abcès de la fosse iliaque et le foyer de la résection. Je la mis à profit pour l'établissement d'un drain volumineux qui, passant à travers l'arrière-fond de la cavité cotyloïde, sortait d'une part au niveau du pli de l'aine, au-dessus de l'arcade de Fallope, d'autre part par la plaie de résection. Les suites de cette opération ne présentèrent rien de particulier du côté de la région malade; mais une légère hémoptysie, et des signes non douteux de tuberculisation du sommet du poumon

gauche nécessitèrent des applications réitérées de pointes de feu, qui amenèrent en peu de temps une très grande amélioration. Le 6 septembre, la malade allait beaucoup mieux; la suppuration avait diminué, et, depuis cette époque, l'état de son articulation s'est considérablement transformé. Son état général seul s'oppose à une guérison complète; elle est, en effet, comme je vous l'ai déjà dit, très fortement albuminurique. Mais aujourd'hui, elle ne porte plus qu'un drain filiforme dans l'ancien trajet, et la suppuration est presque nulle. Le membre est dans une attitude excellente, parfaitement parallèle à celui du côté opposé, le raccourcissement ne dépasse pas 4 centimètres, et la malade marche facilement grâce à un soulier à semelle élevée.

Il ne faudrait pas conclure des bons effets obtenus par la résection dans ce cas particulier, que cette méthode de traitement doive être souvent mise en usage. Bien au contraire, la résection, dans la coxalgie, est une opération dont les indications se posent rarement. Elle ne doit jamais être primitive, et ne trouve sa place que lorsque la guérison par tout autre moyen est devenue impossible. J'aurai du reste l'occasion, dans une prochaine leçon, de vous en parler plus longuement.

En terminant, je vous rappelle que l'ankylose dans une bonne attitude est le seul but qu'on ait à se proposer dans le plus grand nombre des coxalgies, et notamment dans la coxo-tuberculose. Le rétablissement des mouvements ne doit être tenté et n'a des chances d'être obtenu sans accident, que dans les arthrites de la hanche de nature rhumatismale.

DIXIÈME LEÇON

DE LA COXALGIE DOUBLE

Coxalgie double suppurée chez une petite fille de onze ans. — Rareté de cette affection; travail du Dr Ridlon sur ce sujet. — Indications opératoires en pareil cas : ostéoclasie, résection de la hanche, ostéotomie. — Opinion de Langenbeck, Volkmann, Ollier, qui conseillent, d'un côté la résection, de l'autre l'ostéotomie. — Chez la malade actuelle, double ostéotomie, avec un résultat définitif excellent.

J'ai omis à dessein de vous parler, dans mes précédentes leçons, d'une fillette atteinte de coxalgie double, couchée au lit n° 4 de notre salle Notre-Dame. C'est que l'arthrite coxo-fémorale, lorsqu'elle envahit les deux articulations de la hanche, acquiert une gravité particulière, et donne lieu à des indications qui se comprennent facilement, quand on réfléchit à l'infirmité qui résulte de l'ankylose dans une attitude vicieuse des deux membres inférieurs.

Voici la curieuse observation de cette petite fille entrée, le 21 septembre 1888, à l'âge de onze ans, dans le service de clinique chirurgicale de l'Hôtel-Dieu. Elle est née d'un père bien portant, et d'une mère qui n'a jamais été malade, mais qui boite de naissance (probablement luxation congénitale de la hanche). A l'âge de quatre ans, cette enfant a eu la rougeole; puis elle fut prise de maux d'yeux qui durèrent deux ans environ. Ce n'est que vers six ans que les douleurs se manifestèrent,

et elles apparurent d'abord dans la hanche gauche; puis, une année plus tard, la hanche droite se prit à son tour. Pendant cette première étape de la maladie, l'enfant ne fut pas maintenue régulièrement au lit, et on se borna à appliquer des pointes de feu au voisinage des articulations. Aussi, petit à petit, les cuisses se fléchirent sur le bassin, en même temps que des abcès se formèrent. C'est au voisinage du grand trochanter du côté gauche que se montra la première collection purulente; la petite malade avait alors neuf ans. La hanche droite, secondairement atteinte, n'entra en suppuration qu'un peu plus tard. Bientôt un nouvel abcès se forma vers la partie supérieure et interne de la cuisse gauche, et, devant cette aggravation de l'état de leur enfant, les parents se décidèrent à la faire admettre à l'Hôtel-Dieu.

A son arrivée dans le service, on est frappé de l'attitude vicieuse des deux cuisses, qui sont fléchies à angle droit sur le bassin, et fixées dans une adduction très marquée. Malgré cela, la malade peut encore marcher avec des béquilles; mais à la condition d'être complètement pliée en deux. Si on cherche à corriger cette flexion des cuisses, en mettant les deux membres inférieurs dans l'extension complète, la chose est possible, mais on détermine immédiatement une énorme ensellure de compensation dans la région lombaire. A gauche, le grand trochanter présente une ascension marquée, qui le fait dépasser par en haut la ligne de Nélaton, et dénote que la tête du fémur a subi un déplacement anormal dans la fosse iliaque externe. Non pas qu'il y ait à proprement parler luxation, mais cette usure de la partie postérieure de la cavité cotyloïde, grâce à laquelle la tête remonte dans la fosse iliaque. Des deux côtés, autour des trochanters et dans les régions fessières, on

découvre des cicatrices déprimées, trace d'anciens abcès. Notre collègue M. Campenon, qui dirigeait alors le service, fit endormir l'enfant, et put constater, à gauche, la possibilité de quelques mouvements de flexion et d'extension; mais l'abduction et l'adduction sont absolument nulles. A droite, les symptômes sont moins accusés; l'extension se fait jusqu'à 45°; les mouvements d'abduction et d'adduction sont possibles, quoique très limités.

On plaça sur le membre inférieur gauche un appareil destiné à étendre la cuisse sur le bassin; mais jusqu'au 20 novembre, époque à laquelle l'appareil a été enlevé, le résultat obtenu fut presque insignifiant. On gagna un peu du côté de l'extension, mais rien pour l'adduction. C'est dans cet état que je trouvai notre jeune malade, en prenant possession du service vers la fin de novembre. Décidé à tenter une nouvelle intervention, je fis endormir l'enfant le 3 décembre, et je pratiquai, sous le chloroforme, le redressement forcé du membre inférieur droit. A cet effet, je dus sectionner les tendons du couturier et du fascia lata, qui s'opposaient à la réduction, et j'appliquai un appareil à extension continue, avec un poids de 3 kilogrammes.

Un mois plus tard, le 4 janvier 1889, je soumis le membre gauche à une extension analogue avec un poids de 2 kilogrammes. En même temps je faisais placer entre les genoux un coussin d'épaisseur croissante, destiné à combattre l'adduction. Le 25 janvier, j'enlevai l'appareil qui n'était plus supporté, et qui menaçait de causer des ulcérations; nous pûmes constater que le résultat obtenu était des plus minimes. Sans doute la malade avait un peu gagné sous le rapport de l'adduction; mais les cuisses étaient toujours fléchies à angle droit

sur le bassin. De plus, il était facile de constater un certain empâtement des tissus du côté de la hanche droite, et un léger suintement par une des fistules que je vous ai déjà signalées à gauche.

Le traitement méthodique institué n'a donc pas porté de fruit; aucun résultat utile n'a été obtenu depuis quatre mois et demi. Aussi devons-nous avoir recours à une opération. Mais avant de discuter devant vous les différents problèmes auxquels donne lieu l'intervention chirurgicale en pareil cas, je tiens à attirer tout d'abord votre attention sur la rareté de la coxalgie double, quand on la compare à la fréquence de l'arthrite limitée à une seule articulation coxo-fémorale. C'est ainsi que, dans un récent travail, un auteur américain, le docteur Ridlon (1), ne rapporte que quatorze cas d'arthrites simultanées des deux hanches, et, si vous essayez de colliger les observations éparses dans les différents ouvrages ou publications de médecine, vous serez étonnés de leur petit nombre. En ne retenant que les plus intéressantes, j'ai pu à peine en réunir une quinzaine. D'après les faits qu'a observés le docteur Ridlon, la maladie commence rarement dans les deux hanches à la fois. La jointure atteinte la première est souvent la dernière à guérir; ce que l'auteur attribue à ce que, tant que la maladie est unique, on permet la marche. Au contraire, lorsque les deux articulations sont prises, le malade est retenu au lit, et la durée du mal en est abrégée. Il n'est pas sans intérêt de noter cette opinion chez un chirurgien américain, les idées françaises sur l'immobilisation absolue dans les arthrites ayant pendant longtemps rencontré de grandes objections dans ce pays. D'après

(1) John Ridlon, *International Journal of surgery and antiseptics*, octobre 1888.

l'auteur que nous venons de citer, le pronostic ne serait pas trop grave, puisque, sur ses quatorze malades, Ridlon n'en a vu mourir qu'un; encore a-t-il succombé à une méningite tuberculeuse. Il peut se faire que la guérison se produise par ankylose dans une position compatible avec l'usage facile des membres inférieurs pendant la marche. C'est ce qui existait chez une malade dont Damaschino (1) a rapporté l'histoire. C'était un jeune homme de vingt-neuf ans, qui, à l'âge de quinze ans, avait été atteint d'une coxalgie double, à la suite d'une fièvre typhoïde. Il y avait chez lui une ankylose complète des deux membres inférieurs dans l'extension. Le malade pouvait néanmoins marcher sans béquilles, et même assez vite, grâce à des mouvements de latéralité très prononcés, développés par l'exercice dans le genou droit. Mais, dans la plupart des observations, la suppuration de l'articulation s'est montrée, et a amené à sa suite l'ankylose dans une attitude vicieuse, qui donne à ces malades une physionomie toute particulière. Ils sont, en effet, dans l'impossibilité de se tenir debout, ayant non seulement les cuisses fléchies sur le bassin, mais encore croisées l'une au devant de l'autre, les genoux remontés parfois à la hauteur du visage. C'est contre cette position qui rend la vie à charge aux malheureux qui y sont soumis, que le chirurgien doit diriger un traitement approprié, quand les viscères sont encore en bon état, et permettent une thérapeutique active.

Chez notre petite malade, les poumons n'ont jamais été atteints; le foie est normal, l'examen des urines a été tout à fait négatif. Nous sommes donc autorisés à entre-

(1) Damaschino, *Gazette des hôpitaux*, 1881, p. 802.

prendre une opération, si nous la jugeons néccessaire. Or, nous avons déjà fait toutes les tentatives qui auraient pu nous donner un bon résulat, si celui-ci eût été possible. C'est en vain que nous avons appliqué des appareils à extension continue, pratiqué le redressement brusque, avec des sections tendineuses. Nous n'avons pas obtenu d'amélioration; force est donc de recourir à une opération.

Trois opérations s'offraient à nous : l'ostéoclasie, la résection et l'ostéotomie, toutes trois susceptibles de remettre le membre dans une bonne attitude; mais, comme vous allez le voir, une seule d'entre elles remplit toutes les conditions désirables; c'est l'ostéotomie, et je vais vous en donner les raisons. L'ostéoclasie avec les instruments qu'on possède aujourd'hui pourrait bien nous permettre de fracturer le fémur à la hauteur voulue, sans faire une plaie aux téguments, et de placer ensuite la cuisse dans l'axe du corps. Mais cette fracture d'un os aussi résistant que le fémur ne s'accomplit pas sans une grande violence, et cette violence retentirait forcément sur l'articulation qui, par ce fait, serait exposée à suppurer, et pourrait devenir le point de départ de graves accidents. Ce résultat est d'autant plus à craindre que déjà des suppurations nombreuses se sont fait jour autour des articulations malades, et qu'elles pourraient être réveillées avec la plus grande facilité.

La résection, chez une enfant aussi jeune, a l'inconvénient d'entraîner pour l'avenir un raccourcissement considérable du membre; d'ailleurs, ici la résection ne serait point sans danger, car il serait difficile de maintenir aseptique le foyer opératoire, vu l'existence des nombreux trajets fistuleux que nous avons notés tout autour de l'articulation. L'ostéotomie permet, au con-

traire, d'obtenir le redressement parfait du membre, sans compromettre en rien l'articulation de la hanche. La section faite avec les ciseaux de Mac Ewen n'ébranle nullement le squelette, et, pratiquée avec toute l'antisepsie désirable, cette section osseuse à ciel ouvert a les suites les plus simples. Pour vous en donner une preuve, je vous citerai un mémoire de Volkmann (1) sur les cas d'ankyloses doubles de l'articulation de la hanche, dans lequel il dit avoir pratiqué dix-neuf fois l'ostéotomie sous-trochantérienne et avoir obtenu dix-neuf succès; deux fois seulement, il a eu un peu de suppuration.

L'ostéotomie a, du reste, fait ses preuves, depuis que Rhéa Barton l'a introduite dans la chirurgie, en 1826. Sans vous faire l'historique complet de la question, je vous rappellerai qu'elle fut reprise, quatre ans plus tard, par Kearny Rodgers, et pratiquée, en 1847, par Maisonneuve, qui guérit son malade. Ces chirurgiens faisaient nne section à ciel ouvert et en plein trochanter, à l'aide de la scie. Plus tard, Sayre et Adams modifièrent le procédé; le premier, en 1862, en faisant une ostéotomie sous-trochantérienne et essayant de créer par une section curviligne une cavité destinée à former une nouvelle articulation; le second, en 1869, en pratiquant la section sous-cutanée du col fémoral, immédiatement au-dessous de la tête articulaire de cet os. En Allemagne, plusieurs de ces opérations furent tentées, et notamment par Volkmann; mais, en France, l'ostéotomie eut peu de succès. Dans les *Bulletins de la Société de chirurgie*, on n'en trouve qu'un seul cas, celui relaté en 1882 par le professeur Verneuil, qui redressa ainsi un fémur dont la fracture s'était vicieusement consolidée.

(1) *Centralblatt für Chir.*, 11 avril 1885.

Dans la coxalgie double, l'opération que j'étudie en ce moment devant vous, a été déjà exécutée à l'étranger, Dans la *Lancette anglaise* de 1880 (1) vous trouverez une observation de Croft, dans laquelle l'état de la malade fut amélioré par une ostéotomie sous-trochantérienne du fémur gauche, et la rupture des adhérences du côté droit. Dans l'*American Journal* de 1883 (2), H.-R. Wharton rapporte le cas d'une petite fille de huit ans sur laquelle, à quelques semaines d'intervalle, il fit deux ostéotomies. Le résultat de ces deux opérations fut bon, et la petite malade put quitter l'hôpital, marchant facilement à l'aide d'une bottine à talon élevé pour le pied droit. Mais les choses ne se sont pas toujours passées aussi simplement, et Bryant (3) nous donne, dans la *Lancet* de 1877, l'observation d'un jeune homme de dix-sept ans, auquel il fit une ostéotomie sous-trochantérienne des deux côtés, et qui mourut de pyohémie le trente-septième jour après l'opération. Ce sont là des malheurs qui pouvaient arriver à une époque où l'antisepsie n'était pas ce qu'elle est aujourd'hui, mais qui ne sont plus à redouter à l'heure actuelle.

L'ostéotomie est donc parfaitement indiquée dans le cas de coxalgie double ; mais faut-il la faire linéaire ou cunéiforme? Il ne me paraît pas nécessaire, dans l'espèce, d'enlever un coin de la diaphyse fémorale, et on peut se borner à faire une section linéaire du fémur, section qui permet facilement de redresser le membre. Mais une autre question, peut-être encore plus intéressante que les autres, se pose : Les deux articulations coxo-fémorales sont atteintes; les deux cuisses sont dans une

(1) *The Lancet*, 1880, p. 697.
(2) *American Journal of med. sciences*, 1883, t. LXXXVI, p. 101.
(3) *The Lancet*, 1877, t. II, p. 917.

mauvaise position : doit-on faire comme Wharton, et pratiquer une double ostéotomie, ou bien avoir recours à une opération différente sur chacun des côtés?

La solution de ce problème est assez délicate pour que je doive l'étudier devant vous. Je commencerai par vous dire que je n'ai pas de parti pris, et que je me conduirai pour la seconde intervention suivant les résultats obtenus par la première. C'est là vous montrer tout d'abord que je ne suis pas partisan des deux opérations pratiquées dans la même séance. Le sujet peut être trop affaibli pour lui faire subir ce double traumatisme (c'est le cas de notre petite malade); puis, l'avantage d'opérer en deux temps, c'est de pouvoir modifier sa conduite suivant les circonstances et les conditions à réaliser.

Volkmann, dans le travail que je vous citais tout à l'heure, se préoccupe de la situation dans laquelle se trouve un opéré auquel on a pratiqué une ostéotomie double, et qui est en même temps porteur d'une ankylose des deux articulations coxo-fémorales. Il est bien évident qu'une fois les fémurs consolidés et les membres inférieurs placés dans une bonne attitude, la station debout sera facile; mais la marche sera rendue impossible ou, du moins, très difficile.

D'autre part, il est bien certain que la résection, qui conserve les mouvements dans l'articulation coxo-fémorale, retire à cette articulation beaucoup de sa solidité, et qu'un malade, réséqué ainsi des deux côtés, pourrait être dans l'impossibilité de maintenir son tronc d'aplomb sur ses deux membres inférieurs. Aussi Volkmann conseille-t-il de pratiquer, d'un côté une ostéotomie, et de l'autre une résection. C'est ce qu'il a fait chez son malade, homme de vingt-deux ans, présentant des difformités multiples des membres inférieurs, suite de rhuma-

tismes. C'est ce qui avait été fait déjà par Langenbeck, dans un cas publié par le Dr Mordhorst; il s'agissait d'une ankylose double pour laquelle Langenbeck fit à droite la résection ; trois semaines plus tard, il pratiqua, sur le côté gauche, une ostéotomie. Or, il est dit dans l'observation que le résultat obtenu par l'ostéotomie fut supérieur (1).

Dans une communication faite cette année même à l'Académie de médecine (2), M. Ollier envisage à son tour la question, et la résout dans le même sens que Volkmann et Langenbeck. Il conseille, comme eux, la résection de la hanche sur l'un des côtés, et, de l'autre, une ostéotomie.

Vous voyez, Messieurs, combien ces questions sont complexes, quand on cherche à les approfondir. Pour en revenir à notre petite malade, ce n'est qu'après avoir pesé le pour et le contre, que je me suis décidé à pratiquer chez elle une première ostéotomie.

Cette opération a été pratiquée le 12 février 1889, sur le côté droit. L'incision linéaire du fémur avec les ciseaux de Mac Even a été facilement menée jusqu'au moment où, saisissant l'os avec les mains, j'ai pu le briser sans effort. La plaie cutanée a été réunie, et j'ai appliqué une gouttière plâtrée antérieure, embrassant d'une part le bassin, d'autre part la face antérieure de la cuisse, et maintenant le membre dans la rectitude. D'abord la plaie opératoire marcha très bien; mais les pansemements furent rendus fréquents et difficiles, à cause de la malpropreté et de l'indocilité de notre petite malade, qui souillait constamment son lit par ses urines et ses matières fécales. L'antisepsie étant rendue illu-

(1) *Archiv für klin. Chir.*, 1884, Band XXXI, Heft III.
(2) Voyez *Bulletin médical*, 15 mai 1889

soire par ces circonstances, des accidents fébriles ne tardèrent pas à se produire, provoqués par la suppuration abondante de l'articulation de la hanche du côté opposé, et par la formation d'un nouvel abcès à la région interne et supérieure de la cuisse droite. Le 11 mars; je dus inciser et drainer les différents abcès et trajets fistuleux qui s'étaient formés ; sous l'influence de cette intervention, la fièvre tomba peu à peu. Le 14 mars, la température était normale. Des lavages phéniqués firent diminuer la suppuration, à ce point que, le 29 mars, je pus songer à supprimer tous les drains introduits du côté droit. A gauche, l'amélioration s'est fait aussi graduellement sentir, et, le 20 mai, l'observation nous montre une malade dont l'état général est bien meilleur. Le 23 mai, la consolidation de la cuisse droite étant absolument complète, nous fûmes en mesure d'entreprendre une nouvelle opération sur le côté gauche.

Cette opération fut encore une ostéotomie. Si je choisis ce dernier mode opératoire, malgré la connaissance du travail de Volkmann que j'ai cité précédemment, c'est que je jugeais plus grave la résection de la hanche pour cette enfant chez laquelle nous ne pouvions compter sur une antisepsie rigoureuse. Il me semblait en outre que l'ostéotomie fournirait ici un résultat orthopédique supérieur à celui de la résection. En effet, chez un enfant de onze ans, la résection ne va pas sans entraîner un raccourcissement ultérieur considérable, du fait de la suppression du cartilage épiphysaire supérieur du fémur. Je sais bien que M. Ollier, dans une récente communication à l'Académie des sciences (1), vient, au moyen de la clinique et de l'expérimentation,

(1) Ac. des sciences, séance du 7 mai 1889; voyez *Bul. médical*, 12 mai 1889.

de montrer que, dans ces cas, le cartilage de conjugaison restant compensait par sa suractivité le préjudice causé par la perte de l'autre ; mais si grande que soit cette activité, elle n'est jamais suffisante pour arriver à donner à l'os la longueur qu'il devrait avoir à l'état normal. D'autre part, l'examen de la hanche opérée, aujourd'hui que la solution de continuité résultant de l'ostéotomie est consolidée, nous a permis de constater qu'il existe quelques mouvements dans l'articulation coxo-fémorale droite, mouvements qui sont d'un bon augure, et qui, par une gymnastique méthodique, ne pourront qu'augmenter. Dans la gauche également, l'ankylose est loin d'être complète; nous n'avons donc pas à redouter l'inconvénient très grave résultant de la soudure des deux articulations coxo-fémorales, et il est permis d'espérer qu'une fois les membres remis en bonne position par rapport au bassin, la quantité de mouvements restant dans les deux articulations coxo-fémorales sera suffisante pour rendre la marche possible.

La seconde ostéotomie a été pratiquée, comme nous l'avons déjà dit, le 23 mai. Après la section du fémur, nous aperçûmes une nappe de pus provenant de l'abcès situé à la face interne du fémur, et s'échappant par l'incision osseuse; des fongosités se voyaient à la base du grand trochanter. Nous nous trouvions donc dans les conditions d'une fracture compliquée de plaie; force nous fut de renoncer à la suture et de pratiquer le drainage au moyen d'un tube de caoutchouc, dont l'une des extrémités sortait par la plaie opératoire, tandis que l'autre faisait issue par l'ouverture de l'abcès située au côté interne du membre. La cuisse put être placée dans la rectitude, et dans un parallélisme parfait avec celle du côté opposé. Les deux membres inférieurs fu-

rent maintenus dans une bonne situation à l'aide d'une double gouttière plâtrée antérieure embrassant le bassin et la moitié inférieure de l'abdomen jusqu'à l'ombilic, et descendant d'autre part jusqu'à mi-jambe.

Les suites de cette seconde intervention furent favorables. Voici, du reste, la fin de l'observation : la malade est pansée trois fois par semaine. Le 10 juin, la suppuration est encore assez abondante du côté gauche; mais elle est presque complètement tarie à droite.

Le 17 juin, le pus reparaît à droite, en même temps qu'il diminue du côté gauche.

Le 19 juillet, un drain placé au côté interne de la cuisse droite est enlevé, et, à partir de ce moment, l'amélioration s'accentue de jour en jour.

Le 9 septembre, on enlève le dernier drain restant au niveau de l'articulation coxo-fémorale du côté droit, et, le 23, la malade se lève pour la première fois dans un fauteuil.

Le 25 du même mois, la marche est possible à l'aide de béquilles, et le 7 octobre, le dernier drain du côté gauche est supprimé. La malade se promène dans la salle, et son état général est excellent. Enfin, à la date du 1er novembre, on constate une mobilité assez étendue dans les deux articulations de la hanche. Les pas, dont l'intervalle était très petit il y a un mois, sont maintenant beaucoup plus faciles et beaucoup plus longs. Il n'y a que de légers mouvements d'oscillation du bassin; la malade marche presque toute la journée. La station assise est possible, et les plaies sont complètement cicatrisées. La petite malade est dans une rectitude parfaite.

ONZIÈME LEÇON

DES ARTHRITES CHRONIQUES DU GENOU

Arthrites tuberculeuses du genou; attitude vicieuse dans la demi-flexion jointe à la rotation en dedans, ou plus souvent en dehors ; luxations pathologiques en arrière et en dehors les plus fréquentes. — Arthrites traumatiques. — Importance des traumatismes, et en particulier, de l'entorse sur la production des arthrites chroniques ; nécessité dans ces cas, d'une immobilisation rigoureuse et suffisamment prolongée. — Résection du genou faite avec succès dans un cas d'arthrite traumatique.

Un grand progrès a été accompli par la démonstration de la nature tuberculeuse des lésions autrefois décrites sous le nom d'altérations fongueuses des articulations. Mais une tendance à l'exagération a fait regarder comme tuberculeuses toutes les maladies chroniques des jointures, autrefois décrites sous le nom de tumeurs blanches. Déjà, à propos de la coxalgie, nous avons fait remarquer que toutes les arthrites chroniques de l'articulation coxo-fémorale n'étaient pas de nature tuberculeuse. A côté des coxalgies tuberculeuses, qui sont les plus nombreuses, nous avons décrit les coxalgies rhumatismales, les coxalgies dues à l'ostéo-myélite de l'os iliaque ou de la tête fémorale.

De même pour l'épaule; à côté des scapulalgies tuberculeuses, nous avons étudié un fait dû à une ostéite chronique de la tête humérale, à laquelle la diathèse tuberculeuse était complètement étrangère. Ce qu'il faut, c'est, dans chaque cas particulier, chercher à faire la

part de ce qui appartient à la tuberculose, et de ce qui lui est étranger. C'est cette étude que nous essayerons de faire pour le genou, à propos des nombreux malades qui sont actuellement en cours de traitement dans notre service.

Comme type des arthrites tuberculeuses du genou, nous prendrons le malade actuellement couché au n° 42 de notre salle Saint-Landry. C'est un homme de trente-trois ans, exerçant la profession de garçon de restaurant, qui est entré, le 11 mars 1889, à l'Hôtel-Dieu.

En 1887, il a fait une chute, et a ressenti une vive douleur dans le gros orteil gauche. Entré à la Pitié, il fut soigné pendant deux mois et demi dans le service du professeur Jaccoud. Au bout de ce temps, la suppuration apparaît au niveau du pied ; le malade passe dans le service de M. Verneuil, qui diagnostique une ostéite tuberculeuse, et pratique, le 11 juin, l'amputation du gros orteil et de la tête du métatarsien correspondant. Le malade sort guéri, le 28 juillet.

La même année, en décembre 1887, il entre de nouveau dans le service de M. Verneuil pour une grosseur siégeant à l'angle de l'omoplate gauche, et développée à la suite d'un coup de couteau reçu un an auparavant. Peu de temps après son entrée à l'hôpital, la tumeur s'ouvre ; le malade sort au bout de trois semaines ; mais la suppuration continue pendant plusieurs mois. C'était là, bien évidemment, une gomme tuberculeuse.

Au mois de mai 1888, notre malade fait une chute dans un escalier, et se contusionne le genou droit. Au bout de trois jours, il est obligé de s'arrêter, tant sont fortes les douleurs qu'il ressent dans l'articulation. On exerce de la compression sur la jointure, et l'on applique un appareil silicaté qui est laissé en place pendant

quatre semaines. Le malade reprend son travail, mais l'enflure du genou reparaît avec de vives douleurs. Le 21 octobre, on pratique une nouvelle compression, et l'on applique un appareil immobilisateur qui est laissé en place pendant un mois. Cependant le genou reste gros et douloureux; c'est alors que le malade se décide à entrer à l'Hôtel-Dieu, le 11 mars.

Actuellement le genou est placé dans la demi-flexion; la jambe forme avec la cuisse un angle de 135° environ. En même temps le genou repose par sa face externe sur le plan du lit. C'est là, du reste, l'attitude classique, dans les arthrites chroniques du genou. En effet, la demi-flexion a pour résultat de relâcher les ligaments et la synoviale articulaire. Aussi est-ce la situation que prend le genou lorsque la synoviale vient à être distendue par du liquide ou par des fongosités. C'est cette même attitude que l'on détermine au moyen des injections forcées pratiquées dans l'intérieur de l'articulation, comme nous l'ont appris dès longtemps les expériences de Bonnet. Pour peu que le malade soit resté quelque temps au lit sans être convenablement immobilisé dans un appareil, il est habituel de voir se combiner à la demi-flexion, soit l'adduction et la rotation en dedans, soit l'abduction jointe à la rotation en dehors. Parfois en effet la cuisse éprouve un mouvement de torsion en dedans, et le genou malade vient appuyer par son côté interne sur le genou du côté opposé. Mais, plus souvent, c'est l'abduction jointe à la demi-flexion et à la rotation en dehors qui se produit. Cette abduction peut être assez complète pour que le genou repose par toute sa face externe sur le plan du lit; mais, dans la plupart des cas, l'abduction et la rotation en dehors se font incomplètement; le membre appuie seulement par la face externe de la jambe et de

la cuisse sur le plan sous-jacent, tandis que le genou lui-même est privé de soutien. Il en résulte une distension, et, à la longue, une usure du ligament latéral externe, dangereuse au point de vue de la production des luxations pathologiques. En effet, c'est le plus souvent une subluxation du tibia en arrière que l'on observe, et cette subluxation se combine, chez la plupart des malades, à l'abduction et à la rotation en dehors, dont on juge bien par le déplacement qu'a subi la crête tibiale par rapport à l'axe du fémur. C'est précisément ce même déplacement qui existait chez la malade couchée au n° 3 de la salle Notre-Dame, et chez laquelle nous avons fait hier un redressement sous le chloroforme. Chez elle aussi, le genou était dans la demi-flexion, et déjà l'on pouvait constater un certain déplacement du tibia en arrière et en dehors; nul doute que si cette attitude vicieuse du membre n'eût été corrigée, on aurait vu se produire à la longue une véritable luxation dans le même sens.

Pour en revenir à notre malade actuel, chez lui le genou affecte la forme globuleuse; sa consistance est partout uniforme. C'est la consistance mollasse, pâteuse que donne au doigt la présence des fongosités. La palpation permet de constater une indolence complète au niveau de la rotule et du condyle interne du fémur; il existe, au contraire, une assez vive sensibilité au niveau du condyle externe; il est probable que les lésions osseuses sont surtout localisées en ce point. Nous constatons en même temps une vive douleur au niveau de l'interligne articulaire, de chaque côté du tendon rotulien. C'est là du reste un point au niveau duquel la douleur est souvent localisée dans l'arthrite du genou; beaucoup de malades se plaignent de souffrir sur les

parties latérales du tendon rotulien, et de très bonne heure, on observe le gonflement du tissu adipeux qui double normalement la synoviale en ce point.

Il n'y a point d'ankylose ; mais les mouvements de flexion et d'extension ne peuvent être exécutés complètement; la flexion n'atteint pas tout à fait l'angle droit. La douleur et la contracture des muscles péri-articulaires sont les deux causes qui entravent les mouvements de l'articulation. Nous en aurons fini avec l'exposé des symptômes, si nous disons qu'ici, comme dans tous les faits semblables, on retrouve la douleur à la pression à distance. Il suffit, en effet, d'exercer un léger choc sur le talon pour réveiller une vive sensibilité au niveau de l'interligne articulaire du genou.

Le diagnostic ne me semble prêter ici à aucun doute. Tout paraît bien, chez ce malade, plaider en faveur de la nature tuberculeuse de la lésion articulaire. Déjà, du reste, cet homme a été atteint d'une ostéo-arthrite tuberculeuse du pied pour laquelle il a subi la résection du premier métatarsien ; il a eu ensuite une gomme scrofuleuse du dos. A l'appui de notre diagnostic, nous pouvons invoquer encore les caractères cliniques de l'arthrite que nous avons sous les yeux. Nous y retrouvons en effet cette sensation uniforme de mollesse pâteuse que donnent les fongosités. L'évolution lente, la marche chronique qu'a prise l'affection, dès le début, est bien encore en rapport avec la nature tuberculeuse des lésions. Enfin, si notre diagnostic avait besoin d'une confirmation, nous la trouverions aisément dans les lésions existantes du côté du larynx et des poumons. Notre malade, en effet, a la voix voilée, éteinte, de la laryngite tuberculeuse; il tousse incessamment. Au sommet de la poitrine, nous constatons de la submatité ; à droite,

la respiration est rude ; à gauche, il existe même des craquements humides.

Du malade que je viens d'analyser devant vous, nous pouvons rapprocher celui que nous allons opérer ce matin pour une lésion étrangère à l'articulation du genou, et qui est couché au n° 18 de la salle Saint-Landry. Cet homme est atteint, en effet, d'une ostéo-arthrite tuberculeuse suppurée de l'articulation métatarso-phalangienne du gros orteil, du côté gauche, pour laquelle nous allons pratiquer la résection. Mais en même temps il porte une hydarthrose du genou droit, survenue lentement, froidement, sans aucune cause apparente, sans avoir jamais causé au malade de vraies douleurs. Bien que, dans ce cas, nous ne puissions percevoir la sensation caractéristique des fongosités, et que le terme d'hydarthrose soit le seul qui nous paraisse convenir pour désigner en clinique l'affection que nous avons sous les yeux, il est cependant bien à craindre que la présence du liquide ne révèle ici l'existence d'une arthrite tuberculeuse, étant donnée la lésion du pied dont la véritable nature ne saurait prêter à aucun doute. Ce qui vient encore confirmer cette manière de voir, c'est que le malade a eu, dans le cours de l'année 1888, une pleurésie qui a laissé comme traces de son passage un affaissement marqué du thorax du côté gauche, et un affaiblissement du murmure vésiculaire du même côté. Or, j'ai à peine besoin de vous rappeler combien la pleurésie est souvent l'indice de la diathèse tuberculeuse, et les relations intimes qui existent entre les inflammations pleurales et les manifestations externes de la tuberculose que nous observons en chirurgie.

Du reste, aucun des deux malades dont nous étudions l'histoire en ce moment n'a d'antécédents héréditaires

tuberculeux; il est donc permis de songer ici à la tuberculose acquise, sans que rien vienne nous éclairer sur les circonstances de la pénétration de l'agent pathogène dans l'économie. Pour le premier malade, il est bien intéressant de noter la coïncidence frappante qui existe chez lui entre le traumatisme et les diverses localisations de la diathèse tuberculeuse. Il fait une chute, se contusionne le gros orteil, et voit apparaître en ce point une ostéo-arthrite tuberculeuse, qui nécessite l'amputation. C'est ensuite une gomme tuberculeuse qui se montre en un point de la région dorsale sur lequel avait porté précédemment un coup de couteau. Plus tard enfin, une nouvelle chute vient déterminer chez ce même malade l'arthrite tuberculeuse du genou, dont nous nous occupons en ce moment. Il est impossible, en recueillant de pareils faits, de ne pas les rapprocher des données expérimentales d'après lesquelles Max Schüller, après avoir rendu des animaux tuberculeux, pouvait déterminer chez eux, au moyen du traumatisme, les manifestations de la tuberculose articulaire.

Chez les deux malades, le pronostic est fâcheux, vu la nature des lésions, et surtout vu l'existence des complications pulmonaires. Il est bien difficile de préciser d'une manière exacte quelle marche suivra la diathèse; mais il est à craindre que, chez le premier des deux malades dont nous avons parlé, les altérations tuberculeuses déjà fort avancées qui existent du côté du larynx et du poumon, ne déterminent la mort à brève échéance.

Quant au traitement, il consistera, chez le premier malade, dans le redressement de l'articulation pratiqué avec l'aide du chloroforme ; nous y joindrons l'immobilisation au moyen d'une gouttière plâtrée et la compression ouatée. De cette façon, nous pouvons espérer cal-

mer les douleurs, qui sont imputables surtout à la mauvaise attitude de l'articulation. Chez le second malade, le genou étant dans la rectitude, nous aurons uniquement recours à la compression pour provoquer la résorption du liquide épanché dans la jointure. Quant à l'arthrite suppurée du pied, nous pratiquerons la résection des extrémités osseuses malades; ou même, si nous trouvions les lésions trop étendues, nous serions obligés d'en venir à l'amputation du gros orteil, y compris la tête du métatarsien correspondant.

(Le traitement indiqué a été mis en œuvre chez nos deux malades. Le second a quitté l'hôpital avant la cicatrisation complète de la plaie opératoire du pied; l'hydarthrose du genou était améliorée, mais non complètement guérie. Quant au premier malade, il a été grandement soulagé par le redressement et l'immobilisation de la jointure malade, et depuis lors, aucun phénomène n'est venu attirer notre attention du côté de son genou. Mais la marche des lésions tuberculeuses a été extrêmement rapide du côté du larynx et des poumons, et la mort est survenue moins de huit mois après l'entrée du malade à l'hôpital. L'autopsie nous a permis de vérifier la nature tuberculeuse des lésions. La synoviale était entièrement tapissée de fongosités, et renfermait dans son intérieur une sérosité louche. Deux lapins et deux cobayes inoculés avec le contenu de la jointure n'ont pas tardé à se cachectiser, et lorsqu'on les a sacrifiés, ils présentaient les lésions manifestes de la tuberculose).

A côté des arthrites tuberculeuses, il y a lieu de décrire parmi les inflammations chroniques de l'articulation du genou les arthrites traumatiques. Nous en

donnerons comme exemples deux malades actuellement en cours de traitement dans notre salle des femmes. La première est une femme de trente et un ans, domestique, entrée le 2 novembre 1888 à l'Hôtel-Dieu, et actuellement couchée au n° 2 de la salle Notre-Dame. Elle est atteinte d'une arthrite chronique du genou droit. Son histoire est la suivante : il y a douze ans, elle a fait une chute dans un escalier, en même temps qu'elle a reçu un coup de pied sur le genou. A ce moment, elle est restée trois semaines sans marcher, et a subi l'application de plusieurs vésicatoires au niveau du genou.

Il y a trois ans, la malade fait une nouvelle chute à la suite de laquelle le genou se tuméfie ; elle reste au lit pendant huit ou dix jours. Mais à la suite de ce second accident, la marche reste plus difficile ; la malade conserve une légère claudication. Enfin, six mois avant son entrée à l'hôpital, cette femme fait une troisième chute ; cette fois, le genou enfle pour ne plus dégonfler ; aucun traitement actif n'est fait. Il devient impossible de faire porter le poids du corps sur la jambe droite ; la malade marche avec des béquilles, et ressent de vives douleurs pendant les mouvements.

Au moment de l'entrée de la malade à l'hôpital, on pouvait constater l'état suivant : le genou est très augmenté de volume ; les culs-de-sac synoviaux sont fortement empâtés. Il existe des douleurs à la pression au niveau de l'interligne articulaire ; pas de douleurs au repos. L'auscultation des poumons est négative. Le 6 novembre, on pratiqua l'immobilisation au moyen d'un appareil plâtré, on fit, à deux reprises, le 10 et le 17 novembre, des pointes de feu.

Ayant pris la direction du service, le 21 novembre,

je joignis au traitement précédent la compression ouatée, qui fut renouvelée le 7, et le 21 décembre. A cette dernière date nous constatons que le gonflement a diminué. La rotule est mobile et frotte sur la face antérieure des condyles, en donnant la sensation de craquements. Il existe des mouvements notables de flexion et d'extension; et, pendant l'extension complète, on constate des mouvements anormaux de latéralité. Les parties molles péri-articulaires sont le siège d'un empâtement manifeste; mais dans la jointure elle-même, il n'existe ni liquide, ni fongosités.

Le 25 décembre, nous fîmes l'application d'un appareil silicaté, qui, le 15 février 1889, fut fendu suivant la longueur du membre, à son côté interne, et muni d'œillets, de façon à pouvoir le lacer et le transformer en appareil amovo-inamovible. En même temps nous avons recours à l'électrisation du triceps et au massage, de façon à favoriser la nutrition des muscles et la résorption des produits inflammatoires. Depuis lors une amélioration très sensible s'est produite dans l'état de la malade. Hier encore, 18 mars, nous avons pu nous en rendre compte à la levée de l'appareil. Le gonflement du genou a beaucoup diminué, ainsi qu'en témoigne la laxité de la peau. Le triceps reprend des forces et commence à pouvoir soulever le membre au-dessus du plan du lit. En même temps l'état général s'est très notablement amélioré; la malade a pris beaucoup d'embonpoint.

En résumé, malgré le gonflement énorme du genou constaté lors de l'entrée de la malade, malgré l'apparence fongueuse de la jointure, nous nous croyons en droit d'affirmer qu'il ne s'agit pas ici d'une arthrite tuberculeuse. En effet, depuis que nous observons cette malade, il n'y a eu aucune tendance à l'aggravation,

bien moins encore à la suppuration; au contraire, sous l'influence du traitement, une amélioration considérable s'est produite. En même temps, l'état général est devenu beaucoup meilleur; cette femme a notablement engraissé; la poitrine, examinée par nous à plusieurs reprises, ne nous a jamais décelé la moindre trace de lésions tuberculeuses. Nous en concluons qu'il s'agit ici d'une arthrite purement traumatique, développée sous l'influence des chutes successives qu'a faites cette femme. De là, des entorses répétées de l'articulation du genou, et des altérations chroniques du côté des surfaces articulaires et des ligaments, qui ont abouti à l'état actuel. Aussi, bien qu'une pareille arthrite n'aille pas sans laisser une gêne persistante des fonctions de la jointure, croyons-nous pouvoir porter ici un pronostic favorable. (En effet, la malade, très améliorée, a pu quitter l'hôpital pour se rendre au Vésinet; depuis lors, nous n'avons plus eu de ses nouvelles.)

La seconde malade dont je désire vous présenter l'histoire, couchée au n° 5 de la salle Notre-Dame, nous offre un exemple intermédiaire entre l'arthrite traumatique pure et l'arthrite rhumatismale.

En effet, née d'un père rhumatisant, cette jeune femme, qui a aujourd'hui vingt-quatre ans, a eu, il y a quatre ans, un rhumatisme articulaire du genou droit. Au mois de février 1888, elle a fait une chute. Elle est tombée sur un trottoir, et son genou a présenté tout de suite un gros gonflement; ce qui doit nous faire penser à l'existence d'une hémarthrose traumatique. Nous savons, en effet, que lorsque, à la suite d'un accident, une hydarthrose se produit dans le genou, l'épanchement de liquide ne se manifeste souvent que deux ou trois jours après le traumatisme. L'épanchement sanguin, au

contraire, se produit immédiatement. La douleur, nous dit la malade, était surtout marquée au niveau du ligament latéral interne. Il y a donc eu très probablement entorse, déchirure partielle de ce ligament. Vous savez, du reste, et c'est un point sur lequel je ne cesse d'attirer votre attention, que, pour chaque articulation, il existe un ligament qui est tout particulièrement le siège de l'entorse. Or, pour le genou, ce ligament, c'est le ligament latéral interne; pour le coude, c'est le ligament latéral interne également; pour l'articulation tibio-tarsienne, c'est le ligament péronéo-astragalien antérieur, qui est le siège habituel des lésions dans l'entorse.

Trois mois après ce premier accident notre malade faisait une nouvelle chute, à la suite de laquelle elle put se relever et marcher. Mais, continuant à souffrir, elle se présenta vers la fin de juillet à la consultation de l'Hôtel-Dieu. On lui fit d'abord de la compression ouatée, puis on appliqua un appareil silicaté que la malade garda, tout en marchant, jusqu'au jour de son entrée à l'hôpital, le 26 novembre. A ce moment, l'examen nous a donné les résultats suivants :

La rotule est soulevée par un épanchement abondant de liquide. La synoviale est surtout distendue du côté interne; au côté externe, il y a moins de gonflement. Par la pression l'on provoque une vive douleur au niveau de l'insertion inférieure du ligament latéral interne; au côté externe, l'on ne réveille pas de douleurs. La mobilité latérale du genou dans l'extension complète est très marquée. Il existe une atrophie très manifeste du triceps; il est impossible à la malade de soulever le membre au-dessus du plan du lit. Cette femme est enceinte de huit mois. Elle ne tousse pas; elle ne présente

rien d'anormal du côté des poumons, ni à la percussion, ni à l'auscultation. J'appliquai un appareil silicaté englobant tout le membre inférieur, et, le 2 décembre, la malade quitta l'hôpital pour aller faire ses couches chez elle.

Le 28 janvier, elle se présente de nouveau dans le service; elle a accouché heureusement, et son accouchement ne semble avoir rien amené de spécial du côté de son genou. Du reste elle continue à en souffrir. Elle ne peut appuyer le poids du corps sur le membre malade et marche seulement à l'aide de béquilles. Nous la revoyons à la fin de février. Elle porte son appareil depuis trois mois. Celui-ci est fendu sur son bord interne, et nous pouvons constater qu'aucune amélioration ne s'est produite du côté du genou. Nous remettons l'appareil en place, et nous engageons la malade à sevrer son enfant, qu'elle nourrissait jusqu'ici, et à rentrer dans le service.

Elle y est revenue le 13 mars; et nous pouvons constater actuellement que les douleurs sont plus vives que par le passé. Elles s'exaspèrent sous l'influence du moindre mouvement. Il y a de la chaleur à la main; l'épanchement articulaire est devenu beaucoup plus abondant; le cul-de-sac supérieur de la synoviale est énormément dilaté. Cependant la tension intra-articulaire n'est pas très forte; aussi est-il possible d'imprimer à la rotule des mouvements très étendus. La distension et l'usure des ligaments sont telles que les mouvements anormaux de latéralité sont de plus en plus prononcés; la jambe, mobile en tous sens, mérite véritablement le nom de *jambe de polichinelle*.

En résumé, chez cette malade, nous ne trouvons aucun antécédent tuberculeux. L'examen minutieux de la poi-

trine ne nous permet de constater aucune manifestation actuelle de tuberculose du côté des poumons. Du côté de l'articulation malade, nous ne rencontrons, non plus, aucune trace de fongosités; en revanche, nous constatons une arthrite chronique avec tendance à la destruction de plus en plus marquée de tous les éléments constituants de l'articulation; et, comme causes, nous pouvons invoquer l'existence d'un rhumatisme antérieur, et les deux chutes que la malade a faites successivement sur la même articulation. Il est bien évident, en outre, qu'ici, comme dans beaucoup de cas analogues, la puerpéralité a exercé une influence fâcheuse. C'est elle qui a déterminé la tendance à la purulence, qui se traduit par l'exacerbation dans les douleurs, l'augmentation de la chaleur locale, la rougeur de la peau, la distension croissante de la synoviale.

D'après ce que nous venons de dire, le pronostic nous semble ici beaucoup moins grave que s'il s'agissait d'une arthrite tuberculeuse. Cependant, au point de vue local, le pronostic ne laisse pas que d'être extrêmement fâcheux. Il existe, en effet, une dislocation telle de l'articulation qu'il est impossible d'espérer lui voir reprendre un fonctionnement utile. Les symptômes que nous venons d'énumérer nous montrent que la maladie est entrée désormais dans une phase nouvelle, celle de la suppuration; et il est à craindre que si l'on n'intervient pas par une opération, des abcès ne s'ouvrent à l'extérieur, laissant à leur suite des trajets fistuleux et des suppurations interminables qui peuvent mettre en danger les jours de la malade.

Depuis sept mois, le traitement méthodique par l'immobilisation et la compression a été mis en œuvre sans résultat. Du reste, à l'heure actuelle, les lésions nous

paraissent beaucoup trop avancées et beaucoup trop graves pour qu'on puisse espérer la guérison par les seuls moyens de douceur. Il est devenu nécessaire de recourir à une opération chirurgicale. Cette opération nous semble devoir être ici la résection du genou. Sans doute une amputation pratiquée à la partie inférieure de la cuisse nous permettrait d'obtenir une guérison à la fois plus rapide et plus radicale. Mais étant donné l'âge de la malade, qui n'a que vingt-quatre ans, ce fait que les lésions ne nous paraissent pas trop étendues, et que surtout nous ne les regardons pas comme étant de nature tuberculeuse, il nous semble qu'une résection peut être tentée avec les plus grandes chances de succès.

C'est d'après la même considération, à savoir qu'il ne s'agissait pas d'une arthrite tuberculeuse, que je suis intervenu, il y a deux ans, chez une femme atteinte d'une arthrite chronique du genou droit, malgré son âge avancé. Cette femme avait cinquante-cinq ans. Elle portait une arthrite dont l'origine était dans une contusion violente de l'articulation, et qui avait causé la suppuration sous la forme d'un volumineux abcès siégeant au côté externe de la jointure. Malgré ces circonstances défavorables, la résection du genou donna un excellent résultat. La cicatrisation se fit très rapidement avec une suppuration des plus minimes, et la malade put quitter l'hôpital entièrement guérie, conservant seulement de très faibles mouvements de flexion et d'extension au niveau du genou, et marchant avec facilité.

Pour en revenir aux deux malades qui sont l'objet de cette leçon, l'enseignement pratique qui se dégage de leur histoire, c'est qu'il faut toujours accorder la plus grande importance aux traumatismes des articulations. Chez l'une et l'autre de nos deux malades, l'articulation

du genou a été le siège de traumatismes répétés qui n'ont jamais été soignés méthodiquement. Jamais, en effet, les malades n'ont été soumises à une immobilisation rigoureuse et suffisamment prolongée. Aussi l'arthrite a-t-elle fait des progrès continuels, et a-t-elle abouti aux lésions graves que j'ai eu l'occasion de vous signaler. Il semble bien que, chez l'une et l'autre de ces deux femmes, la lésion initiale ait consisté dans une entorse du ligament latéral interne. Or, de toutes les lésions traumatiques des articulations, il n'en est pas qui méritent une plus grande attention que l'entorse. Vous voyez, d'après l'histoire des deux malades précédentes, à quelles fâcheuses conséquences peut aboutir un pareil traumatisme, s'il n'est pas l'objet d'un traitement convenable. J'ai pu observer, en 1883, à l'hôpital Saint-Louis, et suivre ensuite pendant plusieurs années, un jeune homme qui, pour n'avoir pas reçu de soins suffisants à la suite d'une entorse du genou, conserva pendant un temps fort long, de l'impuissance et des douleurs du membre, en même temps qu'un épanchement séreux dans l'articulation. Pour ma part, j'ai l'habitude de déclarer aux malades présentant une entorse du ligament latéral interne du genou qu'ils sont atteints d'une lésion grave, et nécessitant pour son entière guérison un temps au moins aussi long que le ferait une fracture de jambe. Ayant traité d'après ces idées un certain nombre de ces entorses du genou, j'ai eu la satisfaction d'obtenir de très bons résultats. J'ai conservé notamment le souvenir très net d'nn homme de cinquante-deux ans auquel j'ai donné des soins, en 1883, à l'hôpital Saint-Louis, pour une entorse du genou. Cet homme, qui exerçait la porfession d'emballeur, avait été contusionné, la veille de son entrée à l'hôpital, par une caisse du poids de

40 kilos environ, qui était venue le frapper au niveau du genou gauche. Au moment même de l'accident, le malade était tombé, sans qu'il eût pu, ni se relever, ni marcher depuis lors. Le lendemain, nous constations un gonflement considérable du genou, avec un volumineux épanchement dans le cul-de-sac supérieur de la synoviale. Il existait une déviation considérable de la jambe en dehors, de sorte que la cuisse et la jambe formaient, par leur réunion, un angle obtus ouvert en dehors. Cette déformation pouvait être exagérée au point d'amener la cuisse et la jambe à former presque un angle droit. Il existait un point très douloureux au niveau de l'attache supérieure du ligament latéral interne sur le condyle interne du fémur. Les mouvements anormaux de latéralité présentaient une amplitude considérable.

Après avoir ramené autant que possible la jambe dans l'axe de la cuisse, nous appliquâmes un appareil ouaté compressif, et nous déposâmes le membre dans une gouttière, où il resta jusqu'au 19 juin. A cette époque, le gonflement du genou ayant presque entièrement disparu, un appareil silicaté fut appliqué. Le malade commença à marcher, le 24 juin, en s'appuyant sur des béquilles; mais il conserva pendant deux mois son appareil immobilisateur. Nous avons pu le revoir longtemps après sa sortie de l'hôpital; à part un peu de raideur de l'articulation, il était complètement guéri; il ne conservait aucune trace des mouvements anormaux de latéralité.

A la suite de cette leçon, nous avons pratiqué la résection du genou chez la jeune femme dont nous donnons plus haut l'histoire. Après avoir ouvert l'arti-

culation, nous avons constaté dans son intérieur l'existence de liquide purulent et de fongosités en grande abondance tapissant la face interne de la synoviale. L'extrémité supérieure du tibia était le siège de lésions très avancées; il existait, en effet, dans l'épaisseur du plateau tibial deux foyers d'ostéite remplis de fongosités que nous dûmes enlever avec la cuiller tranchante. La suture osseuse fut faite avec deux fils d'argent. Afin de maintenir plus exactement les os en rapport, et de s'opposer au déplacement du tibia en avant, qui a tant de tendance à se produire à la suite de la résection du genou, j'entrecroisai chacun des fils en huit de chiffre. Une des anses du fil tournée vers le creux poplité reliait la face postérieure des deux os, l'entrecroisement avait lieu vers la partie centrale des extrémités osseuses, et la seconde anse formée par l'entortillement des deux extrémités libres du fil répondait à la partie antérieure du fémur et du tibia. Nous avions conservé la rotule; les deux bouts du tendon rotulien furent suturés au catgut et la peau réunie à l'aide du crin de Florence, après interposition de deux drains sortant par les angles interne et externe de la plaie. La guérison ne fut point aseptique; il y eut de la suppuration, surtout au niveau de l'extrémité supérieure de la jambe, sans doute en rapport avec les lésions dont nous avions constaté l'existence du côté du tibia. Nous dûmes même pratiquer une incision et un drainage en ce point. Nous arrivâmes ainsi à tarir la suppuration, et la malade put quitter l'hôpital. Nous l'avons revue depuis lors. Son état général reste excellent. Mais elle conserve au niveau du genou de légers mouvements de flexion et d'extension, qui l'obligent à porter un appareil.

DOUZIÈME LEÇON

DES ARTHRITES CHRONIQUES DU GENOU (SUITE)

Arthrites rhumatismales. — Arthrite liée à une ostéite épiphysaire du condyle interne du fémur avec un léger degré de genu-valgum. — Arthrites syphilitiques du genou, leur fréquence. — Arthropathie tabétique traitée par la résection du genou. — Indications des travaux récents sur la question. — Déformation particulière du tibia simulant la luxation du tibia en arrière.

Nous avons étudié, dans notre dernière leçon, les arthrites chroniques du genou de nature tuberculeuse, et les arthrites traumatiques. A côté des deux variétés précédentes, il nous faut examiner maintenant les arthrites rhumatismales.

Déjà, la malade qui a subi mardi dernier la résection du genou, nous offrait un intermédiaire entre les deux variétés traumatique et rhumatismale, puisque, comme nous l'avons signalé, avant ses deux chutes successives, elle avait eu une attaque de rhumatisme articulaire. La malade couchée au n° 3 de la salle Notre-Dame nous fournit un exemple bien net d'arthrite rhumatismale pure.

C'est une femme de quarante-huit ans, entrée à l'Hôtel-Dieu le 11 mars 1889. Elle exerce la profession de cardeuse de matelas, et, dans son travail, elle appuie constamment la carde sur son genou gauche, ce qui a pu être une cause de la localisation de la maladie à cette jointure. Le 29 décembre dernier, cette femme a com-

mencé à souffrir de l'épaule gauche d'abord, puis du coude droit, et de l'articulation tibio-tarsienne du même côté. Enfin, le mal s'est localisé au genou gauche. Le début de sa maladie s'est accompagné de frissons et de vomissements.

A son entrée, le genou gauche était dans la flexion à angle aigu, de forme globuleuse, arrondie; excessivement douloureux à la pression, et sous l'influence des moindres mouvements. Il a été heaucoup plus volumineux, nous dit la malade; ce qui tenait sans doute à la présence d'un épanchement articulaire. Actuellement, il est impossible de constater l'existence de la plus petite quantité de liquide dans l'articulation. La malade n'ayant jamais été soumise à l'immobilisation, il existe déjà une subluxation marquée du tibia en arrière et en dehors; on s'en rend bien compte par ce fait que la crête tibiale prolongée par en haut vient tomber en dehors de la rotule. On ne constate point de ganglions engorgés à la racine du membre, ni aucune lésion viscérale à signaler. La percussion et l'auscultation du thorax, restent tout à fait négatives.

Pour arriver au diagnostic, nous devons prendre en considération le mode de début de l'affection. Ici plusieurs articulations ont été envahies successivement; puis, le mal s'est localisé sur une seule jointure. C'est là une marche qu'affecte souvent le rhumatisme blennorhagique. Mais, dans le cas particulier, nous n'avons aucune raison de suspecter une semblable origine. A aucun moment, la malade n'a souffert en urinant; elle n'a point eu, et elle ne présente pas encore, à l'heure actuelle, de pertes leucorrhéiques. En revanche, elle habite un rez-de-chaussée, et peut-être a-t-elle été soumise à l'humidité, bien qu'elle n'accuse

pas nettement cette cause. Le début fébrile est aussi en faveur du rhumatisme; il contraste avec ce que l'on observe habituellement dans la tuberculose, où les lésions s'établissent lentement, sourdement, du côté des jointures, affectant dès l'origine une marche chronique.

Nous ne trouvons non plus, chez cette malade, aucun antécédent personnel ou héréditaire qui puisse nous faire admettre chez elle l'existence de la tuberculose. Son père est mort asthmatique; sa mère a vécu jusqu'à l'âge de quatre-vingt-deux ans, et a toujours été bien portante. La malade elle-même n'a aucun signe de tuberculose pulmonaire. En résumé, tout concourt ici à nous faire regarder le diagnostic d'arthrite rhumatismale comme évident.

Le traitement a déjà été commencé; le vendredi, 15 mars, nous avons pratiqué le redressement brusque sous le chloroforme, et nous avons pu réussir à placer le membre dans une rectitude parfaite. Nous l'avons ensuite immobilisé dans une gouttière plâtrée, et nous avons pratiqué la compression ouatée. Les bons effets de ce traitement n'ont pas tardé à se faire sentir; déjà la malade se déclare grandement soulagée, et nous pouvons espérer chez elle une entière guérison. Nous devons toutefois faire des réserves sur la possibilité de la terminaison par ankylose, tant est grande, dans cette varieté d'arthrites, la tendance à la formation de dépôts plastiques et de brides fibreuses, qui amènent la soudure des extrémités articulaires.

Nous possédons encore en ce moment un autre fait intéressant d'arthrite chronique du genou sur lequel je désire attirer votre attention. Il s'agit d'une jeune fille

entrée à l'Hôtel-Dieu le 9 janvier dernier, et couchée au n° 6 de la salle Notre-Dame. Agée de seize ans, elle a commencé à souffrir du genou gauche, trois mois avant son entrée dans notre service. Le début de cette affection a été lent, et ne s'est point accompagné de fièvre. Cette jeune fille est employée dans un magasin, où elle travaille constamment debout. Elle ressentait dans le membre inférieur gauche des douleurs qui occasionnaient la claudication, surtout le soir, après la fatigue de la journée. Un repos de huit jours amena un soulagement; mais à peine la malade reprit-elle ses occupations que les douleurs reparurent. Il y a un mois, un nouveau symptôme a fait son apparition, c'est un gonflement marqué du genou.

A son entrée parmi nous, nous notons l'existence d'un certain degré de genu valgum. Le genou malade présente un gonflement, surtout prononcé au-dessous de la rotule, sur les bords du tendon rotulien, dans ce point qui correspond au tissu adipeux doublant normalement la synoviale, et où se localisent si souvent les lésions de l'arthrite au début. Un peu de liquide existe dans la jointure; la synoviale donne à la palpation la sensation mollasse, pâteuse, des fongosités.

Quant à l'état général, il ne laisse rien à désirer. La malade a seize ans, et est très développée pour son âge. Elle ne présente aucun antécédent scrofuleux; rien d'anormal du côté du poumon.

Le 13 janvier, nous avons pratiqué l'immobilisation de la jointure au moyen d'un appareil plâtré, et nous y avons joint la compression ouatée. En dépit de ce traitement, aucune amélioration n'a été obtenue. Au contraire, nous avons vu se développer sous nos yeux un point de plus en plus douloureux au niveau du condyle interne

du fémur. Les douleurs étaient surtout violentes pendant la nuit.

En présence de ces symptômes, nous nous demandâmes si nous n'avions pas affaire à une ostéite syphilitique du condyle interne, et nous eûmes recours au traitement spécifique, emplâtre de Vigo sur le genou, sirop de Gibert à l'intérieur. Nous n'obtînmes aucun résultat. Les douleurs et la tuméfaction étaient de plus en plus marquées au niveau du condyle interne; on percevait à la main une augmentation de la température locale dans le même point. Nous craignions de voir d'un jour à l'autre la suppuration se manifester à ce niveau.

C'est alors que, le 21 février, nous eûmes recours à l'application de pointes de feu sur toute la surface du genou, surtout multipliées au niveau du condyle interne; et nous fîmes suivre ce traitement de l'emploi de la compression ouatée. Sous l'influence de cette intervention, une amélioration considérable ne tarda pas à se montrer. Le gonflement a beaucoup diminué, les douleurs également. Il reste seulement un peu de sensibilité à la pression.

Quel nom devons-nous donner à l'arthrite chronique que nous présente cette jeune fille, et dont je viens de vous rappeler brièvement l'histoire? Étant donné l'âge de la malade, le début lent et insidieux de l'affection, la première idée qui se présente à l'esprit est celle de la tuberculose. Mais il est à remarquer que la malade présente un état général excellent; elle est robuste, ne tousse point. On ne trouve, à l'examen de la poitrine, aucun indice d'une altération pulmonaire. Pour toutes ces raisons, nous rejetons chez elle l'idée d'arthrite tuberculeuse. Nous n'avons pas, non plus, à penser au

rhumatisme dont l'arthrite actuelle n'a pas eu le début aigu, et dont la malade n'a jamais présenté de manifestations. Enfin, nous ne trouvons dans l'histoire de l'affection aucun traumatisme auquel nous puissions rapporter les lésions.

En revanche, nous avons affaire à une arthrite survenant chez une jeune fille de seize ans, qui reste debout pendant toute la journée, et qui présente un certain degré de genu valgum. Dans ces conditions, il nous semble que les douleurs localisées au condyle interne du fémur que nous avons notées chez cette jeune fille peuvent être mises sur le compte d'un point d'ostéite juxta-épiphysaire. A cet âge, en effet, l'épiphyse inférieure du fémur n'est pas encore soudée au corps de l'os; les fatigues occasionnées par la station debout longtemps continuée, les pressions exagérées qui s'exercent au niveau du condyle interne sur un membre légèrement dévié en valgum, sont autant de circonstances qui peuvent être invoquées pour expliquer chez notre malade le développement de l'ostéite. Nous formulerons donc notre diagnostic de la façon suivante : arthrite chronique du genou développée au voisinage d'un point d'ostéite juxta-épiphysaire. Le pronostic qui en découle est nécessairement favorable. Déjà, du reste, une amélioration considérable a été obtenue. Nous aurons désormais recours au massage, à l'électrisation du triceps et aux bains sulfureux, dans le but de rétablir les mouvements. (Ce traitement a eu tout le succès que nous en attendions, et la malade a pu quitter l'hôpital entièrement guérie.)

J'ai à peine besoin de vous rappeler l'existence des arthrites syphilitiques du genou. Dans la leçon que nous

devons consacrer à l'étude des arthropathies syphilitiques en général, vous pourrez voir que tous les faits sur lesquels sera basée notre description se rapportent à l'articulation du genou. Je n'y insiste donc pas. Je désire maintenant appeler votre attention sur un homme couché au n° 25 de la salle Saint-Landry, et qui nous offre un exemple d'arthropathie tabétique du genou. C'est surtout au point de vue du traitement qui a été mis en œuvre dans ce cas particulier que je me propose d'insister.

Cet homme est entré dans mon service à l'hôpital Broussais, le 18 octobre 1888. Cinq ans auparavant, il avait ressenti pour la première fois des douleurs dans les membres supérieurs et inférieurs. Ces douleurs affectaient le caractère des douleurs fulgurantes; elles revenaient par accès, persistaient quelquefois huit jours, se reproduisant à tout instant. Elles étaient surtout prononcées l'hiver. Dans l'intervalle de ces crises, il ressentait dans les deux genoux des douleurs continues, mais peu violentes. Le malade raconte en outre que chaque fois qu'une douleur fulgurante se produisait, elle s'accompagnait d'une secousse provoquant dans les genoux un léger mouvement de flexion. Ces douleurs n'ont pas reparu depuis l'hiver dernier.

Un an après le début de ces accidents, parurent des troubles oculaires. Le malade constata, à plusieurs reprises, qu'il y voyait trouble, et sa femme lui fit remarquer que ses pupilles étaient inégales, la droite étant largement dilatée, tandis que la gauche paraissait au contraire contractée. C'est vers cette même époque qu'il fut pris de rétention soudaine d'urine. Mais cette rétention n'était que passagère, et n'a d'ailleurs persisté que fort peu de temps.

Le malade était à peu près bien, ne présentant plus ni trouble sensitif, ni trouble moteur, lorsqu'il y a sept mois il fit un léger faux pas et perçut un craquement dans le genou droit. La douleur fut si peu prononcée que le malade put continuer sa route et faire encore plusieurs kilomètres. Mais, les jours suivants, le genou se tuméfia, le malade continua à souffrir et se mit à boiter. Néanmoins il ne dut pas interrompre son travail.

En dépit de l'application de plusieurs vésicatoires, le genou augmenta progressivement de volume. De plus, il y a trois mois environ, la jambe commença à se porter en dehors, le membre inférieur s'incurva sur lui-même et décrivit une concavité interne dont le sommet siégeait au niveau de l'interligne articulaire fémoro-tibiale. Cette pseudo-luxation fit des progrès tels que bientôt tout travail devint impossible.

Au moment de l'entrée du malade à l'hôpital, l'articulation malade présentait une tuméfaction considérable. En effet, tandis que le genou gauche mesuré au niveau de la partie moyenne de la rotule mesure 33 centimètres, le genou droit présente, au même niveau, une circonférence de 41 centimètres. Les méplats existant normalement de chaque côté de la rotule sont remplacées par des bosselures si saillantes que la rotule, cachée au fond d'une dépression, est difficile à explorer. La palpation de l'articulation n'est pas douloureuse. Les condyles du fémur et le plateau tibial sont très augmentés de volume, mais non douloureux. Le tibia se trouve subluxé en dehors. Pendant la marche, le condyle interne du fémur fait en dedans une saillie très prononcée, tandis que le plateau tibial se porte en dehors; la concavité interne que forment les deux parties du membre inférieur s'accentue de plus en plus, et il semble à

chaque instant que la flexion en dedans venant à s'exagérer, le malade va s'affaisser. Malgré cette difformité, la marche est facile et ne s'accompagne pas de douleurs, mais la fatigue est rapide; le malade est obligé de s'appuyer sur une canne, et ne peut fournir de courses un peu longues. Les mouvements de flexion et d'extension ont conservé toute leur amplitude et s'accompagnent de légers craquements. Il existe des mouvements anormaux de latéralité très prononcés. L'articulation est distendue par une grande quantité de liquide, et l'on provoque aisément le choc rotulien. Le réflexe rotulien est aboli des deux côtés.

Aucune lésion viscérale ne paraissant contre-indiquer une intervention opératoire, je pratiquai chez ce malade la résection du genou, le 29 octobre 1888, dans le but de rétablir les fonctions du membre. L'opération nous permit de reconnaître la cause de la dislocation de l'articulation et de la courbure à concavité interne formée par le membre inférieur. Le condyle interne du fémur avait, en effet, disparu en presque totalité, et était remplacé par une cavité; de là l'affaissement du genou, à son côté interne, et le déjettement du tibia en dehors. La synoviale, énormément épaissie, avait même subi par places la dégénérescence calcaire, à tel point que je dus la sectionner avec la pince de Liston pour mettre à découvert le plateau tibial. La résection porta sur le fémur immédiatement au-dessus des condyles, et ne supprima du tibia qu'une mince épaisseur, un demi-centimètre environ. La dilatation de tous les vaisseaux de l'articulation était telle qu'après l'ablation de la bande d'Esmarch, le malade perdit une très notable quantité de sang. Plusieurs artères durent être liées; un tamponnement provisoire nous rendit maîtres de l'hémor-

rhagie. Les extrémités osseuses furent alors réunies au moyen de deux gros fils de catgut, et la plaie fut suturée au crin de Florence, après avoir été drainée au moyen d'un tube transversal dont les extrémités sortaient au côté interne et externe de l'incision. Un pansement à la gaze iodoformée et l'application d'une attelle plâtrée postérieure terminèrent l'opération.

Malgré les précautions antiseptiques dont nous nous étions entourés pendant l'opération, nous vîmes pendant les jours suivants survenir une élévation de la température et un peu de suppuration. De la rougeur au niveau de la plaie nous obligea à substituer au pansement à l'iodoforme un pansement à la pommade borique. Néanmoins les choses marchèrent d'une façon satisfaisante.

Quand je vins prendre la direction de la clinique chirurgicale à l'Hôtel-Dieu vers la fin de novembre 1888, le malade m'y suivit. La cicatrisation n'était pas encore complète; il y avait aussi quelques légers mouvements au niveau du foyer de la résection. Le 4 janvier, je fis l'application d'un appareil silicaté qui fut laissé en place jusqu'au 1er mars. A ce moment, la guérison n'était pas achevée; on pouvait constater encore de très légers mouvements de la jambe sur la cuisse, et au côté interne du genou, un petit trajet fistuleux. Néanmoins les choses étaient dans un état assez satisfaisant, et nous pouvions espérer un résultat favorable, lorsque tout d'un coup la température s'éleva d'une manière inquiétante; le malade présenta pendant plusieurs jours 39° et même 40°, sans que nous pussions trouver, ni dans l'état de la plaie, ni dans l'examen des viscères, la cause de cette élévation thermique. Enfin, le 10 mars, nous découvrîmes l'existence d'un très petit abcès au côté interne du genou. Incisé, cet abcès donna issue à une quantité

insignifiante de pus; mais la température resta assez élevée, et le lendemain soir, 11 mars, le malade mourut subitement, peu d'instants après avoir pris un potage et avoir causé à la religieuse du service, à un moment où rien ne pouvait faire présager un pareil dénouement.

L'autopsie permit de constater une congestion veineuse intense de tous les viscères, rate, reins, foie et poumons. Les valvules du cœur étaient saines, mais le myocarde présentait une teinte feuille morte. Il n'y avait rien d'anormal du côté du cerveau. Les méninges spinales présentaient, soit à leur face interne, soit à leur face externe, des adhérences anormales. Le tissu nerveux était très diffluent et s'échappait en grosses gouttelettes par la moindre piqûre faite à la dure mère. Sur les coupes transversales, on ne remarquait plus la forme normale de la substance grise, mais seulement trois petites traînées grisâtres antéro-postérieures. La queue de cheval présentait une congestion des plus prononcées; ses veines étaient énormément dilatées. Du reste, la moelle a été confiée à notre collègue et ami M. Déjerine, qui a bien voulu l'examiner et y a constaté les lésions classiques de l'ataxie locomotrice.

Du côté du foyer de résection, nous avons trouvé les choses dans un état satisfaisant. En dehors du trajet fistuleux qui s'était rouvert quelques jours avant la mort et avait donné naissance à l'abcès que nous avons précédemment signalé, il n'y avait pas trace de suppuration. Les extrémités osseuses étaient solidement reliées entre elles par un tissu fibreux très court et abondant, aussi la mobilité était-elle très limitée. Bien qu'au moment de l'opération les sections osseuses eussent été aussi horizontales que possible, elles avaient pris du côté du fémur une forme légèrement convexe, à laquelle

répondait une concavité peu marquée du côté du tibia, de sorte qu'il existait un emboîtement osseux favorable à la solidité de la pseudarthrose.

Telle est cette observation que je désirais vous communiquer, parce qu'elle est fort instructive et vous présente un cas type d'arthropathie tabétique; mais, comme je vous l'ai déjà dit, le point sur lequel je me propose surtout d'insister, c'est le traitement auquel j'ai eu recours chez ce malade. Prenant en considération ce fait bien connu à l'heure actuelle, à savoir, que les fractures qui se produisent chez les ataxiques comme expression d'un trouble de nutrition, peuvent arriver de la façon la plus heureuse à la consolidation, je pensai qu'il était logique de tenter chez eux, dans les cas d'arthropathies, le rétablissement des fonctions du membre, au prix d'une résection. J'émettais cette opinion en octobre 1887, à propos d'une malade entrée à Necker dans le service du professeur Le Fort, que je remplaçais à ce moment. Mais l'affection portait sur les deux genoux; l'état général laissait beaucoup à désirer, aussi ne mis-je pas, à ce moment, mon projet à exécution. Ayant trouvé l'année suivante dans le cas que je viens de vous raconter un fait qui me paraissait favorable, vu l'âge du malade, le bon état de la santé générale, l'existence d'une arthropathie unique, je me décidai à tenter la résection. Le résultat définitif n'a point été favorable, puisque la mort est survenue quatre mois et demi environ après l'opération. Toutefois il serait injuste de mettre ce résultat fatal sur le compte de la résection, puisqu'au moment où la mort est survenue, il ne restait plus de l'opération qu'un trajet fistuleux insignifiant. Le malade a succombé bien manifestement aux progrès des lésions ataxiques.

Ce n'est pas la première fois que pareille opération est tentée. Cette année même, le Dr Julius Wolff (de Berlin) a publié un travail dans lequel il rappelle des faits semblables (1). Czerny a pratiqué quatre fois des opérations s'adressant à des arthropathies nerveuses (2). Dans un de ces cas relatif à une résection du coude, le résultat a été peu satisfaisant; dans une résection de l'épaule, le résultat était encore fort douteux à la sortie du malade; dans les deux autres faits relatifs à une arthrectomie du pied et à une résection de l'épaule, une amélioration notable a été obtenue.

D'après une communication faite à la Société de chirurgie de Berlin, le 13 février 1888, par Schlange, quatre opérations du même genre ont été faites à la clinique de Bergmann. Deux d'entre elles ont trait à l'articulation tibio-tarsienne, une au genou et une à la hanche. Pour le pied et le genou, il s'agissait d'obtenir l'ankylose en bonne position; pour la hanche, on se proposait de corriger l'attitude vicieuse. Le but que l'on recherchait a été obtenu pour la hanche et pour la première résection du pied. Dans les deux autres résections, on a été moins heureux; il s'agissait là de tabès avancé, et l'on n'a pu obtenir, ni ankylose complète, ni même une simple amélioration.

Wolff lui-même rappelle que, dans une communication antérieure faite par lui à la Société de médecine de Berlin, en décembre 1886, il a rapporté l'histoire d'une résection du genou pour arthropathie tabétique, dans laquelle la guérison a été entravée par des crises gastriques et des spasmes musculaires; une suppuration

(1) *Ueber einen Fall von Arthrectomie des Kniegebenks wegen neuropathischer Gelenksaffection. Berlin, klin. Wochenschrift*, 11 fév. 1889, n° 6.

(2) *Ueber neuropathische Gelenksaffectionen. Archiv für klin. Chir.*, Band XXXIV, S. 267.

prolongée s'est établie, et il a fallu en venir à l'amputation de la cuisse pour éviter l'épuisement du malade. Enfin, ce même auteur, dans le travail que nous avons précédemment cité, rapporte un fait dans lequel l'arthrectomie du genou, pratiquée chez un ataxique de quarante-trois ans, lui a donné un meilleur résultat. La guérison a été obtenue par première intention, et le malade put même marcher et reprendre son travail; mais déjà une première fois une rupture de la cicatrice avec suppuration a nécessité l'emploi d'un curettage; et au moment même où l'auteur publie son observation, vingt mois environ après l'opération, une seconde fistule s'était formée et nécessitait un nouveau grattage.

D'après les faits que je viens de vous citer, vous pouvez voir que les résultats de l'intervention chirurgicale dans les cas d'arthropathie sont loin d'avoir été toujours favorables. Dans plusieurs des opérations de Czerny et de Bergmann, aucune amélioration n'a été obtenue; enfin, dans la première observation de Wolff, la marche a été encore bien plus fâcheuse, puisque l'abondance de la suppuration a été telle qu'il a fallu pratiquer l'amputation de la cuisse pour sauver les jours du malade. Dans le fait qui nous est personnel, il est bien certain que la terminaison funeste ne peut pas être mise directement sur le compte de la résection, car la petite fistule qui persistait au niveau du genou était tout à fait insignifiante. Cependant il est permis de se demander si le traumatisme opératoire n'est pas intervenu pour accélérer la marche de la maladie et hâter le dénouement fatal. D'autre part, il ressort de l'observation que je viens de vous exposer, qu'en dépit des précautions prises par nous, nous n'avons point obtenu une marche aseptique de la plaie. Le malade a présenté de la fièvre et une

légère suppuration qui a conduit à l'établissement d'une fistule persistante, et cela dans un service où nous obtenions tous les jours des guérisons parfaitement aseptiques. Du reste, ce fait de la suppuration est noté dans plusieurs observations appartenant aux auteurs que je viens de vous citer. Nous devons nous souvenir que si beaucoup d'ataxiques arrivent, comme je le faisais remarquer au début, à consolider très heureusement leurs fractures, il en est d'autres, en revanche, chez lesquels des suppurations abondantes sont survenues à l'occasion d'une fracture fermée. Il semble, d'après cela, que les modifications de la nutrition chez les ataxiques les placent dans des conditions défavorables pour lutter contre les microbes de la suppuration.

Vous comprenez dès lors combien est complexe le problème de l'intervention chirurgicale chez de pareils malades. Il est bien certain que, chez un très grand nombre d'entre eux, l'état général est tel que toute tentative opératoire est contre-indiquée. Dans les conditions opposées, c'est-à-dire quand l'examen soigneux des viscères ne révélera aucune contre-indication, on pourra être autorisé à intervenir par les quelques faits heureux que nous vous avons signalés. Les observations ne sont encore ni assez nombreuses, ni assez démonstratives pour nous permettre de poser des conclusions. Il y a là un sujet d'études extrêmement intéressant pour le chirurgien. Tout en laissant à l'avenir le soin de nous apporter la solution d'un problème aussi délicat, la conduite la plus sage à l'heure actuelle, c'est, il nous semble, de nous montrer extrêmement réservé à l'égard de pareilles interventions.

Je ne veux pas terminer ce qui a trait à l'étude des

inflammations chroniques de l'articulation fémoro-tibiale sans attirer votre attention sur une singulière déformation du genou qui n'a pas encore trouvé place dans nos livres classiques. Je vous ai dit que lorsque, au cours d'une arthrite chronique, un déplacement du tibia venait à se produire, ce déplacement se faisait en arrière et en dehors, et s'associait le plus souvent à une rotation de l'os dans le même sens. C'est là, en effet, le déplacement le plus ordinaire dans les luxations pathologiques; mais on rencontre au genou une déformation singulière qui peut, à la première inspection, en imposer pour une luxation, bien qu'en réalité le plateau tibial et les condyles du fémur soient restés dans leurs rapports normaux. Je veux parler d'une flexion qui se produit au niveau du cartilage épiphysaire supérieur du tibia; il en résulte une courbure à concavité antérieure du membre extrêmement prononcée. On pourrait croire que la saillie osseuse considérable, qui existe à la partie antérieure du genou, est due tout entière à l'extrémité inférieure du fémur que le tibia aurait abandonnée, en se portant en arrière. Mais lorsqu'on cherche à se rendre compte des rapports réels des deux os, on constate aisément, en imprimant à l'articulation de petits mouvements alternatifs de flexion et d'extension, que le centre de ces mouvements correspond, non pas au sommet de l'angle existant sur la face antérieure du membre, mais bien à un point un peu supérieur. En d'autres termes, le sommet de l'angle que présente la face antérieure du genou répond, non pas à l'interligne articulaire, mais bien à un point situé plus bas, au niveau de l'extrémité supérieure du tibia. Dans les cas où la déformation existe d'un seul côté, on a encore à sa disposition un autre moyen pour juger de sa véritable nature; ce

moyen, c'est la mensuration. Si, en effet, on mesure la longueur de la cuisse en prenant comme point de repère inférieur, du côté sain, l'interligne articulaire, du côté malade, le sommet de l'angle anormal, on trouve pour le côté déformé une augmentation de longueur qui répond à la portion du plateau tibial existant au-dessus de la courbure de l'os. Nombre de fois déjà j'ai pu constater l'existence de cette courbure à concavité antérieure de l'extrémité supérieure du tibia, chez des malades qui avaient présenté autrefois, ou qui portaient encore des lésions inflammatoires de l'articulation du genou. Dernièrement encore j'attirais votre attention sur une déformation de ce genre existant chez un jeune homme de vingt-quatre ans, qui présentait une ankylose fibreuse du genou droit dans la demi-flexion. Il était facile de s'assurer chez ce malade qu'il n'y avait point de subluxation du genou en arrière, mais que les surfaces articulaires du fémur et du tibia étaient restées dans leurs rapports normaux. Ce qui, du reste, achève de démontrer la véritable nature de la déformation, c'est que, chez ce malade, nous avons bien pu remettre le membre dans la rectitude, en ayant recours au redressement forcé sous le chloroforme aidé de la section des tendons fléchisseurs. Mais, bien que nous eussions replacé le fémur et le tibia dans leurs rapports normaux, nous n'avons pas pu faire disparaître l'angle rentrant existant à la partie antérieure du genou, parce que cette déformation angulaire était inhérente à l'extrémité supérieure du tibia, qui avait échappé à notre intervention opératoire.

Ainsi que je vous le disais à l'instant, cette déformation est liée le plus souvent à une inflammation de l'articulation du genou. Le fait que je viens de vous citer en est

la preuve; mais la chose n'est pas nécessaire. Je puis, par exemple, mettre sous vos yeux les photographies de deux malades que j'ai observés, l'un (fig. 5) en 1887 à l'hôpital Laënnec, le second, en 1888, à Necker. Chez ces deux malades, la difformité existe, bien qu'à un de-

Fig. 5.

gré inégal, des deux côtés. Or, chez tous les deux, une seule des articulations du genou avait été atteinte autrefois d'arthrite. Ainsi, chez le jeune homme dont l'état est représenté dans la figure 5, le genou gauche, celui qui est le plus déformé, avait été atteint pendant l'enfance d'une arthrite ayant laissé à sa suite une ankylose

incomplète, et une atrophie très marquée du membre. Mais le genou droit, qui était toujours resté indemne d'inflammation, offre aussi, bien qu'à un degré moindre, la même difformité. De même aussi chez le malade de la figure 6, celui que j'ai pu observer à Necker, le genou

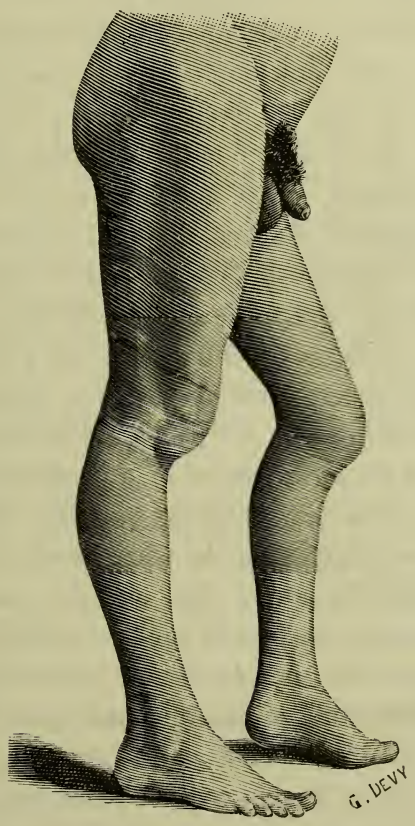

Fig. 6.

droit seul avait été atteint d'arthrite. Et cependant la difformité que nous étudions en ce moment existait des deux côtés, bien qu'à la vérité elle fût beaucoup plus prononcée sur le genou qui avait souffert autrefois de phénomènes inflammatoires. Interrogés par nous sur

l'époque précise à laquelle cette difformité s'était montrée, les malades ne pouvaient répondre d'une manière satisfaisante. Chez tous les deux, la déformation osseuse était survenue peu à peu, sans avoir jamais causé au malade ni gêne marquée, ni grande douleur. Un fait qui prouve bien que la difformité en question n'est pas nécessairement liée à l'existence de phénomènes inflammatoires, c'est celui d'un jeune garçon de seize ans, qu'il m'a été donné d'observer dans le cours de cette année. Grand, fort et vigoureux, ce jeune homme présente, à un degré très prononcé, sur le genou droit la flexion dans l'épiphyse supérieure du tibia, donnant naissance à l'apparence d'une luxation de l'os en arrière. Or, à aucun moment de sa vie, il n'a fait de maladie grave ; jamais il n'a eu de maladie inflammatoire du genou; il n'a jamais souffert de cette articulation. Ses assertions sont confirmées par le dire de ses parents. Chez lui, le genou du côté opposé est parfaitement bien conformé. Les faits que je viens de vous citer prouvent qu'à côté de la flexion dans l'épiphyse supérieure du tibia liée aux arthropathies chroniques du genou déjà signalée par Sonnenburg (1) au cours d'un travail sur les luxations pathologiques du genou, il y a lieu de décrire une seconde variété de la même difformité, imputable à une maladie du cartilage épiphysaire lui-même, à une sorte de rachitisme local, sur la nature duquel nous n'avons encore aucune donnée. C'est donc un sujet qui appelle de nouvelles recherches anatomo-pathologiques et cliniques. Il est bien possible que, dans la difformité que nous envisageons en ce moment, il faille faire également une part à l'hypertrophie des condyles du fémur qui contribuerait à

(1) E. Sonnenburg, *Die Spontanen Luxationen des Kniegelenkes*, *Deutsche Zeitschrift für chir*, 6te Band, 1876, pag. 489.

exagérer la saillie osseuse du genou, et ainsi rendrait plus sensible l'angle rentrant existant à la partie antérieure du membre. Quoi qu'il en soit, chez les sujets que j'ai pu observer, et en particulier chez le jeune homme dont je viens de vous parler en dernier lieu, la déformation du genou s'accompagnait de mouvements de latéralité anormaux très prononcés de l'articulation. Il existait en outre une hyperextension de la jointure, par laquelle la partie inférieure de la jambe et le pied étaient projetés en avant dans une étendue anormale ; de là une courbure à concavité antérieure du membre dans sa totalité. Cette même particularité se retrouvait chez une femme que j'ai observée il y a deux ans à l'hôpital Laënnec. Chez elle, cette hyperextension de l'articulation était liée à un certain degré de déviation de la jambe en dehors. Il y avait, en un mot, du genu valgum. Du reste, cette jeune femme avait souffert autrefois d'une arthrite du genou.

TREIZIÈME LEÇON

DES ARTHRITES SYPHILITIQUES

Deux faits d'arthrite syphilitique du genou. — Historique de la question. — Arthrites secondaires et tertiaires. — Caractères anatomo-pathologiques de ces dernières : Infiltration gommeuse de la synoviale, altérations du périoste et des os. — Caractères cliniques basés sur quatorze observations personnelles. Localisation exacte des douleurs et de la tuméfaction en un ou plusieurs points d'une jointure. — Contraste entre les lésions anatomiques souvent très marquées et le peu de troubles fonctionnels.

Dans les leçons que je vous ai faites précédemment, je vous ai dit qu'on appelait autrefois du nom générique de *tumeurs blanches* toutes les arthrites chroniques, englobant ainsi dans une même description les inflammations de natures les plus diverses. Je vous ai signalé ensuite une erreur analogue dans laquelle certains esprits semblent tomber à l'heure actuelle, et qui consiste à considérer comme de nature tuberculeuse toutes les arthrites chroniques. Je n'ai pas eu de peine à vous montrer que si, le plus souvent, les arthrites chroniques sont en effet de nature tuberculeuse, il y a cependant une assez large place à faire dans ce groupe à des inflammations de nature différente. C'est ainsi qu'en ce qui concerne la coxalgie, nous avons vu qu'à côté de la coxalgie tuberculeuse, il existait une coxalgie rhumatismale. Il est également des arthrites chroniques d'origine traumatique; il en est qui sont dues à la propagation d'un foyer inflamma-

toire voisin, par exemple, un foyer d'ostéite juxta-épiphysaire. Enfin, il est des arthrites syphilitiques; c'est ce dernier groupe que je vais m'efforcer d'établir devant vous, en m'aidant pour cela des observations de deux malades qui sont actuellement dans nos salles.

Le problème qui s'impose en clinique, c'est de rechercher, en présence de chaque arthrite chronique, quelle en est la véritable nature, pour arriver à faire le départ de ce qui appartient réellement à la tuberculose, et de ce qui doit en être séparé. De là dépendront à la fois le pronostic et les indications thérapeutiques.

La première de nos deux malades est une femme de trente-trois ans, couchée au n° 17 de la salle Notre-Dame. Elle est entrée à l'Hôtel-Dieu le 8 mars 1889, pour une affection chronique du genou gauche, qui a débuté, il y a quatre ans, par l'apparition d'une petite tumeur située au côté externe de l'articulation, et mobile avec elle. Cette tumeur ne l'incommoda pas tout d'abord; elle put continuer à marcher et à travailler; puis, la gêne devint de plus en plus grande, sans cependant être assez intense pour qu'elle fût obligée de recourir aux conseils d'un médecin.

Ce n'est qu'au mois de décembre dernier qu'elle consulta l'un de nos confrères, qui prescrivit des vésicatoires et l'application de pointes de feu. Cette médication ne fut suivie d'aucun résultat. Continuant à souffrir, la malade se rendit à l'hôpital Saint-Antoine, où on lui ordonna des pointes de feu, de la teinture d'iode sur le genou, et des bains sulfureux. Pendant le mois de janvier, la tumeur augmentant toujours de volume, elle alla à Saint-Louis, où l'on recommença tout d'abord les applications de pointes de feu; on mit ensuite sur la petite tumeur un emplâtre de Vigo. Mais nous ne pouvons juger de l'ac-

tion de ce dernier médicament, la malade s'en étant débarrassée dès le lendemain de son application.

Le 8 mars, elle entre à l'Hôtel-Dieu. Il existe un gonflement considérable du genou gauche, dû à la présence d'un épanchement intra-synovial. Le cul-de-sac sous-tricipital remonte à quatre travers de doigt au-dessus de la rotule. Il n'y a pas de tension marquée, mais bien la consistance molle d'une poche modérément remplie; aussi est-il possible d'explorer facilement les extrémités épiphysaires qui ont conservé leur volume normal.

A la partie supéro-externe du genou, en contact avec le bord correspondant de la rotule, on trouve la tumeur indiquée par la malade. Du volume d'une noix, elle est oblongue dans le sens de l'axe vertical du membre, mobile dans tous les sens, sans cependant présenter une mobilité égale, à beaucoup près, à celle des corps étrangers articulaires. Plus haut et en dedans de cette tumeur, on sent un bourrelet induré, répondant au point de réflexion de la synoviale sur l'extrémité inférieure du fémur. Les douleurs sont modérées et limitées aux seules parties indurées; le membre ne présente pas d'attitude fixe; l'articulation a conservé la presque intégrité de ses mouvements, donnant naissance seulement à quelques frottements.

En présence de cet ensemble de symptômes, je portai immédiatement le diagnostic d'arthrite syphilitique. Je me fondai pour cela sur la présence de cette petite tumeur et de cette induration de la synoviale, de siège si précis, si nettement localisé, sur l'existence de douleurs dans les mêmes points, le tout contrastant avec la conservation presque complète des fonctions du membre, avec la marche lente et insidieuse de l'affection. Ces caractères sont bien là, en effet, ceux de l'arthrite syphili-

tique. Cependant la malade se refusait à avouer tout antécédent spécifique, quelque précaution que nous missions à l'interroger. Nous n'avions aucun compte à tenir de ses dénégations en présence de cicatrices caractéristiques à la région dorso-lombaire. Aujourd'hui, d'ailleurs, l'amélioration très notable et rapidement obtenue par l'usage du traitement mixte (emplâtre de Vigo et sirop de Gibert) viendrait au besoin lever tous les doutes.

Notre seconde observation se rapporte également à une femme. Agée de vingt-sept ans à l'heure actuelle, elle nous raconte que son affection a débuté, il y a cinq ans environ, par des douleurs et de la tuméfaction du genou droit. Au bout de quatre ou cinq mois, sont apparues, à la partie inférieure du creux poplité, deux tumeurs du volume d'un petit œuf de pigeon. Ces tumeurs ont persisté pendant trois à quatre mois sans changer de caractères ; puis, elles sont devenues le siège de rougeurs et se sont ouvertes en donnant issue à un liquide sanieux, sanguinolent. Vous reconnaissez là le contenu habituel des gommes syphilitiques. La plaie ainsi formée n'a pas mis moins de deux mois à se cicatriser ; aujourd'hui même, on en voit encore la trace, sous la forme d'une cicatrice brunâtre, pigmentée, dans le creux poplité.

Il y a quatre ans, le genou gauche s'est pris à son tour. En même temps que ce genou augmentait de volume, la région des malléoles du même côté devenait le siège de douleurs et de tuméfaction. La malade n'a suivi, du reste, aucun traitement ; elle a eu seulement de temps en temps recours au repos, qui lui procurait du soulagement. Le genou gauche, au moment où la malade est entrée à l'Hôtel-Dieu, présentait, de chaque côté du ligament rotulien, un empâtement manifeste, dû à l'œdème

du tissu adipeux en ce point. C'est là, du reste, une circonstance que l'on rencontre dans un bon nombre d'arthrites chroniques, et sur laquelle Gubler a depuis longtemps déjà appelé l'attention. Il existe, en outre, une certaine quantité de liquide dans l'articulation, ainsi qu'en témoigne la présence du choc rotulien.

La palpation permet de reconnaître l'existence, au côté externe de la rotule, d'un bourrelet constitué par un épaississement manifeste de la synoviale. Ce bourrelet roule sous le doigt et se déplace dans le sens de l'axe principal du membre. En outre, le cul-de-sac sous-tricipital est parsemé d'un semis granuleux, qui donne, sous la pression du doigt, la sensation de crépitation. J'ajoute que l'arête séparant la face inférieure du condyle externe de la face externe du même condyle est augmentée de volume et douloureuse à la pression. Dans le creux poplité, l'on trouve une tumeur kystique ne paraissant pas communiquer avec l'articulation; du moins ne diminue-t-elle pas de grosseur quand on la comprime.

L'extrémité inférieure de la jambe du même côté est augmentée de volume; les gouttières rétro-malléolaires ont disparu sous l'influence du gonflement; le tibia lui-même est le siège d'hyperostose et de douleurs à la pression.

Cette malade, comme la précédente, nie tout antécédent syphilitique. Cependant, en l'interrogeant, on apprend qu'elle souffre de céphalée et de douleurs ostéocopes dans le membre inférieur gauche. Outre les cicatrices de gourmes dont nous avons noté la présence dans le creux poplité du côté droit, la malade porte en outre une plaque de psoriasis syphilitique à la pointe de l'olécrâne du côté gauche. Elle raconte que

c'est là la trace d'une morsure de chien dont elle a été atteinte il y a plusieurs années déjà, et nous pouvons parfaitement admettre cette explication ; il n'est pas rare en effet, de voir, chez un syphilitique, un traumatisme vulgaire devenir le point de départ d'une lésion qui révèle la diathèse dont le malade est porteur.

En résumé, cette malade, comme la première, présente du gonflement et des douleurs dans le genou ; chez toutes deux, l'articulation est le siège d'un épanchement de liquide ; chez toutes deux, l'on constate des tuméfactions localisées, soit de la synoviale, soit des extrémités osseuses. J'ajoute que, chez toutes deux, le traitement spécifique, en amenant une prompte amélioration, est venu vérifier l'exactitude du diagnostic qui avait été porté. Vous avez donc une occasion extrêmement favorable de vous rendre compte des lésions qui caractérisent l'arthrite syphilitique, de suivre sa marche et d'étudier son histoire.

L'influence de la syphilis sur les articulations, vaguement signalée par les anciens chirurgiens et syphiliographes (Fracastor, A. Paré, Swediaur), niée par d'autres, comme J. Hunter, n'est prouvée définitivement que depuis un assez petit nombre d'années. Son histoire est donc relativement récente. Étudiée en 1853 par le professeur Richet (1), qui lui donne le nom de *tumeur blanche syphilitique*, elle a été depuis lors l'objet de nombreux travaux. Follin (2), dans sa description de la syphilis, étudie les tumeurs blanches syphilitiques ; il en rapporte même une observation personnelle. En 1863, M. Lancereaux en décrivait devant la Société de chirurgie les lésions anatomo-pathologiques, caractérisées par

(1) *Mémoires de l'Académie de médecine*, 1853, t. XVII.
(2) Follin, *Pathologie externe*, t. I, p. 713.

une infiltration gommeuse dans le tissu séreux sous-synovial. M. Fournier s'est occupé à son tour de la question, et il a inspiré à ses élèves plusieurs thèses. Citons encore les travaux de Voisin (1875)(1) et de Bouilly(2), les thèses de Méricamp (3) et de Defontaine (4), et, enfin, les travaux de Gangolphe (5). A l'étranger, ont paru les mémoires de Virchow (6), de Schüller (7) et de Landerer (8), pour l'Allemagne ; celui de Clutton (9) pour l'Angleterre.

Malgré ce grand nombre de travaux, il reste encore beaucoup d'inconnues dans cette question, tant au point de vue anatomo-pathologique qu'au point de vue clinique, et la connaissance de cette affection n'a pas été suffisamment vulgarisée dans la pratique courante. Je n'en veux pour preuve que l'histoire de nos deux malades actuelles qui, souffrantes depuis plusieurs années, n'ont pas encore été soumises à un traitement rationnel.

Quoi qu'il en soit, par analogie avec ce qui existe pour les autres manifestations syphilitiques, on a voulu décrire des arthrites dans chacune des trois périodes qui caractérisent cette maladie infectieuse. Pour ma part, cette classification me semble un peu forcée. Dans la première période, il n'y a, à vrai dire, que des *arthralgies*, c'est-à-dire des douleurs plus ou moins vagues du côté des articulations ; c'est une véritable exagération que de parler d'arthrites à cette période. Dans la période

(1) Thèse de doctorat, Paris, 1875.
(2) Bouilly, *Thèse d'agrégation*, 1878.
(3) Méricamp, *Thèse de doct.*, Paris 1882.
(4) Defontaine, *Thèse de doct.*, Paris 1883.
(5) Gangolphe, 1er Congrès français de Chirurgie, 1885, p. 381.
(6) Virchow, *Berliner Klin. Wochensch.*, XXI, p. 534 et 549.
(7) Schüller, *Berlin. Klin. Wochensch.*, 8 août 1881, n° 32.
(8) Landerer, *Archiv für Klin. Chir*, Band XXX, p. 217.
(9) Clutton, *The Lancet*, 27 février 1887.

secondaire, les formes sont multiples, et M. Fournier en distingue trois variétés ; l'arthralgie ; l'arthrite subaiguë, affection polyarticulaire avec fièvre et malaise général, qui revêt les allures d'un véritable rhumatisme syphilitique; et, enfin, l'hydarthrose pure et simple. Les formes aiguës sont admises également par Schüller et par Landerer ; mais ces formes, existant simultanément ou à très peu de distance des accidents primitifs et secondaires, sont généralement faciles à rattacher à leur véritable cause, et présentent dès lors beaucoup plus d'intérêt pour le syphiliographe que pour le chirurgien.

Il n'en est pas de même des arthrites tertiaires ; survenant longtemps après l'éclosion de la diathèse, qui est quelquefois niée par les malades ou qui même a été tout à fait oubliée par eux, elles sont beaucoup plus difficiles à rapporter à leur véritable origine. Elles peuvent toutefois s'affirmer, et par l'influence merveilleusement curatrice du traitement spécifique, et aussi par leurs caractères spéciaux.

Au point de vue anatomo-pathologique, ces caractères sont variables ; tantôt ce sont des infiltrations gommeuses du tissu sous-synovial, comme dans le cas de M. Lancereaux; tantôt encore, et plus souvent, ce sont des lésions osseuses. Le siège de prédilection des dépôts gommeux est au point de réflexion de la synoviale sur le fémur. Cette forme répond à la synovite syphilitique de M. Richet; toutefois le terme *synovite* est discutable en ce sens que l'irritation, d'abord extérieure à la séreuse, ne retentit que secondairement sur elle. Quant aux lésions osseuses, elles siègent, soit dans le périoste et à la surface de l'os, soit dans l'épaisseur même des diaphyses ou des épiphyses. La thèse de M. Méricamp renferme un très bel exemple de ces dernières lésions.

M. Gangolphe a également présenté, en 1885, à la Société anatomique, une série de pièces très démonstratives à cet égard.

C'est seulement à la longue et dans des cas exceptionnels, que les lésions osseuses gagnent de proche en proche les surfaces articulaires elles-mêmes. Il y a là une marche analogue à celle de l'ostéosarcome, qui, débutant dans les extrémités osseuses, n'envahit qu'au bout d'un temps fort long la jointure voisine. Toutefois, les lésions des cartilages articulaires, dans les arthrites syphilitiques, ont été étudiées d'une manière spéciale par Virchow. MM. Duménil (de Rouen), Méricamp et Gangolphe ont signalé des altérations articulaires comparables à celles de l'arthrite sèche.

Au point de vue clinique, l'arthrite syphilitique se caractérise par l'existence d'un ou plusieurs points douloureux à la périphérie de l'articulation, soit au niveau de la synoviale, soit sur les extrémités osseuses. En même temps on constate une tumeur limitée; c'est, ou bien une périostose, une hyperostose, et, dans ce cas, la tumeur fait corps avec l'os; ou bien une gomme sous-synoviale, mobile, comme dans les deux faits qui nous occupent aujourd'hui. Il existe du liquide en quantité plus ou moins considérable dans la jointure.

Les troubles fonctionnels sont beaucoup moindres que dans les autres variétés d'arthrites chroniques. Il n'y a pas d'attitude fixe du membre, pas de contracture musculaire; souvent l'amplitude des mouvements est à peu près normale; les douleurs spontanées ou provoquées par la pression directe et la pression à distance sont peu vives et limitées aux tuméfactions articulaires.

Si l'on prend en considération le début par les parties extérieures à la jointure et le peu d'intensité des trou-

bles fonctionnels, on est porté à donner à l'affection le nom d'arthropathie plutôt que celui d'arthrite syphilitique. Ce n'est pas là, en effet, une véritable arthrite, puisque les éléments constituant essentiellement l'articulation, synoviale, cartilages, ligaments, ne sont pas pris primitivement; mais ressentent seulement d'une manière plus ou moins directe le contre-coup d'une inflammation voisine, développée dans les os ou dans le tissu cellulaire sous-synovial. Du reste, il ne s'agit pas là d'une affection caractérisée par une lésion unique, toujours identique à elle-même, mais bien d'altérations anatomiques multiples, et qui peuvent varier suivant les cas.

Je ne possède, pour ma part, aucun exemple de la forme dite arthrite sèche avec destruction des cartilages; je n'ai du reste à vous présenter aucun résultat d'autopsie. Mais j'ai assez souvent observé en clinique les arthropathies syphilitiques; et ce sont les faits que j'ai eus sous les yeux qui me permettent d'esquisser le tableau de cette affection.

Je possède dans mes notes, en y comprenant les deux faits actuels, quatorze observations d'arthropathies syphilitiques, dont deux ont été publiées déjà dans la thèse de M. Méricamp. Tous ces faits se rapportent à l'articulation du genou qui, du reste, est le plus souvent envahie par les différentes variétés de l'arthrite syphilitique. Sur sept observations, Landerer en compte six dans lesquelles le genou était envahi.

Et ce n'est pas seulement dans la syphilis acquise, mais aussi dans la syphilis héréditaire, que se rencontrent les manifestations du côté des articulations. Clutton, qui s'occupe de ce point particulier, a réuni onze observations à l'appui ; il note que le maximum de fréquence des lésions se voit de huit à quinze ans. Knaak

(de Brême) (1) rapporte le cas d'un petit enfant de quatorze jours, qui présentait une tuméfaction assez considérable de l'articulation du coude droit, ressemblant, dit-il, à une tumeur blanche. Les jours suivants, les mêmes phénomènes se montrèrent au coude gauche. L'enfant ne portait aucun autre symptôme d'infection ; mais le père et la mère étaient notoirement syphilitiques. Sous l'influence du traitement, les lésions articulaires ne tardèrent pas à disparaître.

On peut, du reste, voir les lésions articulaires associées chez un même malade avec les lésions osseuses ; ce qui n'est pas fait pour nous surprendre, puisque ces lésions sont de même nature. Déjà je vous ai cité, à propos de la syphilis osseuse héréditaire, un jeune homme observé par moi à l'hôpital Necker, et qui, en même temps qu'une déformation caractéristique du tibia, présentait de l'épanchement et des douleurs dans les deux genoux. Une autre de nos malades avait, en même temps qu'une hyperostose du tibia, un épanchement dans le genou gauche. Enfin la dernière de ces deux femmes dont je vous ai rapporté aujourd'hui même l'histoire, est un exemple de cette coïncidence entre les lésions osseuses et articulaires. Vous vous rappelez, en effet, qu'elle porte en même temps qu'une arthropathie syphilitique du genou gauche, une périostose de l'extrémité inférieure du tibia du même côté.

Dans tous les faits qui me sont personnels, le diagnostic a été fait d'après les mêmes considérations que nous avons utilisées chez nos malades actuelles, savoir, l'existence d'un ou plusieurs points douloureux et d'une tumeur localisée surajoutés à l'hydarthrose.

(1) Knaak (de Brême), *Gelenkaffection bei Lues hereditaria. Berlin. Klin. Wochensch.*, 14 avril 1879

Il m'est impossible, vous le comprenez, de rapporter ici toutes ces observations. Je donnerai seulement comme type celle d'un homme que j'ai soigné l'année dernière à l'hôpital Broussais, parce qu'elle est des plus concluantes. Cet homme, âgé de cinquante-huit ans, employé de magasin, était entré à l'hôpital le 12 août 1888. Blond, pâle, très amaigri, avec son genou gauche tuméfié, globuleux, il présentait, à première vue, toutes les apparences d'un tuberculeux atteint d'une arthrite fongueuse de l'articulation du genou ; et c'est probablement comme tel qu'il fut dirigé sur le service des chroniques, à l'hôpital Broussais. Cependant l'examen soigneux que nous fîmes de ce malade nous fit bien vite abandonner notre première impression. Nous apprîmes en effet que le mal avait débuté sans cause apparente, le 5 juillet précédent. Les douleurs du genou augmentant peu à peu d'intensité avaient obligé le malade à prendre le lit. Plusieurs vésicatoires avaient été appliqués sans résultat.

Au moment où nous l'examinions, le membre était dans la demi-flexion, le genou très tuméfié, le cul-de-sac sous-tricipital fortement distendu. En ce point, la synoviale considérablement épaissie, indurée, présentait une consistance cartilagineuse. Outre cette première tuméfaction siégeant au niveau du cul-de-sac sous-tricipital, on percevait une augmentation de volume manifeste du condyle interne, au niveau duquel la pression était douloureuse. Enfin, il y avait encore de l'empâtement au-dessous et en dedans de la rotule, au niveau de la tubérosité interne du tibia. En présence de ces symptômes, et malgré l'absence de commémoratifs qui vinssent corroborer notre diagnostic, j'admis la nature syphilitique de la lésion. Et, de fait, sous l'influence du traite-

ment spécifique, les trois indurations que j'ai signalées dans l'épaisseur de la synoviale elle-même et au niveau des tubérosités fémorale et tibiale, n'ont pas tardé à disparaître; le liquide s'est résorbé. Plus tard, l'électricité et le massage ont rendu aux muscles leur énergie et rétabli l'intégrité des mouvements. Enfin, le 12 novembre, le malade a pu quitter l'hôpital, guéri comme par enchantement de sa pseudo-tumeur blanche syphilitique.

En résumé donc, au point de vue du diagnostic, la localisation exacte des douleurs et de la tuméfaction en un ou plusieurs points d'une jointure, a une importance capitale. Une autre circonstance, qui présente également un grand intérêt, c'est le contraste existant entre les lésions anatomiques, souvent très marquées, et le peu de troubles fonctionnels. Ce malade dont le genou offre une tuméfaction énorme, meut encore sa jointure avec une grande facilité. Dans les autres variétés d'arthrites chroniques, et dans les arthrites tuberculeuses en particulier, on n'observe que bien rarement une pareille intégrité des mouvements.

Le pronostic est généralement favorable; il n'acquiert de gravité que dans les syphilis malignes, qui conduisent souvent les malades à la mort à la suite de manifestations graves du côté des viscères et des divers appareils. C'est dans ces cas que les lésions osseuses pénètrent jusque dans l'intérieur des articulations, et produisent ces destructions étendues dont de beaux exemples ont été présentés à la Société anatomique par M. Gangolphe.

Dans les cas ordinaires, le traitement spécifique amène, à lui seul, la guérison. Ici, en effet, les préceptes de Bonnet relatifs à l'immobilisation n'ont pas toute l'importance qu'ils présentent d'ordinaire. Le redresse-

ment n'est point indiqué, l'immobilisation même n'est pas nécessaire. Tout au plus peut-on recourir à la compression pour faciliter la résorption de l'hydarthrose ; mais, je le répète, le traitement spécifique suffit à lui seul à procurer la guérison.

Plus tard, s'il reste de l'atrophie musculaire et des raideurs, le massage, les bains sulfureux, l'électrisation, seront utilement employés pour les combattre et rétablir l'intégrité des fonctions du membre.

QUATORZIÈME LEÇON

DU MAL DE POTT

Histoire de deux malades atteints de mal de Pott. — Diagnostic de cette affection avec l'hystérie. — De la trépanation des lames vertébrales dans les différentes lésions chirurgicales du rachis, dans le mal de Pott, en particulier. — Valeur de l'opération liée au rôle qu'on fait jouer à la compression mécanique, rôle secondaire comparativement à celui de la pachyméningite. — Trépanation applicable dans certains cas d'abcès par congestion.

Nous avons actuellement dans notre service deux malades atteints de mal vertébral de Pott, dont l'étude comparée peut donner naissance à d'utiles enseignements. Le premier est un jeune homme de seize ans, couché au n° 2 de la salle Saint-Landry. Au mois de mars dernier, il a fait un violent effort pour soulever un sac de farine très pesant. Immédiatement il a ressenti une douleur vive dans les reins ; mais il a pu cependant continuer à marcher. Quinze jours après l'accident, s'est montrée la déformation de la colonne vertébrale dont il est aujourd'hui porteur. Mais il est à noter que déjà, deux ans auparavant, ce jeune homme avait eu des douleurs de reins qui l'avaient obligé à garder le lit pendant deux mois.

Actuellement nous constatons l'existence d'une courbure à convexité postérieure, courbure à grand rayon, occupant toute la région lombaire de la colonne vertébrale. La percussion, à ce niveau, est douloureuse. Il y a aussi des douleurs irradiées, principalement du côté droit, sur le trajet des nerfs lombaires. Il n'existe rien

d'anormal du côté des membres inférieurs ; rien du côté des organes urinaires, ni du rectum. La palpation profonde de l'abdomen fait constater l'existence d'une tumeur fluctuante dans la fosse iliaque, du côté gauche.

Le diagnostic est évident ; la déformation de la colonne vertébrale, rapprochée des douleurs lombaires et de l'abcès de la fosse iliaque, montre que nous avons affaire à un mal de Pott. Mais quelle en est la nature? Si l'on s'en rapportait exclusivement au récit qui nous est fait par le malade, on pourait être tenté de rattacher sa maladie à l'effort violent qu'il a fait, effort suivi presque immédiatement d'une vive douleur. Dans cette hypothèse, les partisans de l'origine traumatique du mal de Pott, comme le professeur Sayre, de New-York, pourraient triompher. Mais avant d'admettre une semblable interprétation, il faut examiner minutieusement toutes les circonstances du fait. Car, d'une part, la nature tuberculeuse du mal de Pott est aujourd'hui bien démontrée ; et, d'autre part, le défaut d'examen suffisant peut conduire aux interprétations les plus erronées. Laissez-moi vous raconter, à cet égard, une erreur de diagnostic dont je me suis rendu moi-même coupable. Le fait, d'ailleurs, mérite d'être signalé, car il comporte un précieux enseignement. Il y a deux ans, je trouvai, dans le service de clinique chirurgicale de l'hôpital Necker, où j'avais l'honneur de remplacer le professeur Le Fort, deux malades atteints d'affections douloureuses de la colonne vertébrale. L'un d'eux était un charretier, homme de vingt-six ans, présentant tous les signes classiques du mal de Pott, gibbosité à la partie inférieure de la région dorsale, abcès par congestion dans la fosse iliaque droite, douleurs irradiées aux membres inférieurs. L'autre était un maçon, garçon de vingt ans, qui, trois mois avant son

entrée à l'hôpital, avait fait une chute d'une hauteur de 3 mètres environ. Il n'avait point eu de fracture de la colonne vertébrale, car, après avoir gardé le lit pendant un mois, il avait pu reprendre son travail. Mais des douleurs vives et persistantes au niveau des deux dernières dorsales et des deux premières lombaires l'avaient obligé à interrompre de nouveau ses occupations, et ne voyant pas d'amélioration dans son état, il s'était décidé à entrer à Necker. Il n'existait aucune déformation appréciable du côté du rachis ; mais la pression y réveillait une vive sensibilité ; le malade accusait en outre des douleurs irradiées dans les membres inférieurs. Enfin, dans les mouvements d'incurvation du tronc en avant, toute la région douloureuse de la colonne vertébrale présentait une immobilité anormale. Comme aujourd'hui, nous rapprochions l'un de l'autre les deux malades soumis à notre observation, et nous faisions remarquer à nos élèves que, tandis que le premier malade, avec sa gibbosité, son abcès par congestion et ses douleurs, était un type classique du mal vertébral de Pott de nature tuberculeuse ; le second, au contraire, dont la santé générale était florissante, qui ne présentait aucun signe douteux du côté du poumon, aucune menace de suppuration, pourrait, si le diagnostic de mal vertébral venait à se confirmer chez lui, passer pour un exemple de l'origine traumatique de cette affection. Mais il fallut bientôt revenir sur cette première interprétation. En effet, nous ne vîmes se développer chez ce jeune homme, ni déformation vertébrale, ni abcès ; mais nous constatâmes chez lui une perte de la sensibilité du membre inférieur droit avec conservation de la motilité. Une pareille dissociation des phénomènes paralytiques n'est point habituelle dans le mal vertébral ; mais ce qui vint bientôt achever de nous

éclairer, c'est que cette perte de la sensibilité s'étendit peu à peu à toute la moitié droite du corps, circonstance inexplicable dans l'hypothèse d'un mal de Pott de la partie inférieure de la région dorsale. Enfin des accidents convulsifs nous démontrèrent, à n'en pas douter, que nous étions là en présence d'accidents hystériformes éclos sous l'influence du traumatisme. Ce diagnostic d'hystéro-traumatisme fut vérifié par le professeur Charcot, qui voulut bien examiner notre malade et qui en fit même l'objet d'une intéressante leçon clinique. De notre côté, nous avons présenté ce jeune homme à la Société de chirurgie, dans la séance du 7 mars 1888.

Pour en revenir à notre malade actuel, il est chez lui bien des circonstances qui s'opposent à ce que nous considérions le mal de Pott dont il est atteint comme d'origine purement traumatique. Sans doute il semble y avoir eu chez lui coïncidence entre l'effort qu'il a fait et l'apparition des douleurs et de la difformité rachidienne. Mais n'oubliez pas que, déjà, deux ans auparavant, ce jeune homme avait eu, du côté de la région lombaire, des douleurs qui l'avaient retenu au lit pendant deux mois. Il est donc infiniment probable, pour ne pas dire certain, que déjà à cette époque les lésions rachidiennes dont il est aujourd'hui porteur avaient pris naissance. L'effort qu'il a fait n'a eu d'autre influence que d'imprimer un coup de fouet à une lésion préexistante. Sans doute on ne trouve chez lui aucun antécédent héréditaire; ses parents sont en bonne santé. L'examen de la poitrine ne décèle l'existence d'aucun signe de tuberculose pulmonaire ; mais ce jeune homme a toussé l'hiver dernier ; pendant longtemps il a présenté une ulcération persistante à la région cervicale du côté gauche ; aujourd'hui encore il porte, à la joue droite, une plaque sail-

lante qui offre tous les caractères du lupus érythémateux. Enfin, son affection vertébrale a déterminé de la suppuration, comme nous le prouve l'existence d'un abcès dans la fosse iliaque gauche. En résumé donc, tout vient démontrer que nous sommes en présence d'un mal de Pott tuberculeux; et ce n'est pas encore l'histoire de ce malade qui peut confirmer le dire des chirurgiens qui pensent, avec Sayre, que le mal de Pott est dû à un traumatisme et non à une maladie constitutionnelle. Faisons, du reste, observer que, dans les cas même où le mal vertébral succède manifestement à un traumatisme, par exemple à une fracture du rachis, ce n'est pas là une raison suffisante pour déclarer que ce mal de Pott est bien véritablement d'origine traumatique. Le traumatisme en effet n'a pas eu d'autre influence que d'appeler sur un point particulier de la colonne vertébrale la localisation de la diathèse tuberculeuse.

Le second malade dont je désire vous entretenir est un homme de 36 ans, couché au n° 16 de la salle Saint-Landry. Il y a cinq ans, en 1884, il a souffert de douleurs en ceinture, calmées par le salicylate de soude. L'année suivante, nouvelles douleurs et crampes dans les reins; le salicylate de soude amène encore une fois du soulagement. A partir de ce moment, les douleurs reviennent chaque année, et retiennent pendant quelque temps le malade au lit. C'est depuis trois ans qu'est apparue la déformation de la colonne vertébrale; enfin, depuis un an, cette déformation a beaucoup progressé. A diverses reprises, des pointes de feu en grand nombre ont été appliquées sur les parties latérales du rachis; jamais le malade n'a porté d'appareil. Depuis trois mois et demi, un nouveau symptôme est survenu; c'est une faiblesse croissante des membres inférieurs précédée par

des douleurs dans les genoux. Depuis même que le malade est à l'hôpital, c'est-à-dire depuis un mois environ, cette paralysie motrice a beaucoup progressé.

Il existe, au niveau des trois dernières vertèbres dorsales, une saillie angulaire et médiane extrêmement prononcée. De chaque côté de cette gibbosité, la pression permet de constater l'existence d'un point douloureux, plus marqué à gauche. Les membres inférieurs sont dans l'extension; les pieds eux-mêmes sont dans une extension forcée, et quand on leur imprime une flexion à angle droit sur la jambe, on détermine une trépidation épileptoïde plus marquée à gauche, mais se généralisant, au bout de quelques instants, au côté non excité. Les réflexes plantaires sont très exagérés des deux côtés, mais surtout à gauche; il en est de même des réflexes rotuliens. Il existe une atrophie marquée des membres inférieurs, en particulier, de la cuisse gauche. Le malade n'arrive à s'asseoir dans son lit qu'avec de grandes difficultés; le moindre effort détermine des crampes douloureuses. L'appareil urinaire est sain; il existe de la paresse intestinale. La palpation profonde de l'abdomen ne fait pas reconnaître d'abcès, mais de l'empâtement dans la région du flanc droit.

Les antécédents de notre malade sont les suivants : Dans son enfance, il a eu des ganglions cervicaux engorgés; à vingt ans, il a contracté la syphilis; en 1883, une orchite blennorrhagique, à droite, suivie d'abcès; en 1884, nouvelle orchite blennorrhagique du côté gauche. Comme traces des inflammations précédentes, nous trouvons aujourd'hui une induration de la queue de l'épididyme à droite, et, à gauche, une tuméfaction totale de l'épididyme, accompagnée d'un peu d'hydrocèle.

Les antécédents héréditaires ne nous apprennent rien

au point de vue de la tuberculose; le père du malade est mort d'accident; sa mère et une de ses sœurs sont rhumatisantes.

Bien que le malade soit manifestement syphilitique, nous n'avons pas la pensée d'attribuer à la diathèse spécifique le mal de Pott dont il est porteur; il n'y a là bien évidemment qu'une coïncidence, et c'est à la tuberculose que nous devons rapporter l'affection vertébrale chez lui, comme chez le jeune homme dont je vous ai précédemment exposé l'histoire. Néanmoins le traitement spécifique peut être chez lui un modificateur utile; aussi avons-nous déjà soumis ce malade à l'usage de l'iodure de potassium combiné aux frictions mercurielles. Quant au traitement local, chez notre premier malade, nous aurons à agir contre l'abcès de la fosse iliaque gauche; le traitement auquel nous aurons recours consistera dans la ponction aspiratrice suivie de l'injection d'éther iodoformé. Chez notre second malade, nous aurons à nous occuper de la paraplégie commençante dont je vous ai exposé les symptômes. Est-ce un traitement médical que nous opposerons à cette paraplégie, ou bien aurons-nous recours contre elle à une intervention chirurgicale?

Sous l'influence de l'impulsion considérable qu'a prise dans ces dernières années la médecine opératoire, on est intervenu contre bon nombre d'affections de la moelle et du rachis qui semblaient jusque-là devoir rester en dehors de l'action chirurgicale. On est intervenu, non seulement contre la paraplégie du mal de Pott, mais encore contre les lésions de la moelle résultant des fractures de la colonne vertébrale et même contre les tumeurs de la région. Comme exemples d'intervention contre des tumeurs de la moelle, il me

suffit de vous rappeler les cas de Horsley et Gowers, de Lloyd et Deaver (1), d'Abbe (2), de Weir (3). Dans le cas de Horsley et Gowers (4), en particulier, il s'agissait d'un homme de quarante-deux ans qui présentait une paralysie motrice et sensitive, avec contracture, commençant au niveau de la sixième ou de la septième paire dorsale. Le malade avait, en outre, de la rétention d'urine, avec un peu de cystite. Il ressentait de violentes douleurs en ceinture au niveau de la sixième vertèbre dorsale. Il y avait évidemment compression de la moelle par un produit morbide. L'histoire du malade faisait rejeter l'idée du mal de Pott: bien que possible, un anévrysme était peu probable. Le diagnostic hésitait surtout entre une tumeur osseuse et un néoplasme des enveloppes médullaires. L'opération fut faite par le Dr Horsley : après quelques difficultés, la tumeur fut découverte et enlevée avec de minutieuses précautions antiseptiques. La plaie guérit par première intention; le malade fut peu à peu débarrassé de ses douleurs; il recouvra le mouvement et la sensibilité; le rectum et la vessie reprirent leurs fonctions. L'opéré reste en parfaite santé. C'est là, certes, un magnifique succès chirurgical, auquel nous ne pouvons qu'applaudir sans réserve. Du moment où il existe un néoplasme sur lequel la thérapeutique médicale n'a pas de prise, et qui doit fatalement aboutir à la mort du malade par la désorganisation de la moelle et de ses enveloppes, il est indiqué de l'enlever. La seule réserve à faire a trait à la difficulté du diagnostic, concernant la nature exacte et le siège de la tumeur.

(1) Lloyd et Deaver, *American Journ. med. Sciences*, décembre 1888.
(2) Abbe, *New-York Med. Journ.*, 16 février 1889.
(3) Weir.
(4) Gowers and Horsley, *The Lancet*, 16 juin 1888, p. 1194.

Il en va autrement, en ce qui concerne l'intervention chirurgicale, dans les fractures du rachis. Bon nombre d'observations ont été publiées dans ces derniers temps, mais presque aucune d'elles, on peut le dire, n'a donné un succès complet. Si vous lisez, par exemple, les deux faits d'Allingham, vous voyez que, dans le premier d'entre eux, le malade qui avait subi, le 16 août 1888, la trépanation du rachis, présentait encore, au mois d'avril suivant, une paraplégie avec contracture. La seconde malade succomba, en dépit de l'opération, aux progrès de sa cystite et d'une eschare au sacrum (1). Dans le fait de Dawbarn (2), il y eut de l'amélioration; mais l'observation est rapportée dix semaines après l'opération, beaucoup trop tôt, par conséquent, pour qu'on puisse se faire une idée exacte du résultat définitif. Dandridge (3) note que l'incontinence d'urine, la paralysie du mouvement et de la sensibilité persistent, chez son malade, après la trépanation; l'auteur lui-même regarde le résultat de son opération comme tout à fait négatif. Horsley enleva les lames des onzième et douzième vertèbres dorsales, avec un résultat marqué pour le malade, mais sans obtenir la disparition complète de la paralysie motrice. Mac Ewen est le seul qui rapporte un succès complet chez un malade auquel il a fait, cinq semaines après l'accident, la résection des lames de la douzième dorsale et de la première lombaire. On se rend compte aisément de ces résultats, si l'on réfléchit que les modifications subies par les lames et les apophyses épineuses dans les fractures de la colonne vertébrale ne constituent qu'un des éléments de la lésion. D'autres

(1) Herbert W. Allingham, *The Lancet*, 1er juin 1889.
(2) Dawbarn, *New-York med. Journal*, 29 juin 1889.
(3) N. P. Dandridge, *The Journal of the American med. association*, 13 juillet 1889.

altérations, non moins essentielles, se passent du côté des corps des vertèbres et des disques intervertébraux, et ce sont là des causes de compression pour la moelle que l'opération exercée sur la moitié postérieure de l'arc vertébral ne saurait supprimer. Joignez à cela que la moelle elle-même et ses enveloppes ont trop souvent subi des altérations traumatiques, écrasements, épanchements sanguins, dégénérescences secondaires, contre lesquelles l'action chirurgicale est fatalement impuissante. Il est donc permis de conclure que, sauf des cas tout à fait exceptionnels, l'intervention sanglante n'est pas de mise dans les fractures du rachis.

Avec la trépanation appliquée aux paraplégies liées au mal de Pott, nous revenons au sujet de cette leçon. Ici encore, les observations se sont multipliées depuis quelque temps, mais les succès sont restés bien exceptionnels. Ce ne sont pas, en effet, des cas, comme ceux de Dercum et White (1), qui sont de nature à nous convaincre des avantages fournis par l'opération. En effet, le premier des deux malades cités par ces auteurs a guéri, il est vrai, de l'intervention, et a même été amélioré. Mais il y a peut-être une pure coïncidence; car, pendant l'opération, on n'a rien trouvé du côté des os, seulement des adhérences entre l'arachnoïde et la dure-mère. Le second malade est mort trente heures après l'intervention. Là encore, on n'avait rien rencontré du côté des os; mais, à l'autopsie, on trouva des lésions tuberculeuses très étendues, en avant, sur le corps des vertèbres dorsales et lombaires. Le résultat ne fut pas, non plus, brillant dans le fait qu'a rapporté J.-H. Thompson (2), et où la trépanation fut faite par G.-A. Wright. Il s'agissait

(1) Dercum et White, *Annals of surgery*, juin 1889, p. 424.
(2) J. H. Thompson, *The Lancet*, 14 juillet 1888.

d'un enfant de sept ans, présentant un mal de Pott avec paralysie complète des membres inférieurs, incontinence des urines et des matières fécales. Il y eut d'abord une amélioration momentanée; mais, deux mois après l'opération, la zone d'anesthésie remonta au niveau qu'elle atteignait auparavant; à peu près au même moment, on constata la disparition de tout mouvement volontaire des membres inférieurs. La trépanation, pratiquée par le Dr Southam et rapportée par William Thorburn (1), n'a pas empêché le malade qui en fut l'objet, enfant de six ans, de succomber aux progrès de l'asphyxie déterminée par un mal de Pott siégeant au niveau de la troisième vertèbre dorsale. Sans doute le résultat a été meilleur dans l'observation que nous devons à Arbuthnot Lane (2); mais nous lui ferons la même objection que nous avons déjà faite à une observation précédente. Elle est rapportée par l'auteur un mois après l'opération; c'est là un temps beaucoup trop court pour qu'on puisse se prononcer d'une manière définitive sur la valeur de l'amélioration obtenue. Les conditions particulières sont tout autres dans un fait de Mac Ewen (3), qui a valu à ce chirurgien un beau succès. Il s'agissait d'un enfant de neuf ans, atteint d'une paraplégi complète datant de deux ans; mais, trois ans auparavant, ce petit garçon avait présenté une courbure angulaire du rachis entre la cinquième et la septième vertèbre dorsale, qui, traitée par l'extension et l'immobilisation, avait abouti à l'ankylose. L'ablation des lames des cinquième, sixième et septième vertèbres dorsales permit de reconnaître l'existence, entre la dure-mère et

(1) William Thorburn, *The Brit. med. Journal*, 22 septembre 1888.
(2) Arbuthnot Lane, *The Brit. med. Journ.*, 20 avril 1889.
(3) Voyez Pilcher, *Surgery of the brain and spinal cord. Annals of surgery*, octobre 1888.

les os, d'une production fibreuse épaisse, intimement adhérente aux méninges, qui fut soigneusement disséquée et enlevée. Dès le lendemain, les membres avaient perdu leur couleur livide; ils étaient manifestement plus chauds; le chatouillement de la plante du pied était perçu, et la sensation du contact avait fait de grands progrès. Au bout de huit jours, les mouvements reparurent pour la première fois; bientôt les sphincters reprirent leur tonicité. Six mois après, l'enfant pouvait marcher sans appui; et, au bout de cinq ans, il faisait à pied trois milles pour venir voir son chirurgien. C'est là, sans doute, un excellent résultat; mais il est à remarquer qu'au moment où on est intervenu, le mal de Pott était depuis longtemps guéri. C'est contre les suites de cette affection, la paralysie persistante, que fut dirigée l'intervention. D'ailleurs, dans d'autres cas, Mac Ewen fut moins heureux; dans un fait, entre autres, il perdit son malade, quelques mois après, d'une tuberculose généralisée.

Nous en avons dit assez pour montrer que, dans le mal vertébral, aussi bien que dans les fractures du rachis, l'intervention dirigée contre les lames des vertèbres n'a qu'une valeur très limitée. On se heurte ici contre les mêmes obstacles qu'on rencontre dans tous les cas où l'on agit contre des lésions tuberculeuses. D'une part, on peut se trouver dans l'impossibilité d'enlever la totalité de la lésion. C'est ce qui est arrivé dans le cas de Dercum et de White que nous avons rapporté précédemment et où on a rencontré, à l'autopsie, des lésions tuberculeuses très étendues sur la face antérieure des corps vertébraux. D'autre part, la généralisation de l'affection tuberculeuse peut entraîner la mort des malades. D'ailleurs, la valeur de l'opération est intimement

liée à l'idée qu'on se fait du mécanisme de la paraplégie dans le cas particulier du mal de Pott. Si l'on pense qu'il s'agit là de phénomènes de compression purement mécaniques, il est bien évident que la trépanation est indiquée pour lever l'obstacle et faire cesser les accidents. Dernièrement encore, le Dr George Elliott (1) a écrit un plaidoyer en faveur de l'origine mécanique, et non inflammatoire, des altérations médullaires dans le mal de Pott. Mais j'ai à peine besoin de vous rappeler les travaux de M. Charcot et de ses élèves, la thèse de Michaud (2), entre autres, qui démontrent que, dans l'immense majorité des cas, la compression mécanique ne joue qu'un rôle tout à fait secondaire, et que les phénomènes paralytiques sont dus à des lésions de voisinage de la moelle et de ses enveloppes. La pachyméningite externe caséeuse est la principale de ces lésions, et M. Cornil a même pu, par l'examen de faits semblables, reconnaître la nature tuberculeuse de ces lésions (3). Les choses se présentent donc ici comme dans les cas de fractures du rachis, c'est-à-dire qu'il existe, du côté de la moelle et de ses enveloppes, des altérations profondes que l'intervention chirurgicale ne saurait supprimer. Du reste, il ne faut pas oublier que, même après une paraplégie de longue durée, les fonctions des membres inférieurs peuvent se rétablir. MM. Charcot et Michaud ont fait connaître un fait de cette nature, et l'autopsie leur a permis de constater ultérieurement la présence de quelques fibres nerveuses saines au milieu d'une moelle atrophiée et sclérosée. C'est là encore une circonstance

(1) George Elliot, *The Pressure Paralysis of Potts'Diseases, the New-York med. Journal*, 2 juin 1888.

(2) Michaud, *Sur la méningite et la myélite dans le mal vertébral*, thèse de doct., Paris, 1871.

(3) Cornil et Ranvier, *Manuel d'histologie pathologique*, t. I, p. 711.

qui est de nature à retarder toute tentative d'intervention chirurgicale, puisque, avec de la patience et un traitement convenable, on peut espérer voir se rétablir les fonctions nerveuses. Existe-t-il un abcès à la présence duquel on puisse rapporter les phénomènes de paraplégie par compression, il en va autrement, et, dans ces cas, l'intervention chirurgicale a pu fournir des résultats utiles. Je vous rappellerai tout d'abord à cet égard un fait d'Israël, de Berlin (1), qui a pu, en évidant un corps vertébral, pénétrer dans le canal médullaire et évacuer un abcès qui comprimait la moelle. Cette tentative ne fut malheureusement pas couronnée de succès; car, trente-sept jours après l'opération, le malade mourut de pleurésie. Un autre fait intéressant est celui qui a été rapporté par Frænkel (2). Il s'agit d'un jeune homme de vingt et un ans, qui avait un abcès par congestion au niveau de la dernière vertèbre dorsale et de la première lombaire. Une injection d'iodoforme ayant échoué, on fit, le 26 janvier 1888, une opération sanglante, qui consista dans l'évidement du corps de la première vertèbre lombaire jusqu'à la dure-mère; mais on dut s'arrêter en présence d'une hémorrhagie veineuse très abondante. La réparation fut marquée par un accident intéressant; au cours d'injections de sublimé pratiquées dans le foyer opératoire, le liquide injecté fut rejeté par la bouche, ce qui dénote l'existence d'une communication de l'abcès avec les bronches; néanmoins la guérison fut obtenue. Un cas plus intéressant encore, c'est celui qui a été communiqué à la *New-York Surgical Society* par le Dr Abbe (3). Il a trait à un jeune homme de vingt et

(1) *Berliner klin. Wochens.*, 1882, n. 10.

(2) Alexander Fraenkel, zur Behandlung der tuberculösen Wirbelcaries, *Wiener klin. Wochens.* 12 juillet 1888.

(3) Voyez *Bull. méd.*, 6 mars 1889.

un ans qui présentait, au niveau des neuvième et dixième vertèbres dorsales, une saillie volumineuse, en même temps qu'il avait une paraplégie incomplète extrêmement douloureuse. On fit, au niveau de la tumeur, une opération qui permit de constater l'altération des lames et des apophyses épineuses des huitième, neuvième et dixième vertèbres dorsales ; ces parties furent enlevées. Il existait, en outre, un abcès tuberculeux, situé entre la paroi du canal vertébral et la dure-mère, et dépendant de la lésion de cette dernière membrane. Après l'évacuation de deux onces de pus environ, les troubles fonctionnels s'amendèrent graduellement ; et, trois mois plus tard, ils avaient complètement disparu.

En dépit des succès précédents, il est évident que l'action chirurgicale dans les paraplégies liées au mal de Pott sera toujours limitée, et par la nature tuberculeuse des lésions qui doit faire craindre la généralisation, et par l'impossibilité de supprimer, dans un grand nombre de cas, des altérations étendues, soit des vertèbres elles-mêmes, soit de la moelle et de ses enveloppes. C'est là du reste une question encore à l'étude ; les opérations sont trop peu nombreuses, elles sont encore de date trop récente pour qu'on puisse se prononcer à cet égard d'une manière définitive.

Des observations ultérieures sont nécessaires pour établir si l'intervention chirurgicale, en pareil cas, doit être regardée comme une véritable conquête de la chirurgie.

Quoi qu'il en soit, chez le malade qui fait l'objet de cette leçon, il ne saurait être question d'opération sanglante ; chez lui, les phénomènes paralytiques ne sont ni assez graves, ni de date assez ancienne pour qu'on ne puisse espérer une amélioration par un traitement conve-

nable. Mais j'étais bien aise de profiter de la présence dans notre service d'un malade atteint d'un mal de Pott compliqué de paraplégie, pour vous exposer les tentatives opératoires qui, dans ces dernières années, ont été dirigées contre cette affection.

Je vous l'ai déjà dit, notre malade étant syphilitique, nous aurons recours chez lui au traitement spécifique. En même temps, nous le soumettrons à une immobilisation prolongée, et nous essayerons ce que pourra donner la suspension par la méthode de Sayre, soit contre la paraplégie elle-même, soit contre les irradiations douloureuses.

N. B. — Le traitement a été institué suivant le plan précédent. La suspension par la méthode de Sayre pratiquée pendant huit jours a paru soulager les douleurs; mais la paraplégie s'accentuant de plus en plus, nous avons renoncé à ce traitement pour revenir à l'emploi du traitement mixte, qui n'avait pas paru tout d'abord amener grand résultat. Quoi qu'il en soit, l'état du malade s'est notablement amélioré; les douleurs se sont amendées, l'irritabilité spinale est beaucoup moindre, la motilité des membres inférieurs est en partie rétablie : mais en même temps que ces symptômes favorables, on constate, dans la fosse iliaque droite, dans le point où existait précédemment de l'empâtement, un volumineux abcès par congestion, qui laisse naturellement en suspens le pronostic.

QUINZIÈME LEÇON

VOLUMINEUX FIBROME CALCIFIÉ DE LA PAROI ABDOMINALE CHEZ UN JEUNE HOMME

Volumineux fibrome de la paroi abdominale antérieure chez un jeune homme de dix-huit ans. — Fréquence beaucoup plus grande de ces tumeurs dans le sexe féminin. — Développement aux dépens des tissus fibreux; absence de pédicule. — Rapport intime avec le péritoine; importance de cette notion au point de vue du traitement. Traitement: extirpation complète de la tumeur; ses dangers, hémorrhagie; ouverture du péritoine; septicémie.

Dans le cas actuel, extirpation avec ouverture du péritoine, suivie de guérison.

Je désire appeler aujourd'hui votre attention sur un jeune homme que je vais opérer dans quelques instants devant vous, et qui est porteur d'une volumineuse tumeur de la paroi abdominale antérieure. Le volume considérable de cette tumeur, ses caractères cliniques, le sexe même du malade qui en est atteint, sont autant de circonstances qui contribuent à donner à ce fait un intérêt exceptionnel. Il s'agit d'un jeune homme de dix-huit ans, chez lequel le début de la maladie remonte à deux ans environ. C'est, en effet, au commencement de 1887, qu'il s'est aperçu de l'existence, au-dessus de l'arcade crurale gauche, d'une petite tumeur aplatie, dure, du volume d'une bille. Cette tumeur ne causait point au malade de douleurs; c'est seulement sous l'influence de la fatigue qu'elle devenait le siège d'une certaine sensibilité.

Pendant six mois, ce jeune homme ne consulta personne; mais, au bout de ce temps, la tumeur s'étalant et grossissant de jour en jour, il se décida à aller voir un médecin; à ce moment, la tumeur mesurait à peu près, nous dit-il, le diamètre d'une pièce de cinq francs. On fit, durant deux mois, des applications de cataplasmes, on pratiqua des onctions laudanisées, tout cela sans résultat.

La tumeur augmentait toujours et devenait douloureuse. C'est dans ces conditions que le malade entra, le 24 décembre 1887, à l'hôpital, dans le service d'un de nos collègues. Il y resta pendant plus d'un an, puisque c'est seulement en février 1889 qu'il quitta l'hôpital. Quelle fut l'idée qu'on se fit de la nature de la maladie, c'est ce que nous ne saurions indiquer. Toujours est-il qu'on ne fit aucune tentative opératoire; pensa-t-on, chez ce garçon, à l'existence de la syphilis? La chose est peu probable. Voulut-on attendre pour intervenir que la tumeur eût pris un plus grand développement; ou bien, la jugeant inopérable, se proposa-t-on seulement, par un traitement médical, de tromper le malade, en lui laissant quelque espérance? Quoi qu'il en soit, pendant toute la durée de son séjour à l'hôpital, on le soumit à l'emploi d'un traitement interne, consistant dans l'administration de pilules. Ce traitement resta, comme les précédents, sans résultat. La tumeur augmentait progressivement de volume, et s'étalait de bas en haut dans l'épaisseur de la paroi abdominale antérieure. De temps en temps en partait des élancements douloureux.

Le malade, ayant quitté l'hôpital à la fin de février, fut vu par notre excellent ami et ancien collègue d'internat, le docteur Guyard, qui voulut bien nous l'adresser à l'Hôtel-Dieu, au commencement d'avril.

Lorsque nous procédons actuellement à l'examen de

ce jeune homme, nous constatons, à la vue, un relief anormal dans toute la moitié gauche de l'abdomen. Le palper vient immédiatement confirmer la sensation obtenue par la vue, en permettant de reconnaître l'existence d'une tumeur volumineuse qui occupe toute la paroi antéro-latérale de l'abdomen du côté gauche. Remplissant la fosse iliaque et la région du flanc, cette tumeur s'approche, par en haut, du rebord des fausses côtes; par en bas, elle confine à la crête iliaque et à l'arcade de Fallope. Son bord antérieur remonte jusqu'à un travers de doigt au-dessus de l'ombilic; au-dessous de la région ombilicale, elle est encore plus étendue, car elle dépasse de deux travers de doigt la ligne médiane. Son bord postérieur se perd insensiblement dans la région du flanc. Sa direction générale est oblique en bas et en avant, dans le sens des fibres du muscle grand oblique. Sa surface n'est pas lisse; elle présente deux bosselures séparées par des dépressions qui paraissent répondre aux intersections du grand droit. Elle est étalée, en forme de gâteau, parfaitement mobile sur la peau, très mobile aussi sur les parties profondes; cette mobilité permet de la déplacer en tous sens. La main insinuée sous le bord supérieur de la tumeur peut l'attirer en avant et lui imprimer un mouvement de bascule dans lequel elle décrit presque un quart de cercle. Le même déplacement ne peut être imprimé au bord inférieur. La tumeur a, dans ce point, des connexions beaucoup plus intimes avec les parties profondes. Les adhérences paraissent siéger surtout au niveau de l'arcade de Fallope et de la partie antérieure de la crête iliaque.

Afin de nous rendre compte des rapports exacts de la tumeur avec la paroi antérieure de l'abdomen, nous avons cherché ce qu'elle devenait pendant la contraction

des muscles abdominaux. Pour cela, nous avons engagé le malade à faire effort pour s'asseoir sur son lit. Or, nous avons senti, pendant la contraction musculaire, la corde formée par le grand droit antérieur de l'abdomen se tendre au-devant de la tumeur. De plus, dans le même moment, la tumeur, si mobile précédemment, devient presque complètement fixe. Il est donc évident qu'elle possède des connexions très intimes avec les muscles de l'abdomen, ou, pour mieux dire, qu'elle fait elle-même partie de la paroi abdominale antérieure.

Quant à la consistance du néoplasme, elle est extrêmement dure, presque osseuse; elle est partout uniforme; nulle part on ne sent de rénitence, encore moins de fluctuation. Ses dimensions transversales mesurent 23 à 24 centimètres; elle a 14 centimètres dans le sens vertical. J'ajoute que, depuis plus d'un mois que le malade est soumis à notre examen, les caractères de la tumeur ne se sont pas modifiés. L'état général du malade est resté excellent; les urines ont été analysées; elles ne renferment rien d'anormal. Il n'existe, en un mot, aucune contre-indication opératoire.

Dans la discussion que nous avons à établir à propos du diagnostic de cette tumeur, nous devons tenir compte tout d'abord de son siège exact. Or, nous l'avons déjà dit, il est évident, d'après l'examen clinique auquel nous nous sommes livrés, que le néoplasme s'est développé dans l'épaisseur même de la paroi abdominale antérieure. En effet, la contraction musculaire l'immobilise; il n'y a au-devant de lui qu'une couche assez mince de tissus; cependant la tumeur est développée dans les parties profondes de la paroi abdominale, car nous avons constaté la corde tendue formée par le muscle grand droit de l'abdomen, qui passe au-devant d'elle. A l'appui du siège

intra-pariétal du néoplasme que nous avons sous les yeux, nous pouvons faire valoir encore la manière dont il s'est développé. Le malade note, en effet, qu'il a constaté, au début, l'existence d'une petite tumeur dure, du volume d'une bille, faisant saillie au-dessus de l'arcade de Fallope. Cela dénote bien que, dès les premiers moments de son développement, la tumeur était superficielle ; si, en effet, elle avait pris naissance dans la profondeur de la cavité abdominale, le malade n'eût pu constater sa présence à un moment où elle avait encore un si petit volume.

Quant aux caractères de la tumeur, elle présente, avons-nous dit, une consistance très ferme et partout uniforme ; on n'y observe pas des points ramollis à côté de parties très dures, comme c'est souvent le cas dans les sarcomes. Sans doute la tumeur a acquis un développement considérable ; mais son évolution n'a pas été très rapide, car son début remonte maintenant à plus de deux ans. Elle n'a point amené d'engorgement ganglionnaire, point de troubles de la santé générale ; elle a conservé une très grande mobilité sur les parties voisines ; en un mot, elle s'est comportée tout à fait à la façon des tumeurs bénignes. Or, parmi les tumeurs bénignes de la paroi abdominale, il en est une variété à laquelle il faut penser tout d'abord à cause de sa fréquence ; ce sont les fibromes. Je crois donc que nous sommes ici en présence d'un fibrome de la paroi abdominale. Sans doute on peut m'objecter la consistance extrêmement dure de la tumeur, qui a fait croire à quelques personnes qu'il s'agissait d'un chondrome. Il n'est pas impossible en effet que la masse renferme dans son épaisseur des îlots cartilagineux; peut-être même a-t-elle subi par places la transformation calcaire. Mais je pense qu'il s'est agi

primitivement d'un fibrome; c'est en somme la variété de tumeurs bénignes qui se rencontrent le plus fréquemment au niveau de la paroi abdominale antérieure.

Ces fibromes de la paroi abdominale ont une histoire spéciale, qui ne date pas encore de bien loin. C'est, en effet, en 1860, que Huguier attira pour la première fois l'attention sur eux; depuis lors, des faits semblables ont été publiés par Nélaton, Gosselin, Guyon, Nicaise et par un grand nombre d'auteurs. Dernièrement, enfin, en 1888, MM. Labbé et Rémy ont réuni dans une monographie l'ensemble des documents que nous possédons sur cette question (1).

Il est deux points très particuliers dans leur histoire. Ces deux points ont trait au sexe des malades qui en sont porteurs, et au siège précis de leur développement dans l'épaisseur de la paroi abdominale.

C'est presque toujours chez la femme qu'on les rencontre; sur cent tumeurs de cette nature rassemblées par Labbé et Rémy, il en est quatre seulement qui ont trait à des hommes. Sous ce rapport, notre fait actuel constitue donc une véritable rareté.

Chez la femme, c'est surtout pendant la jeunesse, dans l'âge de la vie sexuelle, qu'on les rencontre; la grossesse, les accouchements antérieurs, semblent avoir une influence réelle comme causes prédisposantes. Dans certains cas aussi, on a pu incriminer l'influence du traumatisme. Chez notre malade, nous ne rencontrons aucune circonstance étiologique particulière que nous puissions incriminer.

Quant au point précis occupé par ces tumeurs dans l'épaisseur de la paroi abdominale, on a pu croire autre-

(1) *Traité des fibromes de la paroi abdominale*, in-8°, Paris, 1888.

fois qu'elles possédaient un véritable pédicule les reliant au périoste de l'os iliaque. L'examen ultérieur des faits est venu démontrer qu'il n'en est rien; parfois même ces tumeurs sont si bien dépourvues de pédicule qu'elles jouissent d'une grande mobilité en tous sens. Elles se développent au milieu des tissus fibreux de la paroi, et si elles ont quelquefois de solides adhérences, ce sont des adhérences qu'elles ont contractées secondairement. Mais le point le plus important à bien connaître dans cette détermination du siège précis occupé par les fibromes, c'est que ces tumeurs envahissent toujours la partie la plus profonde de la paroi abdominale antérieure. Aussi sont-elles en rapport intime avec le péritoine; quelquefois même elles affectent avec cette séreuse des adhérences très étendues. C'est là, on le comprend sans peine, une donnée extrêmement importante à connaître pour le chirurgien. A chaque fois, en effet, que nous intervenons contre ce genre de tumeurs, nous devons nous attendre à ouvrir le feuillet pariétal du péritoine, ou du moins à le dénuder dans une très grande étendue.

Le pronostic des fibromes de la paroi abdominale antérieure est celui des tumeurs bénignes en général, c'est-à-dire qu'ils n'ont point de tendance à la généralisation, mais il est possible d'observer leur récidive, si l'extirpation a été incomplète. Quant aux opérations dirigées contre cette variété de tumeurs, elles doivent toujours être considérées comme présentant une certaine gravité, vu la possibilité de rapports intimes avec le péritoine. Chez notre malade, en particulier, le développement considérable atteint par le néoplasme doit nous faire envisager comme probables ses connexions avec la séreuse péritonéale.

Avant l'ère antiseptique, une très grande variété de

procédés opératoires avaient été imaginés dans le but d'éviter la blessure du péritoine. De ce nombre sont les injections interstitielles dans le tissu de la tumeur, les sétons passant dans son épaisseur, les cautères et les fondants appliqués à sa surface. Partant de cette idée fausse que les fibromes possédaient un pédicule les reliant au périoste des os voisins, on s'est proposé la section et la ligature sous-cutanée de ce pédicule. On a conseillé également l'extirpation incomplète, en se contentant d'enlever les parties superficielles du néoplasme, et laissant les parties profondes, celles qui sont en rapport avec le péritoine; on espérait que cette partie adhérente, loin de prendre un nouveau développement, finirait, au contraire, par s'atrophier. Mais plus d'une fois cette attente a été trompée; des récidives se sont montrées, entraînant avec elles une recrudescence dans les douleurs ressenties par les malades.

Non seulement ces différents procédés peuvent se montrer insuffisants, mais ils sont parfois même dangereux. S'ils arrivent, en effet, à déterminer de l'irritation ou même de la suppuration dans l'intérieur de la tumeur, cette irritation, cette suppuration peuvent se transmettre au péritoine voisin, et, par là, donner naissance à la péritonite que l'emploi de ces procédés spéciaux avait justement pour but d'éviter. Le seul procédé recommandable, c'est donc l'extirpation complète de la tumeur. Ces opérations rencontrent des difficultés de plus d'une sorte, inhérentes à la possibilité d'hémorrhagies abondantes et à l'existence d'adhérences qui nécessitent l'ouverture de la cavité péritonéale. Contre les hémorrhagies, nous avons à notre disposition l'emploi des pinces hémostatiques et du tamponnement; le mieux sera de procéder rapidement à l'ablation de la tumeur, pour pouvoir faire

plus aisément ensuite l'hémostase, lorsqu'on ne sera plus gêné par la présence de cette masse dans le fond de la plaie. Quant à la blessure du péritoine, on l'évitera en apportant un soin scrupuleux à la dissection vers la face profonde de la tumeur. Mais, pour peu que les adhérences soient très solides et étendues, le mieux sera de sacrifier le péritoine plutôt que de prolonger indéfiniment l'opération par une dissection pénible; d'autant plus qu'on peut se demander, comme nous le dirons dans un instant, si une large dénudation du péritoine n'est pas plus fâcheuse encore que son incision. Si la séreuse a été ouverte, on se comportera différemment vis-à-vis d'elle, suivant les circonstances. Quand la perte de substance n'est pas trop large et que ses bords se laissent aisément rapprocher, on en fera la suture, et l'opération se terminera comme une laparotomie ordinaire. Mais il est des cas dans lesquels la perte de substance faite au péritoine est beaucoup trop considérable pour qu'on puisse espérer en rapprocher les bords. Force est bien, en pareil cas, de renoncer à la suture et de laisser largement béante la plaie faite au péritoine. Un bon nombre de chirurgiens ont déjà pratiqué ces excisions du péritoine avec suture; les cas dans lesquels on a laissé largement ouverte la cavité péritonéale sont beaucoup plus rares. Dans ce nombre, nous pouvons citer les deux faits qui appartiennent à Sklifossowski (1). Dans deux cas, ce chirurgien a excisé toute une moitié de l'aponévrose abdominale avec le péritoine pariétal y adhérant, et ses deux malades ont guéri. Sklifossowski a cherché à se rendre compte, par des expériences sur les animaux, de la manière dont se faisait la réparation à la

(1) *Quelques données sur la chirurgie de la cavité abdominale*, Vracth 1884; et *Revue de Chirurgie*, novembre 1884, p. 925.

suite de ces larges pertes de substance faites au péritoine. Il a trouvé toujours des adhérences étendues entre la paroi abdominale et le grand épiploon. Il en conclut que tel est le mode habituel de réparation, qui a l'avantage de protéger les viscères abdominaux. Si donc on se trouvait dans la nécessité de faire subir au péritoine pariétal une vaste perte de substance, ne permettant pas la suture, le mieux serait d'étaler soigneusement au devant des viscères abdominaux le grand épiploon, et même de le fixer en place par la suture, afin qu'il comble la brèche et joue le rôle du péritoine pariétal excisé. On comprend qu'à gauche, comme chez notre malade actuel, on se trouvera dans des conditions plus favorables pour utiliser la présence de l'épiploon.

Après l'opération, les plus grands dangers qui menacent les malades sont la péritonite et la rétention dans la plaie des liquides qui peuvent y subir une transformation septique. C'est évidemment une antisepsie parfaite et un drainage ne laissant rien à désirer, qui constituent les deux conditions fondamentales pour se mettre à l'abri de pareils accidents. Mais, en dehors de ces précautions qui sont communes à toutes les opérations, il est encore une question que nous devons nous poser, c'est celle de savoir si, dans les cas où une très large dénudation de la face externe du péritoine est nécessaire, il n'est pas préférable d'en faire l'excision, plutôt que de laisser au fond de la plaie le péritoine ainsi largement dénudé. Poser la question dans ces termes, c'est la résoudre ; mieux vaut certainement la résection et la suture exacte de la séreuse, plutôt que de voir le péritoine isolé sur une grande étendue se sphacéler. Il serait à craindre également que ce feuillet péritonéal flottant ne formât une véritable poche dans laquelle viendraient

s'accumuler le sang et les matières septiques, mettant ainsi le malade dans les conditions les plus fâcheuses au point de vue de la péritonite et de la septicémie.

Plus tard, après la guérison de la plaie opératoire, un autre danger auquel le chirurgien devra parer, c'est celui de l'éventration résultant de l'affaiblissement de la paroi abdominale. Aussi sera-t-il prudent de faire porter au malade une ceinture soutenant la cicatrice et l'empêchant de se laisser distendre.

A la suite de cette leçon, je procédai à l'extirpation de la tumeur. Le malade étant endormi, je fais, suivant le grand axe du néoplasme, une incision légèrement oblique en haut et en dehors, qui, partant de la ligne médiane, gagne la région du flanc gauche. Cette incision comprend la peau, le tissu cellulaire sous-cutané et les muscles de la paroi abdominale, y compris le grand droit antérieur de l'abdomen. L'artère épigastrique et les veines qui l'accompagnent sont saisies avec des pinces et sectionnées entre deux ligatures au catgut. Voulant alors dégager l'extrémité antérieure et inférieure de la tumeur que recouvraient encore des tissus fibreux, je soulève ces tissus sur le doigt et les sectionne avec les ciseaux. Je m'aperçois immédiatement que je viens d'ouvrir le péritoine dans une petite étendue, car l'épiploon fait légèrement hernie. Je le réduis, j'applique des pinces sur l'ouverture péritonéale, et je commence à isoler la tumeur de ses connexions avec les parties voisines. Sa face antérieure étant mise à nu sur un point, je puis avec le doigt décoller les plans fibreux qui l'enveloppent, et, m'aidant quelquefois des ciseaux pour sectionner quelques brides fibreuses, j'arrive, au bout d'un instant, à faire basculer

la tumeur et à l'attirer en dehors de la plaie. Elle n'est plus alors en connexion qu'avec le péritoine par sa face profonde. A l'aide du bistouri, je détache ces adhérences péritonéales, en rasant de près la tumeur et m'efforçant de respecter autant que possible la séreuse. Malgré tous mes soins, elle se déchire, sur trois points, dans une étendue variable. Enfin la tumeur, complètement détachée de toutes ses connexions, peut être enlevée. Mais, pendant la dissection, deux petits lobes du volume d'une noix se sont isolés de la masse principale et sont restés adhérents à la face externe du péritoine. Je les enlève avec la portion de séreuse à laquelle ils sont attenants. Je réunis à l'aide de ciseaux toutes les ouvertures faites au péritoine, et j'obtiens ainsi une fente péritonéale de 15 à 16 centimètres de longueur, obliquement dirigée en haut et en dehors, dont les bords parfaitement réguliers peuvent être aisement mis en contact au moyen de vingt points de suture au catgut fin. Il est intéressant, en effet, de noter que le péritoine avait subi une dilatation sacciforme si considérable, que, même après la résection d'une partie de son étendue, les deux lèvres de l'incision se juxtaposaient avec la plus grande facilité. C'est là une circonstance qui permettra, dans bon nombre de cas, l'occlusion de la fente péritonéale. Une seconde rangée de sutures au catgut est placée sur le plan musculo-aponévrotique de l'abdomen ; entre celle-ci et le péritoine sont interposés deux drains placés parallèllement l'un à l'autre. Une troisième suture au crin de Florence ferme l'incision cutanée. Le pansement est fait à la gaze iodoformée.

La pièce enlevée a été présentée à la Société de chirurgie dans la séance du 22 mai 1889. Notre collègue, M. Chaput, chirurgien des hôpitaux, a bien voulu en

pratiquer l'examen dans le laboratoire de M. Cornil. Je transcris ici la note qu'il m'a remise à ce sujet :

« La tumeur sectionnée à la scie présente les caractères d'un immense os spongieux, avec aréoles à parois d'apparence osseuse, contenant une moelle jaunâtre abondante. On constate, en plein tissu dur, deux gros îlots du volume d'un œuf de pigeon, ayant tous les caractères du cartilage hyalin, bien qu'avec un aspect fibrillaire et une fragilité anormale.

« Des coupes histologiques portant sur des fragments composés de tissu cartilagineux et de tissu ossiforme, après décalcification dans l'acide picrique au tiers, ont montré :

« Dans la zone cartilagineuse, la structure du cartilage hyalin. Les cellules cartilagineuses sont rangées sans aucun ordre. La plupart sont volumineuses et chargées de graisse; certaines même sont énormes. La zone ossiforme est composée de travées fortement colorées en rouge. Ces travées rappellent les travées osseuses, mais elles n'en ont pas les bords ondulés, à limites nettes, et ne possèdent pas dans leur intérieur d'ostéoplastes. En certains points où la coupe est plus fine, on constate que les travées sont constituées par des fibrilles de tissu conjonctif; c'est donc bien de travées fibreuses qu'il s'agit. Dans les aréoles limitées par les travées existent des cellules adipeuses pour la plupart énormes. En certains points, on y observe des cellules cartilagineuses. En somme, il s'agit donc histologiquement d'un fibrome calcifié avec îlots de cartilage hyalin. »

Quant aux suites opératoires, elles ont été des plus simples. Il n'y a eu aucune menace du côté du péritoine; à peine un peu d'élévation de la température. Le seul incident à noter, c'est la production d'un peu de

suppuration dans la profondeur de la plaie, à la suite de l'enlèvement du drain; nous avons donc dû replacer un drain pendant quelques jours; mais lorsque le malade a quitté l'hôpital, au bout d'un mois, la cicatrisation était complète, et il n'y avait aucune menace d'éventration.

SEIZIÈME LEÇON

KYSTES HYDATIQUES DES MUSCLES

1° Kyste hydatique développé, au bras droit, entre le brachial antérieur et le long supinateur, chez une femme de soixante-quatre ans. — Erreur de diagnostic avec le lipome. — 2° Kyste hydatique de la paroi abdominale antérieure chez une jeune femme de vingt-trois ans. — Diagnostic établi d'après les caractères cliniques et la marche de la tumeur. —Ponction et injection de sublimé dans la poche; éruption consécutive d'urticaire.

Les kystes hydatiques des muscles comptent au nombre des tumeurs les plus rares. C'est donc pour nous une bonne fortune d'avoir pu en observer dans notre service deux cas dans la même année. Aussi bien le premier de ces cas a-t-il été pour nous l'occasion d'une erreur de diagnostic; mais cette erreur même mérite d'être rapportée, parce qu'elle nous servira d'enseignement. Voici le fait :

Le 18 février dernier, une femme de soixante-quatre ans entrait dans notre service pour une petite tumeur siégeant à la partie inféro-externe du bras droit. Il y avait cinq ans qu'elle s'était aperçue de l'existence de cette tumeur. D'abord du volume d'une noisette, elle a augmenté peu à peu, et aujourd'hui elle est plus grosse qu'un œuf de poule. Jamais cette tumeur n'a été douloureuse. Lors de son apparition, la malade raconte qu'elle a ressenti quelques douleurs névralgiques dans l'avant-bras et au niveau de la face dorsale du poignet, ce qui

pourrait s'expliquer par une compression légère du nerf radial; en tout cas, il n'y a jamais eu trace de paralysie.

Aujourd'hui on constate l'existence d'une tumeur arrondie, siégeant sur le bord externe et à la partie inférieure du bras, au niveau du sillon séparant le muscle long supinateur du brachial antérieur. Sa limite inférieure répond à un travers de doigt au-dessus de l'épicondyle; par en haut, elle remonte jusqu'à l'extrémité inférieure de la gouttière de torsion. Elle soulève la peau et forme une bosselure dont le relief, très sensible dans l'extension de l'avant-bras, s'atténue beaucoup pendant la flexion. La peau est d'ailleurs parfaitement normale; elle n'a aucune adhérence à la tumeur sous-jacente. Celle-ci cependant n'est pas complètement libre. Lorsqu'on la palpe, après avoir fléchi l'avant-bras, on constate qu'elle adhère dans la profondeur où elle paraît se rattacher à l'aponévrose. La tumeur est molle et même fluctuante; lorsqu'on la presse légèrement entre les doigts, on lui reconnaît une surface lobulée.

Tels étaient les caractères présentés par cette tumeur. Nous rappelons qu'elle avait mis cinq ans à se développer. Elle n'était point douloureuse; elle ne s'accompagnait d'aucun engorgement ganglionnaire, d'aucune trace de cachexie générale; la malade était très bien portante. En un mot, nous ne trouvions là aucun des caractères attribués d'ordinaire aux tumeurs malignes. Nous ne pouvions davantage penser à un abcès froid, bien que la tumeur fût fluctuante, à cause du long espace de temps qu'elle avait mis à se développer. Mais il est, parmi les tumeurs bénignes, un néoplasme dont les caractères répondent bien à ceux que nous avions sous les yeux; ce néoplasme, c'est le lipôme. Ne sait-on pas, en effet, que

les lipômes sont parfois si fluctuants qu'ils ont pu en imposer bien souvent pour des tumeurs liquides? Et puis, le lipôme est lobulé comme la tumeur que nous avions sous les yeux. Un début remontant à cinq années, l'absence de douleurs, ce sont encore là des caractères qui appartiennent bien au lipôme. Il est enfin une dernière circonstance qui acheva de nous tromper; la malade racontait en effet que, quelque temps auparavant, elle était allée à l'hôpital Beaujon, et que là, on lui avait pratiqué une ponction exploratrice qui n'avait donné issue à aucun liquide.

Le jeudi 21 février, nous fîmes l'ablation de la tumeur; mais, au lieu d'un lipôme, nous rencontrâmes un kyste demi-transparent, fortement tendu, et qui, dans la profondeur, adhérait au muscle long supinateur. Ce kyste incisé renfermait dans son intérieur un grand nombre de vésicules hydatiques. Nous n'avons rien à dire des suites opératoires qui furent fort simples; la malade guérie quitta l'hôpital le 13 mars.

Telle est notre première observation: si nous cherchons à nous rendre compte des causes de notre erreur, nous voyons que la lobulation que nous percevions à la surface de la tumeur n'était autre que celle du tissu adipeux sous-cutané que nous tendions à la surface du kyste. Nous aurions dû faire une plus large part à la fluctuation qui était très nette; nous aurions dû surtout, étant donné que nous n'avions pas une conviction bien arrêtée, et que nous acceptions le diagnostic de lipôme faute de pouvoir lui en substituer un plus satisfaisant, nous aurions dû mettre en pratique une règle générale en clinique, et recourir à tous les moyens de diagnostic qui sont à notre disposition. Peut-être une seconde ponction exploratrice, plus fructueuse que celle qui avait été faite

précédemment à Beaujon, nous eût-elle permis d'éviter l'erreur.

Nous avons été plus heureux dans notre second fait, celui que vous avez encore actuellement sous les yeux. Ici l'analyse rigoureuse des symptômes nous a permis de reconnaître la véritable nature de la tumeur. Il s'agit d'une jeune fille de vingt-trois ans, domestique, qui est entrée, le 26 juillet 1889, dans notre service, où elle est couchée au n° 11 de la salle Notre-Dame. Réglée à quatorze ans, elle l'a toujours été régulièrement depuis cette époque.

Cependant elle raconte qu'il y a un peu plus d'un an, au mois de juin 1888, elle a eu une métrorrhagie extrêmement abondante, qui se prolongea pendant deux mois. Peut-être s'est-il agi là d'une fausse couche? La malade s'en trouva tellement affaiblie qu'elle dut garder le lit jusqu'au mois de mai de la présente année.

C'est au début de cette métrorrhagie qu'elle s'est aperçue de la présence, dans le côté gauche de l'abdomen, d'une grosseur qui, à cette époque, avait atteint le volume d'une noix environ. Cette tumeur était très fixe et ne roulait pas du tout sous le doigt. Elle siégeait à deux travers de doigt environ au-dessous de l'ombilic et à gauche de la ligne médiane. Elle a continué à augmenter graduellement de volume ; cependant la malade pense que, depuis quatre mois, elle est à peu près stationnaire.

Actuellement, on sent dans la région du flanc gauche une tumeur qui fait une saillie très appréciable sous les téguments. Elle remonte jusque dans l'hypochondre, mais ne descend pas dans la fosse iliaque. Lorsque les parois abdominales sont relâchées, on arrive à insinuer la main entre l'extrémité supérieure de la tumeur et les fausses côtes; en avant, elle déborde un peu la ligne blanche; en arrière, elle proémine jusque dans la fosse

lombaire et peut être saisie entre une main placée dans la région des lombes et une autre main appliquée sur la face antérieure de la tumeur. En un mot, on peut la circonscrire de toutes parts, et reconnaître qu'elle présente un volume égalant au moins celui des deux poings réunis. Elle est très mobile, et subit des mouvements de bascule assez étendus. Lorsque la malade fait effort pour s'asseoir, on sent le grand droit antérieur de l'abdomen contracté qui fait saillie au-devant de la tumeur; celle-ci devient en même temps complètement immobile. La consistance de la tumeur est rénitente; il y a même une véritable fluctuation, mais semblable à celle que donne une poche très tendue. A la percussion, on trouve de la matité dans toute la zone répondant au siège de la tumeur.

Le toucher vaginal permet de reconnaître un utérus petit, parfaitement mobile; le petit bassin est complètement libre; la tumeur n'affecte donc aucune connexion avec les organes pelviens. D'autre part, les rapports de cette tumeur avec la région lombaire ont attiré notre attention du côté des reins; or, de ce côté non plus, nous n'avons rien constaté d'anormal. La miction n'est nullement troublée; la malade n'a jamais uriné ni sang ni pus. Les urines ont été conservées en totalité pendant plusieurs jours, et nous avons pu nous assurer que cette femme rend, dans les vingt-quatre heures, 1500 grammes environ d'une urine parfaitement claire, ne renfermant ni sucre, ni albumine.

En résumé, nous nous trouvions en présence d'une tumeur qui s'était développée sans amener d'altération de la santé générale, sans retentir en quoique ce soit sur les grandes fonctions de l'économie. Vu son siège dans le flanc gauche, on aurait pu penser à une tumeur de la rate ou du rein. Mais déjà nous avons fait remarquer que

la tumeur ne s'enfonçait pas dans la région de l'hypochondre, comme une tumeur de la rate; il était possible d'insinuer la main entre son extrémité supérieure et le rebord des côtes; sa matité ne se continuait pas, non plus, avec la matité splénique. Quant à une tumeur du rein, il n'y fallait pas penser davantage; déjà, nous avons dit que la fonction urinaire était parfaitement intacte. De plus, si la tumeur s'avançait jusque dans la région lombaire, elle pouvait, grâce à sa grande mobilité, être repoussée en avant, et les deux mains placées, l'une sur la paroi antérieure de l'abdomen, l'autre sur la fosse lombaire, pouvaient arriver au contact et reconnaître qu'il n'y avait aucun néoplasme développé au niveau du rein. Si donc la tumeur, grâce à son extrême mobilité et à son volume considérable, pénétrait jusque dans la fosse lombaire, il était évident qu'elle ne s'y était pas développée primitivement.

Notre tumeur n'appartenait donc, ni à la rate, ni au rein; mais ne s'était-elle pas formée dans l'épaisseur même de la paroi abdominale? Nous avions bien des raisons pour croire que les choses s'étaient vraiment passées ainsi; chez cette malade, comme chez le jeune homme atteint de fibrôme calcifié de la paroi abdominale, dont je vous ai précédemment rapporté l'histoire, nous pouvions invoquer le mode de début de la tumeur.

En effet, la malade en a constaté l'existence, alors qu'elle ne dépassait pas le volume d'une noix. Si la tumeur s'était primitivement formée dans la profondeur de l'abdomen, il eût été bien extraordinaire que la malade eût remarqué sa présence, alors que son volume était encore si peu considérable. En outre, comme les tumeurs développées dans l'épaisseur même de la paroi abdomi-

nale, cette masse très mobile pendant le relâchement des muscles, devenait au contraire complètement immobile, lorsque la paroi musculaire entrait en contraction. Ces diverses raisons nous conduisaient à penser que nous étions en présence d'une tumeur développée dans l'épaisseur même de la paroi abdominale antérieure. Quant à la consistance de la tumeur, c'était bien manifestement à une masse liquide que nous avions affaire; elle présentait, en effet, au plus haut point la rénitence et même la fluctuation, telles qu'on les rencontre dans une poche liquide fortement tendue. Nous ne pouvions point penser à un abcès; la longue durée du développement de la tumeur, l'absence de douleurs, l'intégrité de la santé générale, étaient autant de circonstances qui s'élevaient contre la nature purulente du contenu. Et ainsi, nous arrivions invinciblement à l'idée de kyste; or, comme les kystes hydatiques sont ceux qu'on rencontre le plus souvent en dehors des organes qui, par la dégénérescence de leur épithélium, peuvent donner naissance à la formation de kystes, nous portâmes le diagnostic de kyste hydatique de la paroi abdominale antérieure.

La ponction vint bientôt vérifier l'exactitude de notre diagnostic. En effet, le 30 juillet, nous avons fait, à 6 ou 7 centimètres à gauche, et un peu au-dessous de l'ombilic, une ponction aspiratrice, qui a donné issue à 620 grammes d'un liquide clair, transparent comme de l'eau de roche, absolument caractéristique des kystes hydatiques. D'ailleurs l'examen histologique nous a permis de reconnaître l'existence d'une très grande abondance de crochets. Nous avons fait suivre l'évacuation du liquide de l'injection dans l'intérieur de la poche de 5 grammes de liqueur de Van Swieten, soit 5 milligrammes de sublimé. Immédiatement après la ponction, s'est

montrée une complication assez fréquente en pareil cas. Je veux parler d'une éruption d'urticaire, qui était encore très abondante le lendemain, quand nous vîmes la malade, mais qui, au bout de quarante-huit heures, avait complètement disparu. Pendant les premiers jours qui suivirent la ponction, le kyste parut s'être affaissé complètement, et la malade accusa une sensation de soulagement. Mais, au bout de quelques jours, il devint évident que du liquide s'était de nouveau amassé dans la poche. Aujourd'hui, 10 août, malgré tous nos conseils, la malade veut absolument quitter l'hôpital. C'est là une circonstance bien fâcheuse, qui nous empêchera de suivre l'évolution de ce cas, qui eût été doublement intéressante, au point de vue de l'histoire des kystes hydatiques en général, et de leur traitement par les injections de sublimé, question, comme vous le savez, actuellement à l'ordre du jour.

Loin de moi la pensée de reprendre, à propos des deux faits précédents, toute l'histoire des kystes hydatiques. Je me bornerai à vous rappeler qu'il existe actuellement dans la science bon nombre d'observations qui démontrent l'influence d'un traumatisme antérieur sur le développement de ces kystes. Ce point particulier a même été l'objet d'une thèse, soutenue en 1879 par M. J. Danlos (1). Moi-même, j'ai publié un cas démonstratif à cet égard ; il s'agissait d'un volumineux kyste du foie, qui avait fait son apparition peu de temps après que le malade avait reçu, à l'épigastre, un violent coup de pied de cheval (2). Nos deux malades ont été interrogées à ce point de vue ; le traumatisme ne paraît avoir exercé

(1) J. Danlos, *De l'influence du traumatisme accidentel considéré comme cause occasionnelle des kystes hydatiques en général.* Thèse de doct., Paris, 1879.

(2) *Archives génér. de médecine*, novembre 1883.

chez elles aucune influence sur le développement de leurs tumeurs.

Il est un autre point dans l'histoire des deux kystes que nous avons observés, qui mérite notre attention ; je veux parler de l'éruption d'urticaire qui s'est montrée chez notre seconde malade. C'est là un fait qui a été souvent signalé et dont la pathogénie a exercé la sagacité des observateurs. On l'a attribué, soit à une action réflexe, dépendant du système nerveux, soit à une véritable intoxication produite par l'absorption du liquide hydatique. Dans ces derniers temps, M. Debove (1), et après lui, son élève M. Achard (2) ont appelé l'attention sur cette question, et se sont efforcés de démontrer que l'urticaire et divers autres accidents qui peuvent se produire à la suite de la ponction, sont à mettre sur le compte de l'absorption du liquide des kystes hydatiques.

D'un autre côté, les expériences faites sur les animaux, celles que nous avons publiées en particulier (3), ont montré que le liquide des kystes hydatiques, à l'état de pureté, ne possédait pas les propriétés septiques qu'on lui avait quelquefois attribuées, qu'il n'était pas capable, par exemple, de déterminer les accidents de péritonite qu'on a observés quelquefois à la suite de la ponction. Mais, de ce que ce liquide ne possède pas de propriétés septiques, il ne s'ensuit pas nécessairement qu'il ne puisse, dans certaines circonstances et sous l'influence d'altérations spéciales, donner naissance à des accidents, et en particulier à des éruptions ortiées. Sous ce rapport, les

(1) Debove, *De la pathogénie de l'urticaire hydatique. C. R. Acad. des sciences*, 19 novembre 1887 ; et *De l'intoxication hydatique. Bullet. et Mém. Soc. méd. des hôpitaux*, 9 mars 1888.

(2) Achard, *De l'intoxication hydatique. Archiv. génér. de médecine*, octobre et novembre 1888.

(3) Kirmisson, *Gaz. hebd. de méd. et de chirur.*, p. 819 ; et *Arch. gén. de médecine*, novembre 1883.

recherches qui ont été communiquées à l'Académie des sciences par MM. Mourson et Schlagdenhauffen sont d'un grand intérêt (1). Ces auteurs ont constamment rencontré, dans le contenu des kystes hydatiques du mouton, des ptomaïnes en quantité variable. Il est permis de penser que c'est à l'absorption de ces ptomaïnes que sont dues les éruptions d'urticaire qui se montrent quelquefois chez les malades à la suite de la ponction.

Revenons enfin, en terminant, sur la question du diagnostic des kystes hydatiques des muscles. Nous ne voulons pas certes plaider les circonstances atténuantes, à propos de l'erreur de diagnostic dont nous nous sommes rendus coupables. Si souvent déjà pareille erreur a été commise qu'elle est devenue pour ainsi dire classique, et si nous dressions la liste des chirurgiens qui, avant nous, sont tombés dans la même faute, nous aurions la consolation de nous trouver en nombreuse et illustre société. Mais ce que nous désirons, c'est rechercher avec vous les circonstances qui ont été causes de notre erreur, et surtout celles qui nous auraient permis de l'éviter, afin de vous prémunir contre de semblables méprises.

La fine lobulation que nous avions constatée à la surface de la tumeur nous a fait conclure à l'existence d'un lipôme, alors que cette lobulation était due simplement à la présence des lobules graisseux du tissu conjonctif au devant de la tumeur. Nous aurions dû tenir compte de l'ensemble des caractères, et, en particulier, de l'adhérence profonde de la tumeur. Sans doute il existe des lipômes sous-aponévrotiques ; mais les lipomes sous-

(1) J. Mourson et F. Schlagdenhauffen, *Nouvelles recherches cliniques* etc., *C.R. Ac. des sciences*, 30 octobre 1882, t. XCV, p. 791.

cutanés, beaucoup plus fréquents, sont d'ordinaire parfaitement mobiles et dépourvus d'adhérence. Nous aurions dû surtout, du moment où il y avait doute dans notre esprit, pratiquer une ponction exploratrice. Quoi qu'il en soit, Messieurs, vous vous rappellerez qu'au nombre des tumeurs des muscles, les kystes hydatiques comptent parmi les plus fréquentes, et vous ne devrez jamais manquer de les faire entrer en ligne de compte dans la discussion d'un diagnostic. Et ne croyez pas que ce soit là une question de peu d'intérêt; qu'il importe peu en réalité qu'on ait affaire à un lipome ou à un kyste hydatique. Quand on se trouve en présence d'un produit pathologique autre que celui qu'on s'attendait à rencontrer, on éprouve souvent une surprise désagréable, l'opération mal préparée est imparfaitement exécutée. Tant il est vrai qu'en chirurgie l'exactitude du diagnostic et la discussion soigneuse des indications et contre-indications opératoires sont toujours les bases fondamentales du succès.

DIX-SEPTIÈME LEÇON

DU TORTICOLIS

Torticolis musculaire et torticolis osseux. — Caractères différentiels des deux affections. — Étiologie et pathogénie du torticolis musculaire. — Son traitement par la section à ciel ouvert du sternomastoïdien.

Il est toujours utile de rapprocher, pour les comparer entre eux, les différents types cliniques d'une même affection. C'est pourquoi je saisis l'occasion qui m'est offerte de vous présenter deux malades atteints de torticolis, maladie qui, pour être semblable dans plusieurs de ses manifestations symptomatiques, n'en offre pas moins, suivant les cas, des différences profondes dans ses causes et ses lésions anatomiques. En effet, à côté des lésions osseuses et articulaires qui donnent naissance à la déviation particulière de la tête et du cou décrite sous le nom de *torticolis*, il est des déviations qui sont dues à la contracture ou à la rétraction du sterno-mastoïdien, torticolis musculaires ou torticolis proprement dits.

La première des deux malades actuellement soumis à notre examen est une jeune fille de seize ans, qui, en octobre 1887, a été brusquement atteinte, à son réveil, de torticolis. La tête était inclinée sur l'épaule gauche avec rotation du côté opposé. La veille, elle s'était couchée bien portante, mais elle avait été exposée à un courant d'air. Chose curieuse, son père, au même moment, aurait présenté les mêmes symptômes, mais d'une façon

toute passagère. Chez notre petite malade, au contraire, la déformation persista. Il était impossible de ramener la tête dans la rectitude, et les mouvements produisaient de vives douleurs. Les choses restèrent dans cet état pendant six mois environ; après quoi apparut un gonflement considérable de la nuque. Les douleurs spontanées et sous l'influence des mouvements gardaient toute leur intensité; cependant jamais un traitement actif ne fut appliqué, à part quelques pointes de feu faites dans ces derniers temps à la Salpêtrière.

Quand on examine aujourd'hui la malade, on est immédiatement frappé de son attitude vicieuse : la tête est inclinée sur l'épaule gauche, et la face est tournée du côté opposé, c'est-à-dire à droite. Une ligne verticale partant de la commissure externe de l'œil gauche vient tomber sur la fourchette sternale, tandis que la verticale abaissée du menton coupe la clavicule droite à l'union de son tiers interne avec ses deux tiers externes. Toutes les tentatives de réduction ne font que provoquer des douleurs et demeurent sans résultat. L'épaule gauche est soulevée par la contracture du trapèze; les sterno-mastoïdiens sont tout à fait normaux. Bien que les deux yeux ne se trouvent plus placés sur une même ligne horizontale, la malade n'accuse pas de diplopie.

La moitié droite de la nuque est occupée par une saillie manifeste se prolongeant en haut jusqu'à l'occipital, en bas jusqu'à la septième vertèbre cervicale. Cette tumeur est arrondie, rénitente, de consistance uniforme, ne présentant nulle part de fluctuation. La pression sur les apophyses épineuses reste négative, tandis que cette même pression est très douloureuse, quand on vient à l'exercer sur les apophyses transverses du côté droit. Les mouvements de flexion et d'extension de la

tête sont possibles, quoique légèrement limités; les mouvements de rotation sont presque nuls et excessivement douloureux. Le toucher pharyngien fait reconnaître l'existence d'une saillie osseuse au niveau des premières vertèbres cervicales.

En présence de cet ensemble de symptômes, le diagnostic s'impose : nous avons affaire à un torticolis osseux, traduisant l'existence d'un mal de Pott sous-occipital.

Mais, avant d'entrer plus avant dans l'étude de cette question, je tiens à vous retracer immédiatement l'histoire de notre second malade, afin que vous puissiez mieux saisir les caractères qui différencient l'un de l'autre ces deux faits cliniques.

Ce second malade est un jeune garçon de quatorze ans, qui présente, lui aussi, une déviation très prononcée de la tête et du cou; à l'âge de dix-huit mois, cette ttitude vicieuse s'est montrée, sans cause apparente, sans que l'enfant ait jamais eu de convulsions. Depuis lors, elle s'est exagérée d'une manière continue, surtout vers l'âge de sept ans, au moment où l'enfant a commencé à fréquenter l'école. Enfin, depuis trois ans, la déviation s'est accentuée de plus en plus.

Aujourd'hui, quand nous examinons ce jeune garçon, nous le trouvons petit, peu développé pour son âge, bien que son état général soit excellent. Sa tête est fortement inclinée sur l'épaule droite, qui est elle-même plus élevée que la gauche. La face est tournée en sens contraire de l'inclinaison du cou, c'est-à-dire en rotation vers la gauche. C'est bien là l'attitude classique du torticolis musculaire. Une ligne verticale abaissée de l'œil droit tombe sur l'articulation sterno-claviculaire droite; la ligne médiane de la face prolongée par en bas coupe

la clavicule gauche à l'union de son tiers interne avec le tiers moyen. L'œil gauche est plus élevé que l'œil droit d'environ trois centimètres.

Si maintenant on vient à examiner la région latérale droite du cou, on est frappé par la présence d'une corde tendue formée par le chef claviculaire du sterno-mastoïdien. Le chef sternal est aussi contracturé, mais à un moindre degré. Quand on essaye de détruire l'attitude vicieuse, on n'arrive à aucun résultat, si ce n'est à rendre plus saillante la corde formée par le muscle malade. Les muscles de la nuque sont complètement indemnes, ainsi que les articulations vertébrales qui jouissent de l'intégrité de leurs mouvements de flexion, d'extension et de rotation.

Comme dans tous les cas où le torticolis date de très longtemps et remonte aux premières années de l'existence, on constate, chez notre jeune malade, une asymétrie très marquée de la face. Tout le côté droit est atrophié; la pommette de ce côté est moins saillante; le front est plus fuyant. Il n'existe pas de troubles oculaires.

Ici, comme chez notre petite malade de la salle des femmes, le diagnostic n'est pas difficile à poser. C'est encore à un torticolis que nous avons affaire; mais cette fois l'affection est musculaire et sous la seule dépendance du sterno-mastoïdien. Des caractères bien tranchés séparent, comme vous le voyez, ces deux affections qui n'ont de commun que le nom. Il est cependant des cas difficiles; tout le monde connaît à cet égard l'erreur commise par Bouvier, et rapportée par lui dans ses Leçons (1). Il s'agissait d'une petite fille de sept à

(1) Bouvier, *Leçons cliniques sur les maladies chroniques de l'appareil locomoteur*, 1858, p. 77.

huit ans, présentant une inclinaison de la tête à droite, avec rotation de la face du côté gauche ; le sterno-mastoïdien droit était rétracté. Bouvier crut à un torticolis musculaire ; mais l'enfant ayant succombé à une fièvre typhoïde intercurrente, on trouva des lésions osseuses évidentes. Il existe donc des faits qui peuvent prêter au doute ; aussi n'est-il pas inutile de vous retracer ici les différents caractères sur lesquels s'établit le diagnostic différentiel entre les torticolis musculaire et osseux.

L'attitude vicieuse peut être la même dans les deux cas ; mais quand la colonne vertébrale est atteinte, il y a le plus souvent de la tuméfaction à la nuque, ou bien une localisation douloureuse au niveau des premières vertèbres cervicales. Chez la jeune fille que je vous présente actuellement, nous avons expressément noté une douleur vive à la pression sur les apophyses transverses des deux premières vertèbres cervicales. De plus, signe très important, dans les affections osseuses et articulaires, les mouvements de la tête, et spécialement les mouvements de rotation, sont plus ou moins abolis, tandis que, dans le torticolis musculaire, tous les mouvements sont conservés.

Mais, dans l'immense majorité des cas, l'attitude qui caractérise chacune des deux affections est différente. C'est dans les altérations osseuses qu'on rencontre les attitudes les plus variables, la tête pouvant être inclinée latéralement, avec ou sans rotation ; la rotation pouvant se faire dans le même sens que l'inclinaison latérale, ou bien du côté opposé. Dans le torticolis du sterno-mastoïdien, au contraire, l'attitude est toujours la même, caractérisée par l'inclinaison latérale de la tête avec rotation du côté opposé.

Pour en revenir à notre première malade, le mal de

Pott sous-occipital dont elle est atteinte peut servir de type à une description classique. Chez elle, l'altération siège au niveau des apophyses articulaires de l'atlas et de l'axis du côté droit. En effet, la maladie peut être, tantôt bilatérale, tantôt unilatérale. Les articulations atlo-occipitales et atlo-axoïdiennes sont ici prises simultanément; c'est ce qui arrive le plus souvent, et l'on comprend aisément que l'altération des articulations axoïdiennes doive amener la suppression des mouvements de rotation. Le mal a-t-il débuté par les os ou par les membranes synoviales? Il est impossible de répondre à cette question. Bouvier, dans son ouvrage, décrit les deux formes synoviale et osseuse. M. Lannelongue, dans ses *Leçons sur le mal de Pott* (1), se prononce, d'après une théorie générale qui lui est commune avec Volkmann, en faveur de l'origine osseuse; mais aucun de ces auteurs n'apporte de preuve décisive à l'appui de son opinion.

Une question plus importante, c'est celle de la nature tuberculeuse ou rhumatismale de l'affection. Ici tout est en faveur de la tuberculose; la marche lente et apyrétique de la maladie, l'état général peu satisfaisant, les antécédents personnels et héréditaires. En effet, la mère de cette jeune fille a succombé à la tuberculose pulmonaire; elle-même présente actuellement, au sommet du poumon droit, de la matité, une respiration rude et une expiration prolongée.

Dans ces conditions, le pronostic est grave, tant à cause de la nature tuberculeuse des lésions, que des complications qui peuvent survenir. Les luxations spontanées, nom sous lequel le mal occipital était autrefois

(1) Lannelongue, *Tuberculose vertébrale*. Paris, 1888, p. 270.

décrit, ne sont pas rares et déterminent parfois une compression de la moelle rapidement mortelle. Cette compression se fait, soit par glissement de l'atlas en avant de l'axis, soit par luxation de l'apophyse odontoïde dans le canal vertébral. Dans ce dernier cas, la mort est subite; et Sédillot en rapporte un exemple frappant, celui d'un soldat qui mourut subitement pendant son transport à l'hôpital. Malgaigne fait remarquer que, dans le glissement de l'atlas sur l'axis, le pronostic est beaucoup moins funeste, la moelle s'habituant à la compression lentement produite. La mort peut encore être la conséquence des paralysies causées par la pachyméningite; elle peut succéder à la suppuration des lésions, ou même à des hémorrhagies causées par l'ulcération des artères vertébrales. Mais le tableau n'est pas toujours aussi noir, et le pronostic n'est pas nécessairement fatal. La guérison par ankylose est possible, témoin le fait de Cloquet, où toute une moitié de l'atlas manquait, et où la fusion s'était faite entre l'axis et l'occipital. Des faits analogues ont été recueillis par Daubenton et par Paget.

C'est cette ankylose que nous devons nous efforcer de produire par l'immobilisation. Mais, avant d'immobiliser la tête, il faut la remettre dans sa situation normale. Toutefois les tentatives de réduction doivent être faites avec les plus grandes précautions, la mort subite pouvant être déterminée par des manœuvres intempestives, surtout quand il existe déjà une subluxation des vertèbres. Dans ce dernier cas, les avis sont partagés; les uns conseillant d'intervenir, tandis que les autres préfèrent l'abstention. Cependant le beau fait de Tessier rapporté par Bonnet (1) est bien de nature à encourager les tenta-

(1) Bonnet, *Traité des maladies des articulations*, t. II, p. 545.

tives de réduction. Mais il est évident que, dans ces cas, c'est à la réduction lente et progressive au moyen des appareils que l'on aura exclusivement recours. Outre les appareils de contention ordinaires, désignés sous les noms de colliers et de minerves, on peut aussi se servir de l'extension continue conseillée par le professeur Lannelongue.

Chez notre jeune malade, le redressement de la tête sera facilement obtenu sous le chloroforme ; la contention sera maintenue à l'aide d'un appareil plâtré immobilisant le cou et prenant point d'appui, d'une part, sur la région occipito-frontale, d'autre part sur les épaules et le thorax.

A propos de notre seconde malade, je n'ai pas l'intention de vous faire l'histoire complète du torticolis musculaire, mais je ne puis passer sous silence l'étiologie de cette affection, question particulièrement digne d'intérêt. Cette déformation se montre au moment de la naissance, ou bien elle apparaît plus tard ; d'où la distinction en torticolis *congénital* et *acquis*. Il est toujours très difficile de savoir si la lésion s'est manifestée pendant la vie intra-utérine, comme cela se voit pour le pied-bot, ou si l'application du forceps, un accouchement par le siège, n'ont pas déterminé une lésion musculaire du sterno-mastoïdien. Cette dernière opinion, défendue par Stromeyer et Dieffenbach, en Allemagne, sous le nom de *torticolis obstétrical*, a été acceptée en France par Blachez.

Elle a été combattue, en 1884, par Pétersen (1). Ce chirurgien nie la rupture musculaire et fait observer

(1) Pétersen, *Caput obstipum*, *Archiv für klin. chir.* Band XXX, Heft 4.

non sans quelque raison, que cette déchirure n'amènerait pas une contracture de muscle, mais, au contraire, une séparation des deux extrémités rompues, et, par conséquent, un allongement du sterno-mastoïdien ; Volkmann (1) pense qu'il ne faut pas être aussi exclusif; à côté des cas de torticolis congénitaux, il admet la rupture musculaire pendant l'accouchement. Il donne comme preuves à l'appui deux observations dans lesquelles un hématome succédant à la déchirure des fibres musculaires amena à sa suite un torticolis. Il rappelle que des contractures des doigts, des pieds-bots équins, ont pu se développer à la suite de déchirures et d'inflammations des muscles; je tiens à rapprocher de ces faits de Volkmann un malade que je vous ai déjà montré dans le service, et qui est un bel exemple de rétraction musculaire, à la suite d'épanchement sanguin dans l'intérieur d'un muscle. Chez ce garçon, qui est hémophile, un hématome volumineux s'est produit dans l'épaisseur du jumeau interne ; il en est résulté une rétraction du muscle, et un pied-bot équin pour lequel nous avons dû pratiquer la section du tendon d'Achille. Chez lui, le mécanisme de la rétraction musculaire est absolument celui qui est indiqué par le chirurgien allemand. Du reste, je n'insiste pas pour le moment sur ce fait plein d'intérêt, me proposant d'y revenir longuement, quand je vous entretiendrai du pied-bot.

Le torticolis acquis peut encore être la conséquence de convulsions, de troubles oculaires déterminant une attitude vicieuse. Il peut succéder à des inflammations de voisinage, à des refroidissements,

(1) Volkmann, *Das sogenannte angeborene Caput obstipum, und die offene Durchschneidung des musculus sterno-cleido mastoïdes. Centralblatt für chir.*, 1885, n° 14.

torticolis rhumatismal qui, de passager, devient chronique.

Si nous cherchons à nous rendre compte des particularités du cas que nous avons sous les yeux, nous constatons que, chez notre petit malade, la lésion siège du côté droit, et, chose curieuse, pour laquelle il n'a pas été fourni d'explication, c'est le sterno-mastoïdien droit qui est le plus souvent atteint. Les autres muscles du cou, le trapèze, le splénius, le peaucier lui-même peuvent être rétractés et amener la déviation latérale du cou. Sous le nom de *torticolis postérieur*, M. Delore (de Lyon) a fait connaître des cas dans lesquels les muscles de la nuque, trapèze, splénius, grand complexus, étaient atteints. Enfin M. Dubreuil (de Montpellier) a décrit le torticolis des scalènes. Lorsque la lésion siège dans le sterno-mastoïdien, les deux chefs du muscle ne participent pas également à la difformité. C'est habituellement le chef sternal qui présente la rétraction la plus forte. Ici, au contraire, c'est le faisceau claviculaire qui est le plus atteint.

Je vous rappelle, en arrivant au traitement, les tentatives de redressement brusque faites par Delore dans le torticolis postérieur, mais ici la section tendineuse est le seul procédé qui soit de mise. Sa pratique remonte au XVIIe siècle, comme nous le montrent les faits de Tulpius et de Roonhuysen. A cette époque, le tendon était sectionné à ciel ouvert, et l'on comprend que les accidents auxquels cette petite opération pouvait donner lieu, avant l'ère antiseptique, fussent de nature à en détourner les chirurgiens. Aussi la ténotomie sous-cutanée, faite pour la première fois par Dupuytren, en 1822, eut-elle un très grand retentissement, et fut-elle bientôt répandue, en Allemagne, par Dieffenbach et Stromeyer; en France,

par Bouvier et J. Guérin. Cependant cette section tendineuse, faite en quelque sorte à l'aveugle, n'est pas sans présenter quelques dangers. Les veines jugulaires antérieure et externe qui passent dans la région peuvent être ouvertes. On cite un fait de Robert dans lequel la veine jugulaire externe fut blessée; une phlébite s'ensuivit, et le malade mourut d'infection purulente. Volkmann raconte qu'il lui est arrivé d'ouvrir la jugulaire interne; mais il put remédier à l'hémorrhagie consécutive. La section sous-cutanée expose en outre à des échecs. Il est, en effet, difficile de sectionner, non seulement le tendon dans toute sa largeur, mais encore de détruire toutes les brides fibreuses qui maintiennent la tête dans son attitude vicieuse. C'est pour cela qu'on revient aujourd'hui à la section à ciel ouvert; grâce à l'antisepsie qui nous met à l'abri des complications des plaies, la méthode n'offre plus d'inconvénients, et elle présente d'immenses avantages. Recommandé par Volkmann, dans les *Archives de Langenbeck* de 1884, ce procédé a été adopté, à l'étranger, par Lorenz, Heineke, Billroth, Keetley; en France, M. Levrat (de Lyon) (1) en conseille également l'usage. En sectionnant couche par couche les tissus, des parties superficielles vers les parties profondes, on a l'immense avantage de voir ce que l'on fait, et de pouvoir couper toutes les brides qui mettraient obstacle au redressement. En outre, on simplifie considérablement le traitement consécutif.

Sur quel faisceau du sterno-mastoïdien faut-il agir? J. Guérin soutenait qu'il suffisait de la section du chef sternal. Tel n'est pas l'avis de Bonnet, qui dit, avec raison, qu'il est nécessaire de sectionner les deux chefs

(1) Levrat, *La Province médicale*, 1888, n° 43, p. 609.

du muscle. Chez notre petit malade, le doute ne saurait exister; il faut certainement couper les deux tendons, puisque tous deux participent à la rétraction.

La section tendineuse faite, le traitement n'est pas achevé; il est de toute nécessité d'appliquer un appareil susceptible de maintenir la réduction. Ces appareils n'étaient appliqués autrefois qu'après la cicatrisation de la petite plaie opératoire; ils peuvent l'être avec avan-

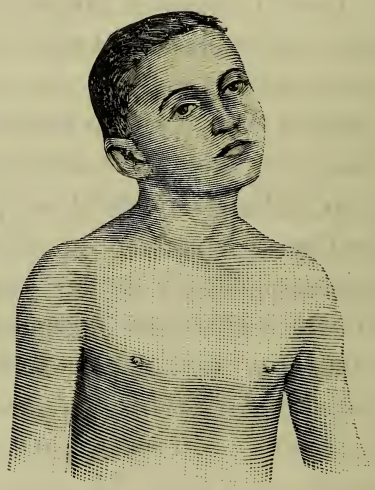

Fig. 7. — Torticolis.

tage immédiatement après l'opération. En outre, après la ténotomie sous-cutanée, le redressement ne s'obtenait que très lentement, et souvent même le résultat définitif restait incomplet. Cela tenait à ce que la section des brides fibreuses rétractées avait été insuffisante, et aussi à ce qu'on laissait à la cicatrisation le temps de reproduire en partie l'obstacle, avant de compléter l'intervention par l'application d'un appareil. Au contraire, en faisant suivre immédiatement la ténotomie du port d'un appareil, en sectionnant complètement à ciel ouvert tous les obstacles au redressement, on abrège beaucoup la

durée du traitement consécutif, et l'on assure le succès définitif.

Les appareils usuels connus sous les noms de colliers et de minerves sont fort compliqués et ont l'inconvénient d'être très chers. Nous les laisserons de côté pour nous servir ici d'un bandage plus simple dérivé de celui qu'emploie Lewis Sayre (1). Nous prendrons point d'appui sur la tête d'une part, sur le thorax d'autre part, à l'aide de

Fig. 8. — Torticolis.

deux bandes de diachylon enroulées autour de la poitrine et de l'extrémité céphalique. Nous rapprocherons ensuite l'une de l'autre ces deux bandes à l'aide d'un tube de caoutchouc qui maintiendra la tête constamment inclinée sur l'épaule gauche, c'est-à-dire du côté opposé à la difformité. Les figures ci-jointes permettront, du reste, de se rendre compte à la fois de l'appareil employé et du résultat obtenu (fig. 7 et 8).

(1) Lewis Sayre, *Leçons cliniques sur la chirurgie orthopédique*, trad. Thorens. Paris, 1887, p. 468.

L'opération a été faite le 10 janvier dernier, suivant le plan tracé dans la leçon précédente. La peau incisée, nous avons dû sectionner une grande épaisseur de tissus fibreux s'étendant assez loin en largeur et en profondeur, et nous avons pu nous rendre compte qu'il eût été impossible de comprendre toutes ces brides fibreuses dans une ténotomie sous-cutanée. La plaie a été réunie par première intention, sans drainage; l'appareil à traction élastique mis immédiatement en place a permis d'obtenir promptement le redressement. L'enfant complètement guéri a été présenté, le 21 février, à la Société de chirurgie. Depuis lors, il a été revu, et la guérison ne s'était pas démentie.

DIX-HUITIÈME LEÇON

OSTÉO-PÉRIOSTITE SYPHILITIQUE DE LA CLAVICULE FRACTURE SPONTANÉE DE L'OS

Volumineuse tumeur de la clavicule gauche chez un homme de quarante-quatre ans; fracture spontanée. — Diagnostic à faire entre un néoplasme et une lésion syphilitique de l'os. — Diverses formes des manifestations syphilitiques sur la clavicule; gommes, ostéo-périostites, nécroses. — Fractures spontanées observées en pareil cas.

Le malade qui va faire le sujet de notre leçon d'aujourd'hui est un homme de quarante-quatre ans, entré dans notre service pour une tumeur de la clavicule gauche, siégeant à l'union du tiers interne avec les deux tiers externes de l'os. Il nous raconte que, le 29 septembre dernier, il a fait un faux pas, et est tombé de sa hauteur sur le coude gauche; ensuite, l'épaule a touché le sol. Immédiatement après l'accident, il se plaignit uniquement de la région du coude, qui était très douloureuse et qui fut immobilisée; le malade garda le lit pendant un mois. C'est au bout de ce temps seulement qu'il commença à souffrir de l'épaule; il alla consulter un médecin qui lui ordonna de l'iodure de potassium et des frictions. Le 18 ou 20 février, il ressentit tout d'un coup une vive douleur vers la partie moyenne de la clavicule; en même temps il remarqua du gonflement en ce point. A partir de ce moment, ces symptômes ont persisté, et le malade, qui est gardien de la paix, est dans l'impossibilité de faire son service; c'est ce qui l'a engagé à entrer à l'hôpital.

La clavicule est le siège d'une tumeur dure, du volume d'une petite mandarine, faisant fortement relief sous la peau, à l'union du tiers interne avec les deux tiers externes de l'os.

La tumeur est excessivement douloureuse, ce qui en rend très difficile la palpation. Elle est développée surtout au devant de la face antérieure de l'os et mobile avec lui; mais, en outre, la clavicule présente, au niveau de la tumeur, une mobilité anormale, dénotant l'existence d'une fracture. Outre les douleurs provoquées par l'exploration, l'os est le siège de douleurs spontanées qui rendent difficiles tous les mouvements; les douleurs sont surtout vives pendant la nuit, où elles privent le malade de sommeil.

En présence de ces symptômes, l'hésitation est possible entre un néoplasme vrai et une tuméfaction inflammatoire de la clavicule. Sans doute les néoplasmes s'accompagnent souvent de douleurs; mais ici les souffrances du malade sont bien vives; elles réveillent plutôt l'idée d'un travail inflammatoire que celle du développement d'une néoplasie. En outre, la tumeur a pris en peu de temps un volume bien considérable; elle ne datait que de vingt jours lorsque cet homme est entré à l'hôpital; or, quelle que soit la malignité d'un néoplasme, il est bien exceptionnel de le voir acquérir en si peu de temps un pareil développement. Nous avons donc pensé tout de suite à l'existence d'une lésion inflammatoire, et comme cet homme a passé l'âge de l'ostéomyélite, la première idée qui s'est présentée à notre esprit est celle de la syphilis. Cette idée est confirmée par la présence des douleurs nocturnes qu'accuse le malade. En outre, chez cet homme, la face, le dos et les épaules sont couverts de gros boutons d'acné de teinte cuivrée, jaunâtre,

offrant en un mot tous les caractères de l'acné syphilitique. Enfin on apprend qu'il y a vingt ans, étant au Mexique, il a eu un chancre au niveau du filet du gland, chancre dont la cicatrisation a mis un mois et demi à se faire. Toutes ces raisons nous ont fait admettre que nous sommes ici en présence d'une ostéopériostite syphilitique de la clavicule.

Du reste, vous n'ignorez pas, Messieurs, que la clavicule est un des os le plus souvent atteints par la syphilis. C'est, en effet, un os superficiel, comme le tibia, comme la crête cubitale; et la diathèse syphilitique se localise souvent sur ces saillies osseuses superficielles, sans doute parce qu'elles sont exposées à de fréquents traumatismes, qui appellent les déterminations locales chez les sujets présentant un état diathésique. Vous en avez eu dernièrement un exemple chez une vieille femme, venue nous demander une consultation pour une ostéopériostite syphilitique de l'extrémité supérieure du cubitus gauche. De pareilles localisations ne sont pas rares, au niveau de la crête tranchante représentée par le bord externe de l'humérus dans sa partie inférieure.

Quoi qu'il en soit, la clavicule peut présenter les diverses formes de déterminations syphilitiques que l'on observe en général du côté des os. On y peut voir des tumeurs molles comme les gommes, ou bien dures comme les exostoses ; on y rencontre aussi des ostéo-périostites plus ou moins diffuses, pouvant aboutir à la suppuration et à la nécrose. Dans une thèse consacrée à l'étude des gommes syphilitiques sous-cutanées, M. Basset (1) cite une observation de tumeur gommeuse de la clavicule. Il y est dit : « La malade porte immédiatement au-des-

(1) Basset, *Étude sur les gommes syphilitiques sous-cutanées*, thèse de doctorat, Paris, 1884, n° 326.

sous de la clavicule gauche, à la partie externe et moyenne, une gomme énorme, ulcérée, profonde, à bords indurés, taillés à pic, un peu décollés; le fond de l'ulcère gommeux est occupé par un bourbillon irrégulier, jaunâtre, d'aspect purulent. L'ouverture est parfaitement circulaire. Tout autour existe une zone rouge, offrant un certain gonflement. Au niveau de l'ulcération, la clavicule est dénudée dans une étendue assez considérable; 2 centimètres au moins. »

Je vous ai rapporté cette description, parce qu'elle donne une idée exacte des gommes ulcérées de la clavicule.

Dans la thèse de M. Chevalier (1), vous trouverez un exemple d'exostose syphilitique de la clavicule. Quant aux ostéo-périostites pouvant se terminer par suppuration et par nécrose, je me rappelle, pour ma part, avoir vu, il y a quelques années, dans le service de mon ami M. Bouilly, une femme portant une nécrose de la clavicule avec fracture du même os; l'extrémité nécrosée faisait saillie à travers la peau. L'observation a, du reste, été publiée (2). Nicod, Erichsen, ont rapporté des cas semblables. En 1886, M. Gillette a présenté à la Société de chirurgie une pièce provenant d'un malade auquel il avait pratiqué la résection sous-périostée des trois quarts externes de la clavicule droite pour une nécrose syphilitique de cet os (3).

Un des points intéressants chez notre malade, c'est l'existence d'une fracture surajoutée à sa tumeur. Ce n'est pas là, d'ailleurs, une complication exceptionnelle, car elle se retrouve, comme nous le dirons bientôt,

(1) Chevalier, *Recherches sur les tumeurs de la clavicule*, thèse de doct. Paris, 1873.

(2) *Gazette médicale*, 1881, p. 610.

(3) *Bulletins et mém. Soc. de chir.*, 3 février 1886, p. 89.

dans un certain nombre d'observations. Mais ici une discussion doit intervenir. Nous devons, en effet, nous demander si c'est la fracture qui a été l'accident initial, ou bien si l'os a été primitivement atteint d'altération syphilitique, et, ainsi privé de résistance, s'est fracturé secondairement. Il n'est pas impossible, nous semble-t-il, en étudiant soigneusement les antécédents du malade, de résoudre la question. En effet, immédiatement après sa chute, le malade s'est plaint uniquement du coude; il n'a point accusé de douleurs dans l'épaule; c'est au bout d'un mois seulement qu'il a commencé à souffrir de la région claviculaire. Il serait extraordinaire que, pendant un si long espace de temps, le malade ne se fût aperçu de rien, s'il avait eu une fracture de la clavicule. Il est beaucoup plus probable qu'il a eu d'abord, sous l'influence du traumatisme, une ostéo-périostite syphilitique qui a affaibli la résistance de l'os, et préparé le terrain pour la fracture spontanée qui s'est produite le 18 ou 20 février, le jour où le malade a ressenti brusquement et sans cause apparente une violente douleur au niveau de la clavicule. Cette douleur a attiré l'attention du malade vers le point lésé, et lui a fait reconnaître la tumeur qui sans doute existait déjà auparavant. Bien que rares, ces faits de fractures spontanées de la clavicule chez des syphilitiques ont été signalés. A l'article *Clavicule* du Dictionnaire encyclopédique, vous trouverez noté un fait de Delpech relatif à un « jeune homme qui s'était brisé la clavicule gauche en faisant un léger mouvement du bras pour passer son gilet. Mais ce jeune homme était traité par Delpech pour des manifestations graves de la diathèse syphilitique; il portait des caries et des gommes sur différents os, et son humérus droit s'était cassé deux fois pour

des causes aussi légères que celle qui avait amené la fracture de la clavicule. » Plus loin, l'auteur de l'article, M. Polaillon, cite un fait du même genre qui lui est personnel. « Je me souviens, dit-il, d'avoir observé, en 1869, un homme qui, dans un effort pour soulever un morceau de marbre d'un poids peu considérable, s'était rompu la clavicule. Avant l'accident, il n'avait ressenti aucune douleur dans l'os; mais il avait eu la syphilis, et, depuis huit mois, il portait une petite tumeur indolente dans l'endroit de la cassure. » Dans le *Centralblatt für Chirurgie* de 1887, le Dr Fulda (1) rapporte un cas de fracture spontanée chez une femme de vingt-huit ans, ayant une gomme de la clavicule gauche ; la guérison eut lieu par le traitement spécifique. A propos de ce fait, l'auteur rappelle que Gurlt ne cite que six fractures spontanées dues à la syphilis ; deux fois, il y avait des lésions locales de l'os. P. Bruns rapporte un cas de fracture spontanée à la suite d'ostéite gommeuse ; Holmes, un cas à la suite de carie syphilitique. Vous trouverez un certain nombre d'exemples de fractures de la clavicule chez des syphilitiques dans la thèse d'un de mes anciens élèves, le Dr Gellé (de Provins) (2).

Pour en revenir au malade actuel, quoi qu'il en soit de la discussion à laquelle nous venons de nous livrer, que la fracture ait été chez lui l'accident initial, ou qu'elle ne soit que secondaire, les considérations cliniques restent les mêmes. L'existence de la diathèse syphilitique domine chez lui la question du pronostic et celle du traitement.

Le pronostic est favorable ; en effet déjà une amélio-

(1) Fulda, *Spontanfraktur der Clavicula in Folge von Gumma des Knochens* (*Centralbl. für Chir.*, 1887, p. 691).

(2) *Des fractures chez les syphilitiques*, thèse de doct., Paris, 1884.

ration notable a été obtenue depuis que le malade est entré à l'hôpital. La thérapeutique consiste dans l'emploi du traitement mixte : iodure de potassium à doses progressives et traitement mercuriel. En outre, nous ne devons pas oublier que le malade porte une fracture ; il sera donc nécessaire de le soumettre à une immobilisation rigoureuse.

En résumé, cette ostéopériostique syphilitique de la clavicule constitue un fait rare et intéressant, sur lequel je devais appeler votre attention. Bien que les observations d'altérations syphilitiques de la clavicule existent en assez grand nombre, éparses dans la science, la syphilis de la clavicule, en général, n'a pas encore été l'objet d'une description d'ensemble. Un pareil travail rendrait certainement un réel service.

DIX-NEUVIÈME LEÇON

LUXATIONS DE L'ÉPAULE

Signes habituels des luxations de l'épaule en avant. — Complications possibles de ces luxations : Fractures diverses ; issue de la tête luxée à travers les téguments ; complications vasculaires et nerveuses. — Exemple d'une complication vasculaire ; discussion du fait.

Luxations anciennes de l'épaule en avant. — Obstacles à la réduction dans ces cas. — Nécessité de combiner, dans les tentatives de réduction, les tractions avec des mouvements alternatifs de rotation en dedans et en dehors. — En cas d'échec, opérations sanglantes : section sous-cutanée des adhérences ; arthrotomie, résection.

Il est peu de sujets d'un intérêt plus général que les luxations de l'épaule. Telle est leur fréquence que tout médecin est appelé à les rencontrer dans sa pratique et à leur donner des soins. Parmi ces luxations, les déplacements en avant de la tête humérale sont les plus fréquents ; ils se présentent à nous à chaque instant, et je ne manque jamais de mettre sous vos yeux les exemples que la clinique nous fournit. A propos de chaque malade, j'attire votre attention sur trois symptômes principaux qui vous permettront de faire le diagnostic, et qui se tirent : 1° de l'attitude spéciale offerte par le membre ; 2° de la direction que présente l'axe de l'humérus ; 3° de la situation occupée par la tête humérale elle-même.

Dans les luxations de l'épaule en avant, en effet, les malades se présentent à nous avec l'avant-bras fléchi à angle droit sur le bras ; le coude écarté du tronc, et, quelque effort qu'ils fassent, il ne saurait en être rappro-

ché. A cette abduction plus ou moins marquée suivant les cas, se joint un certain degré de rotation, soit en dedans, soit en dehors. Mais ce qui a plus d'importance encore que l'attitude anormale du membre, c'est la direction que présente l'axe de l'humérus. A l'état normal, si vous prolongez par en haut l'axe de l'humérus, vous reconnaissez que cet axe vient passer par le moignon de l'épaule, qu'il répond, en d'autres termes, à l'articulation scapulo-humérale. Dans les luxations en avant, l'axe de l'humérus est dévié en dedans; au lieu de répondre à l'articulation de l'épaule, il vient couper la clavicule en un point de son étendue, le plus souvent à l'union de son tiers externe avec ses deux tiers internes. Ce refoulement de la partie supérieure de l'humérus en dedans entraîne une déformation correspondante du moignon de l'épaule. La tête n'occupant plus son siège normal, le moignon de l'épaule est aplati, et le chirurgien peut enfoncer le doigt au-dessous de l'acromion; en outre, par suite du déjettement de l'extrémité supérieure de l'humérus en dedans, le deltoïde forme avec le reste du bras un angle ouvert en dehors; il en résulte, au niveau des attaches inférieures du deltoïde, une dépression en coup de hache d'autant plus marquée que le déplacement en dedans est plus prononcé. Il est possible enfin, par la palpation de la paroi antérieure de l'aisselle et de la cavité axillaire elle-même, de reconnaître que la tête humérale occupe une situation anormale. La luxation est-elle sous-coracoïdienne, on peut, avec les doigts enfoncés profondément dans l'aisselle, reconnaître la saillie anormale formée par la tête humérale dans cette cavité; si, au contraire, le déplacement de la tête en dedans est plus marqué, en un mot, si la luxation est intra-coracoïdienne, on ne peut plus sentir avec les doigts la tête

dans la cavité axillaire; ce que l'on trouve, c'est seulement la face interne de l'os. La tête placée plus haut et plus en dedans est appréciable seulement par le relief qu'elle fait sur la paroi antérieure de l'aisselle, à peu de distance au-dessous de la clavicule.

Les autres symptômes, tels que ceux tirés de la présence et du siège de l'ecchymose, des troubles fonctionnels, de l'existence ou de l'absence de raccourcissement, ont une beaucoup moindre valeur. Aussi, je le répète, sont-ce les changements dans l'attitude du membre, dans la direction de l'axe de l'humérus, les déplacements de la tête humérale, que vous devez surtout vous attacher à étudier. Pour cela, il est nécessaire de procéder par comparaison; vous plaçant en face du malade dont les épaules sont découvertes, vous pouvez reconnaître les moindres modifications qui se sont produites dans la symétrie des membres supérieurs, et, par là, éviter les erreurs de diagnostic.

S'il est important d'attirer l'attention sur le diagnostic des luxations de l'épaule, il n'est pas d'un moindre intérêt d'étudier les diverses complications qui peuvent se montrer dans ce genre de traumatismes. Ce sont tout d'abord des fractures qui peuvent siéger, soit sur l'extrémité supérieure de l'humérus, soit sur l'omoplate. Il est exceptionnel de rencontrer, en même temps que des luxations de l'épaule, des fractures de l'acromion et de l'apophyse coracoïde; mais on observe beaucoup plus souvent des fractures de la cavité glénoïde et du col de l'omoplate. Les fractures de la tête humérale sont loin d'être rares; du moins observe-t-on souvent des arrachements des tubérosités humérales qui, s'ils rendent facile la réduction, favorisent aussi singulièrement la reproduction du déplacement. Plus rares sont les fractures

de l'extrémité supérieure de l'humérus en totalité, compliquant les luxations de l'épaule et rendant très difficile la question du traitement. Mais je n'insiste pas sur ces diverses complications, dont je ne saurais vous montrer aucun exemple précis en ce moment.

A côté des complications du côté des os, il est encore à noter celles qui se montrent sur les vaisseaux et les nerfs, déchirures des artères, contusions et compressions des nerfs. Rien n'est moins exceptionnel que de voir des malades atteints de luxation de l'épaule accuser en même temps des fourmillements et une perte de sensibilité dans les doigts. Ainsi que l'a fait remarquer M. le professeur Panas, c'est surtout dans les luxations intra-coracoïdiennes que se rencontrent ces troubles de la sensibilité, parce que, dans cette variété, la tête arrivant presque au contact de la paroi thoracique, peut comprimer le plexus brachial contre le plan des côtes. Il est bon de s'assurer, au moment du premier examen, de l'existence ou de l'absence de ces troubles nerveux ; car, plus tard, ils pourraient être attribués par le malade aux tractions exercées pendant les tentatives de réduction. Vous avez eu ici même, au commencement de l'année scolaire, un exemple de ces paralysies du plexus brachial compliquant une luxation de l'épaule, sur une femme de cinquante-huit ans, qui était entrée, le 29 novembre 1888, dans notre service. Un mois avant, elle avait été renversée par une voiture. Ayant complètement perdu connaissance au moment de l'accident, cette femme ne pouvait nous rendre compte de ce qui s'est passé ; mais le médecin qui lui a donné des soins, M. le Dr Delaunay, nous a affirmé qu'il avait constaté chez elle tous les signes très nets d'une luxation de l'épaule en avant. N'ayant rien sous la main pour appliquer un bandage,

M. Delaunay envoya la malade à l'hôpital Beaujon, où la réduction fut opérée. Immédiatement après, la malade quitta l'hôpital, mais elle a conservé depuis lors une paralysie complète du membre supérieur gauche. Au moment où elle s'est présentée à notre examen, nous avons constaté que les muscles de la main, de l'avant-bras, du bras et de l'épaule, étaient paralysés. A l'avant-bras, la contractilité électrique était complètement abolie ; le biceps, le triceps, le deltoïde, ne fournissaient que de légères contractions fibrillaires sous l'influence du courant faradique. Le grand pectoral et le trapèze se contractaient beaucoup plus faiblement que les mêmes muscles du côté opposé. On constatait des plaques d'anesthésie à la partie postérieure de l'avant-bras ; il y avait aussi une diminution marquée de la sensibilité des doigts et de la main. La température était plus élevée du côté malade que du côté sain. Pendant le séjour de la malade à l'hôpital, des troubles trophiques, œdème du membre, état lisse de la peau des doigts, sudation abondante, se montrèrent. De vives douleurs du côté du petit doigt vinrent déceler l'existence d'une névrite périphérique, dans la zone du nerf cubital. Malheureusement, au bout de six semaines, malgré nos conseils, la malade voulut absolument quitter l'hôpital. Depuis lors, nous n'avons plus eu de ses nouvelles ; mais, malgré l'emploi quotidien de l'électricité pendant son séjour au milieu de nous, il n'y avait, à sa sortie, aucune amélioration dans son état.

Vous voyez, d'après cet exemple, que les paralysies du plexus brachial compliquant les luxations de l'épaule méritent d'être bien connues ; car elles sont de nature à aggraver beaucoup le pronostic. Un nerf dont la paralysie est souvent liée aux déplacements de la tête humé-

rale, c'est le nerf circonflexe. On se rend aisément compte de cette complication, si l'on réfléchit à la manière dont ce nerf est enroulé autour du col de l'humérus. Sa paralysie entraîne une impotence du deltoïde qui rend très difficile le rétablissement des fonctions à la suite des luxations de l'épaule. Signalons enfin, à titre de complication exceptionnelle, l'issue de la tête humérale déplacée à travers la peau. J'ai pu en observer un exemple, en 1876, à Lariboisière, dans le service de mon maître, M. Panas, sur une vieille femme qui avait été victime d'un accident de voiture. La résection de la tête humérale fut pratiquée; mais la malade ne tarda pas à succomber aux lésions multiples dont elle était atteinte.

Si j'ai tenu à vous énumérer les différentes complications qui peuvent se montrer en même temps que les luxations de l'épaule, c'est parce que les circonstances nous mettent aujourd'hui même sous les yeux un exemple rare et intéressant d'une de ces complications.

Le 5 avril dernier, entrait dans notre service un cocher, homme de quarante-huit ans, actuellement couché au n° 7 de notre salle Saint-Landry. Le jour même de son entrée, le cheval qu'il conduisait s'étant emporté, cet homme a été précipité de son siège et s'est fait une double lésion de la jambe gauche et de l'épaule droite. Le lendemain, 6 avril, on constate, au moment de la visite, tous les symptômes d'une luxation intra-coracoïdienne; en même temps on était frappé de l'existence d'un gonflement énorme du membre supérieur avec refroidissement et absence du pouls, qui fit admettre la probabilité d'une lésion vasculaire importante. Du côté de la jambe gauche, il existait une fracture de Dupuytren avec déjettement du pied en dehors, et petite plaie au

niveau du tibia. Le malade fut endormi, la fracture fut réduite, la plaie pansée antiseptiquement avec la gaze iodoformée, et le membre posé dans une gouttière plâtrée. On fit aussi quelques tentatives de réduction de la luxation ; mais notre chef de clinique, M. Rochard, ne jugea pas prudent de pousser très loin ces tentatives, vu l'existence évidente d'une lésion vasculaire importante, et la luxation ne fut point réduite. Quelques jours après, je repris mon service, et je pus constater l'état suivant : le membre était dans une abduction légère, le coude écarté du tronc; si l'on prolongeait par en haut l'axe de l'humérus, on voyait qu'au lieu de passer par l'articulation scapulo-humérale, il venait couper la clavicule à l'union de son tiers externe avec son tiers moyen; la tête pouvait être sentie sur la paroi antérieure de l'aisselle, débordant l'apophyse coracoïde par la plus grande partie de son étendue. Dans ce cas particulier, la recherche de la tête humérale par la cavité axillaire était impossible, tant était considérable le gonflement. Pour la même raison, on ne perçoit pas l'existence d'une dépression au-dessous de l'acromion. Pendant les mouvements de rotation imprimés à la tête humérale, on sent se produire une grosse crépitation, dénotant l'existence d'une fracture des tubérosités humérales. Mais ce qui attire surtout l'attention, dans ce cas particulier, c'est l'existence d'un énorme gonflement de l'aisselle et du moignon de l'épaule. Un épanchement sanguin considérable soulevait la paroi antérieure de l'aisselle et se propageait le long de la paroi thoracique jusqu'au-dessous de la crête iliaque, traduisant sa présence par un gonflement énorme et par une ecchymose noirâtre, surtout marquée dans les parties déclives. D'autre part, l'épanchement sanguin gagnait le moignon de l'épaule et la

face interne du bras, descendant jusqu'au-dessous du coude. Tout le membre supérieur est le siège d'un gonflement très prononcé, légèrement violacé et notablement refroidi à la palpation. Le pouls est complètement absent au niveau des artères radiale et cubitale. En présence de ces symptômes, je pense, comme M. Rochard, qu'il existe une lésion vasculaire importante; toutefois, il me paraît avantageux de tenter la réduction de la luxation, pour ne pas s'exposer à rencontrer plus tard des obstacles insurmontables.

Le vendredi 12 avril, le malade est endormi, et, avec l'aide de deux aides exerçant des tractions graduées et continues sur le membre supérieur, j'obtiens au bout de quelques instants la réduction. Celle-ci s'effectue en deux temps : dans un premier temps, la tête s'abaisse en suivant la paroi antérieure de l'aisselle ; dans le second temps, elle rentre brusquement dans la cavité glénoïde, avec une grosse crépitation, qui confirme le diagnostic de fracture porté précédemment. Pendant les jours suivants, nous avons étudié avec intérêt les modifications qui se présentaient du côté du membre malade. Nous avons vu lentement diminuer l'œdème et la teinte ecchymotique du membre supérieur et de la partie latérale du tronc. Malgré la réduction de la luxation, le pouls n'a pas reparu; à plusieurs reprises, nous avons recherché les battements de l'artère radiale, de la cubitale et de l'artère humérale elle-même au niveau du pli du coude, sans jamais arriver à les percevoir. Nous avons engagé plusieurs personnes à faire cette recherche avec nous, et notamment le professeur Dubreuil (de Montpellier), qui nous faisait l'honneur de visiter notre service.

Pour tout le monde, il est demeuré parfaitement certain que les pulsations artérielles étaient supprimées

dans le membre qui avait été le siège de la luxation. Cependant ces mêmes battements étaient parfaitement normaux dans le membre du côté opposé. Nous avons assisté chez ce malade à un phénomène qu'il n'est pas rare de rencontrer dans les cas où la circulation a été supprimée dans l'artère principale d'un membre, soit par une ligature, soit par un caillot embolique : je veux parler de l'élévation de la température locale dans le membre lésé. En effet, au bout de quelques jours, au refroidissement qui avait été constaté lors de l'entrée du malade, a fait suite une élévation de température facile à constater avec la main. Le 22 avril, nous avons mesuré, à l'aide d'un thermomètre à température locale, cette élévation de température, et nous avons trouvé 33°,8 pour le membre supérieur droit, et seulement 27° pour le membre gauche, soit une différence de près de 7 degrés en faveur du membre qui a été le siège de la luxation.

Depuis lors, l'état de ce membre ne s'est pas sensiblement modifié. La luxation s'est maintenue bien réduite ; cependant la tête fait encore une saillie un peu forte en avant, cela sans doute à cause de la fracture concomitante dont nous avons noté l'existence. Le pouls n'a pas reparu; la température locale reste plus élevée que dans le membre du côté opposé. Les troubles nerveux qui, nous l'avons dit, ne sont pas rares à la suite des luxations de l'épaule, font ici complètement défaut; la sensibilité et la motilité du membre supérieur sont parfaitement intactes.

Les troubles vasculaires sont beaucoup plus exceptionnels; il en existe seulement quatre exemples classiques, et le fait que nous avons sous les yeux appelle une discussion. Le premier cas appartient à Auguste Bérard, qui observa une luxation sous-coracoïdienne, compliquée de

la suppression du pouls dans les artères radiale et cubitale; une gangrène de plusieurs doigts se montra. Le malade ayant succombé, on constata, à l'autopsie du membre, une rupture des deux tuniques internes de l'artère, avec oblitération de son calibre. Nélaton, qui rapporte le cas précédent, eut l'occasion d'observer un fait semblable. Il s'agit d'une rupture de l'axillaire à la suite d'une luxation sous-glénoïdienne. Il se développa un anévrysme faux consécutif ayant nécessité la ligature de l'artère au-dessous de la clavicule. Parise a rapporté un fait semblable, se compliquant d'une déchirure du nerf circonflexe. Enfin Hamilton cite un quatrième fait, celui de O'Reilly, qui dut lier la sous-clavière dans un cas de rupture de l'axillaire consécutive à une luxation. Le malade mourut avec une gangrène de deux doigts.

Le fait actuel diffère notablement de ceux qui ont été signalés jusqu'ici; nous n'avons en effet ni gangrène, ni anévrysme diffus. Sans doute cet énorme gonflement et la présence de cette ecchymose, qui s'est diffusée jusqu'à la région fessière, dénotent la rupture de vaisseaux importants. Toutefois, en l'absence de tout battement anormal au niveau de cette volumineuse tuméfaction, il est bien difficile d'admettre que l'artère axillaire elle-même ait été rompue en totalité; la même objection est applicable à l'arrachement d'une collatérale volumineuse comme la sous-scapulaire, à son insertion sur le tronc principal. Dans cette dernière hypothèse, on devrait observer un anévrysme diffus, comme dans une rupture totale de l'axillaire elle-même. Et cependant, on ne peut négliger la suppression complète et persistante du pouls. Ce qui nous semble le plus probable, c'est que le traumatisme éprouvé par notre malade a été le même que chez le blessé de Bérard, c'est-à-dire une rupture des

deux tuniques internes de l'artère. De cette façon, nous pouvons nous expliquer et l'absence de battements dans l'épanchement sanguin axillaire, et la suppression du pouls par oblitération du tronc artériel principal du membre. Sans doute notre malade n'a pas eu de gangrène; mais le sphacèle n'est pas une complication nécessaire à la suite de la ligature ou de la rupture d'un gros vaisseau, et la circulation collatérale a très bien pu être suffisante pour entretenir la nutrition du membre, chez cet homme de quarante-huit ans, qui ne porte pas de signes évidents d'athérome. C'est à la dilatation des capillaires périphériques que Broca rapporte, dans son *Traité des anévrysmes*, l'élévation de température que l'on constate dans les membres à la suite de la ligature du tronc principal, élévation de température qui était si marquée chez notre malade, puisque chez lui elle dépassait de près de 7 degrés la température du membre sain. Dans cette hypothèse d'une déchirure incomplète de l'artère axillaire, portant seulement sur ses deux tuniques internes, le volumineux épanchement sanguin constaté chez notre malade ne saurait avoir été fourni par l'artère axillaire elle-même; il serait attribuable à la rupture d'artères et de veines collatérales, circonstance obligée d'un traumatisme aussi grave.

(Le malade dont nous venons de rapporter l'histoire a quitté l'Hôtel-Dieu, complètement guéri; il a été revu depuis lors, à deux reprises différentes, par des externes de notre service. La dernière fois où nous avons eu de ses nouvelles, le 11 septembre, cinq mois, par conséquent, après l'accident, son état était le suivant : il avait repris son métier de cocher et disait ne pas être gêné pour conduire. Les mouvements du bras étaient cependant un peu limités; le malade avait quelque difficulté à mettre la

main sur la tête ; la main droite était aussi moins forte que la gauche. Il n'existe pas de douleurs dans le membre. Le pouls radial n'a pas reparu).

En même temps que le malade précédent si intéressant par la complication qu'il nous présente, le hasard a amené dans notre service un second cas de luxation de l'épaule, remarquable à un autre titre. C'est en effet une luxation qui date déjà de quatre mois, et qui sera pour nous l'occasion de vous entretenir des luxations anciennes. Il s'agit d'une femme de soixante ans, entrée dans notre service, le 30 avril dernier, pour un traumatisme de l'épaule droite datant du courant de janvier dernier. La malade ne saurait préciser la date ; à ce moment, elle est tombée dans la rue, la face en avant. Elle a ressenti immédiatement des douleurs dans l'épaule droite; elle a consulté un médecin-pharmacien, qui lui a affirmé qu'elle n'avait rien de luxé et lui a ordonné des frictions. Elle est restée ainsi avec une impotence fonctionnelle extrêmement marquée, surtout pour les mouvements d'abduction et d'élévation du moignon de l'épaule.

Actuellement, tous les muscles de l'épaule sont le siège d'une atrophie considérable; aussi l'examen des saillies osseuses est-il rendu très facile. Au-dessous de l'acromion, on constate l'existence d'une dépression très nette; il existe une légère abduction du membre; il est cependant possible de rapprocher le coude du tronc. La tête humérale est facilement sentie au-dessous de l'apophyse coracoïde ; elle est également très accessible par l'aisselle.

Il est, chez cette malade, un symptôme particulièrement marqué, c'est l'allongement du membre. La tête

humérale a subi un abaissement très prononcé; il en résulte une augmentation de hauteur évidente de la paroi antérieure de l'aisselle. On s'en rend encore mieux compte en pratiquant la mensuration; on trouve, du côté malade, de l'acromion à l'épicondyle, 29 centimètres, tandis que, du côté sain, il y a seulement 27 centimètres; c'est donc une augmentation de longueur de 2 centimètres pour le côté malade. Il n'existe aucun trouble du côté de la circulation et de l'innervation.

Dans les jours qui ont suivi l'entrée de la malade à l'hôpital, le 9 mai, nous avons fait une première tentative de réduction sous le chloroforme. Après avoir cherché, au préalable, à mobiliser la tête humérale, en imprimant au membre des mouvements de rotation et de circumduction, nous avons fait opérer des tractions par deux aides. Plusieurs craquements se sont fait entendre; la tête s'est laissée légèrement abaisser; mais aucun résultat définitif n'a été obtenu. Pendant les jours suivants, la malade a ressenti de la douleur, une ecchymose s'est montrée à la partie antérieure de l'articulation; force a été de laisser prendre à cette femme une quinzaine de jours de repos. Aujourd'hui nous allons faire, à l'aide des moufles, une nouvelle tentative de réduction. Mais nous ne devons pas oublier que quatre mois déjà se sont écoulés depuis l'accident; ce qui représente une durée considérable pour une luxation de l'épaule; aussi le pronostic doit-il être des plus réservés.

Il importe, si l'on veut pouvoir compter sur un bon résultat, de bien se rendre compte des obstacles que l'on a à combattre. Dans les luxations récentes, les obstacles tiennent surtout à la contraction musculaire; d'où l'utilité du chloroforme. Dans les luxations anciennes, les muscles sont atrophiés; les obstaces viennent d'autre

part. En ce qui concerne les luxations de l'épaule, notre collègue, M. Ch. Nélaton, examine, dans un récent travail (1), les causes de l'irréductibilité. Cet auteur passe en revue les différentes causes qui ont été incriminées; il les range dans les trois catégories suivantes : 1° les déformations des surfaces articulaires; 2° les rétractions musculaires; 3° les brides fibreuses accidentelles. Pour lui, les déformations des surfaces articulaires n'existent que dans les luxations très anciennes; intéressantes en anatomie pathologique, elles sont donc beaucoup moins importantes pour le chirurgien. Quant aux deux derniers groupes de causes, la rétraction des muscles et la présence de brides fibreuses accidentelles, tout en ayant une existence très réelle, elles ne jouent pas le rôle principal. Reprenant une idée ancienne de Desault et de J.-L. Petit, M. Ch. Nélaton croit que l'obstacle principal à la réduction est dans les modifications qui se passent du côté de la capsule articulaire. Celle-ci constitue tout d'abord une véritable boutonnière dont les lèvres étranglent le col huméral; plus tard, la capsule tendue et rigide forme une barrière qui s'oppose à la rentrée de la tête dans sa cavité. Déjà, en 1836, Lisfranc a rapporté un bel exemple de cet obstacle formé par la rétraction capsulaire et constaté à l'autopsie d'une luxation qui était demeurée irréductible. Dans des opérations sur le vivant, aussi bien que dans des expériences entreprises sur le cadavre, M. Nélaton a pu se rendre compte du rôle joué par la capsule articulaire. Nous pensons qu'il serait dangereux de vouloir généraliser en pareil cas; toutefois l'on peut dire que les obstacles à la réduction consistent, d'une part dans les liens fibreux accidentels qui main-

(1) *Arch. gén. de médecine*, 8 octobre 1888.

tiennent la tête dans sa nouvelle position, et tendent à la formation d'une néarthrose ; d'autre part, dans les modifications qui ont pour résultat l'oblitération de la cavité articulaire déshabitée.

De son étude sur les causes d'irréductibilité, M. Nélaton, d'accord avec M. Farabeuf, conclut à l'adoption du procédé suivant de réduction : il consiste à combiner les tractions avec des mouvements alternatifs de rotation en dedans et en dehors, dont le but est d'élargir les bords de la fente capsulaire, et par là, de faciliter la rentrée de la tête dans sa cavité. Grâce à l'emploi de ce procédé, les tractions n'ont pas besoin d'être poussées aussi loin que lorsqu'elles sont exercées seules. C'est un but analogue qu'on se propose, lorsqu'on imprime au membre des mouvements de rotation et de circumduction, lorsqu'en un mot, on fait la mobilisation préalable, avant de commencer les tentatives de réduction.

Si l'on échoue en employant les méthodes précédentes bien dirigées, on peut avoir recours à des opérations sanglantes. On peut s'aider tout d'abord de la section sous-cutanée, faite avec le ténotome, des adhérences et brides fibreuses accidentelles qui s'opposent à la réduction ; dans ces dernières années, M. Polaillon (1) a appelé l'attention sur ce procédé ; on peut toutefois lui reprocher d'être un procédé aveugle, dans lequel on ne voit pas ce que l'on coupe, et où l'on est exposé à intéresser des vaisseaux et nerfs importants. Pour ma part, je préférerais beaucoup avoir recours à l'arthrotomie à ciel ouvert, qui permet de sectionner dans une étendue suffisante toutes les brides fibreuses, et de ménager les organes importants. Mais il peut arriver, et M. Nélaton,

(1) *Réduction des luxations anciennes de l'épaule après la section sous-cutanée des adhérences. Bull. Ac. de médecine*, août 1882, n° 32.

dans son mémoire, nous en fournit des exemples, que, même après l'arthrotomie à ciel ouvert, quand on a les parties sous les yeux, la réduction soit impossible; il ne reste alors d'autre ressource que de pratiquer la résection de la tête humérale.

Mais est-il nécessaire d'aller aussi loin, et ne peut-on espérer voir les fonctions du membre se rétablir en partie, si la luxation est demeurée non réduite? Ce sont là des questions auxquelles nous pouvons répondre en nous guidant sur les notions qui nous sont fournies par la pathologie, et sur les indications et contre-indications que comporte chaque cas particulier.

Chez notre malade, nous nous trouvons en présence d'une luxation datant de quatre mois; c'est là, nous l'avons dit, un temps considérable et qui doit rendre le pronostic extrêmement réservé. Pour ma part, je n'ai point eu affaire encore à une luxation de l'épaule aussi ancienne; si je consulte mes notes à cet égard, je vois que j'ai réduit une fois une luxation sous-coracoïdienne datant de douze jours, chez un homme de quarante-sept ans. Trois fois j'ai réduit des luxations sous-coracoïdiennes datant d'un mois, chez des malades de cinquante-quatre, cinquante-cinq et soixante-trois ans. Le cas le plus difficile en face duquel je me sois trouvé est celui d'une femme de quarante ans, entrée l'année dernière dans mon service à l'hôpital Necker, avec une luxation intra-coracoïdienne de l'épaule datant de cinq semaines. Or, dans ce cas, la réduction a pu être obtenue sous le chloroforme à l'aide des tractions combinées aux mouvements de rotation et de circumduction, sans l'emploi des moufles. Ici, outre la longue durée du temps qui s'est écoulé depuis l'accident, nous avons encore contre nous l'âge de la malade. C'est une femme de

soixante ans, faible, amaigrie, et, si nous poussions trop loin chez elle les tractions, nous aurions à craindre la rupture des tissus. Nous ne porterons donc pas les tractions combinées aux mouvements de rotation au delà de 80 kilogrammes. Si nous échouons, nous nous abstiendrons de toute intervention sanglante, vu l'âge avancé de la malade, comptant sur la formation d'une pseudarthrose qui, avec le temps, amènera le rétablissement progressif des mouvements.

(En effet, malgré les tractions combinées aux mouvements de rotation, et poussées jusqu'à 80 kilogrammes, la réduction de la luxation a été impossible, et quelques jours après, la malade a quitté l'hôpital.)

VINGTIÈME LEÇON

DÉCOLLEMENT ÉPIPHYSAIRE DE L'EXTRÉMITÉ SUPÉRIEURE DE L'HUMÉRUS

Décollement épiphysaire de l'extrémité supérieure de l'humérus droit chez une petite fille de douze ans. — Diagnostic à faire avec les fractures et les luxations de l'épaule. — Décollement épiphysaire d'origine pathologique (ostéite de développement; syphilis héréditaire). — Décollements taumatiques; leur influence sur le développement de l'os en longueur. — Intervention chirurgicale dans les cas compliqués.

Je ne puis laisser passer sous silence un fait qui vient de se produire à notre consultation, fait curieux par sa rareté et qui comporte en même temps les notions les plus utiles au point de vue de l'enseignement. Une jeune fille de douze ans nous a été amenée par sa mère pour un traumatisme de l'épaule droite, qui avait eu lieu peu d'instants auparavant. Suivant une habitude déplorable des enfants de son âge, cette fillette s'était suspendue aux ressorts d'une voiture qui passait dans la rue, lorsqu'elle lâcha prise et tomba en se faisant une lésion très douloureuse de l'épaule droite. Lorsque l'enfant nous fut présentée, elle se plaignait très vivement de cette épaule; mais on n'apercevait au dehors ni ecchymose, ni trace de gonflement. Je pris entre les doigts l'extrémité inférieure de l'humérus, et je vis que je pouvais imprimer à cet os des mouvements anormaux, portant son extrémité inférieure en haut et en dehors, tandis que son extrémité supérieure, au lieu de répondre à l'acromion,

comme à l'état normal, venait passer en dedans de l'apophyse coracoïde; de telle sorte que l'axe de l'humérus prolongé par en haut venait couper la clavicule à l'union de son tiers externe avec ses deux tiers internes, absolument comme dans une luxation de l'épaule. Mais nous observions chez cette enfant un symptôme qui n'appartient pas d'ordinaire aux luxations de l'épaule, savoir, une mobilité extrême de l'extrémité supérieure de l'os. Le membre pouvait être entraîné en tous sens; le bras n'était plus attaché au tronc que par des parties molles très lâches; l'épaule paraissait complètement disloquée; je ne saurais mieux comparer ce qui existait chez cette jeune fille qu'à ce qui se passe dans certaines arthropathies tabétiques, où les ligaments sont complètement détruits, et où la jambe mobile en tous sens prend le nom de *jambe de polichinelle*. Or, vous n'ignorez pas que, dans les luxations de l'épaule, la tête est plus ou moins fixée dans sa position anormale; loin d'être augmentée, l'amplitude des mouvements du membre supérieur est au contraire diminuée. Du reste, un autre fait encore s'opposait à ce que nous pussions admettre l'existence d'une luxation de l'épaule, dans ce cas particulier; c'est que, ni par la palpation de la paroi antérieure de l'aisselle, ni par le creux axillaire, nous n'arrivions à reconnaître la tête humérale déplacée. C'était donc seulement la partie supérieure de la diaphyse qui, dans les mouvements d'abduction et d'élévation du bras, venait prendre une position anormale, et ceci nous conduisait à admettre l'hypothèse d'une fracture; mais l'idée d'une fracture permettant une pareille mobilité anormale et un si grand déplacement n'allait pas sans celle de crépitation. Or, ici, quelle que fût l'amplitude des mouvements anormaux que nous imprimions au membre malade, nous n'ar-

rivions point à déterminer de la crépitation. Il y avait donc du doute sur la nature exacte de la lésion. Du reste, l'enfant souffrant beaucoup poussait des cris affreux et faisait de violents efforts pour échapper à notre exploration. Aussi dûmes-nous avoir recours au chloroforme pour pouvoir compléter notre examen et porter un diagnostic définitif. A peine l'enfant fut-elle endormie, que nous constatâmes de nouveau cette mobilité excessive qui nous avait tant frappé dès le premier abord. Après quelques recherches, nous arrivâmes à nous convaincre que le centre des mouvements anormaux était très près de l'articulation scapulo-humérale ; et même, en reproduisant à plusieurs reprises les mouvements anormaux, une main appliquée sur l'épaule, tandis que l'autre embrassait la diaphyse humérale, nous arrivâmes à percevoir une légère crépitation. Ce n'était pas une grosse crépitation, comme dans les fractures, mais bien une crépitation légère, fine, égale, comme celle que l'on trouve dans les épanchements sanguins ou dans les arthrites. Rapprochant immédiatement les différents symptômes que nous venions de constater de l'âge de la malade (douze ans), nous arrivâmes à nous convaincre qu'il s'agissait chez elle d'un décollement épiphysaire de l'extrémité supérieure de l'humérus. Par là se trouvaient expliqués, et la mobilité extrême du membre supérieur, et le siège de cette mobilité anormale tout à fait voisin de l'articulation scapulo-humérale, et enfin cette crépitation particulière dont les caractères se rapprochent beaucoup plus des frottements articulaires que de la grosse crépitation des fractures. Une des personnes qui examinaient la malade en même temps que nous, émit l'idée qu'il s'agissait peut-être d'une fracture du col de l'omoplate. Mais, embrassant avec la main l'extrémité

supérieure du scapulum (acromion et apophyse coracoïde), je montrai que la crépitation ne se produisait pas quand on cherchait à mobiliser cette partie supérieure sur les portions inférieures de l'os. Il fallait chercher la mobilité anormale au niveau même de la tête humérale pour produire la crépitation. Et d'ailleurs l'hypothèse d'une fracture du col de l'omoplate n'eût pas suffi à expliquer ce déplacement de l'extrémité supérieure de l'humérus, qui pouvait en imposer pour une luxation de l'épaule, en avant, et cet autre fait que, dans ces déplacements, l'extrémité supérieure de l'humérus n'est pas accompagnée par la tête de l'os. Il est donc surabondamment démontré qu'il s'agit bien ici d'un décollement épiphysaire de l'extrémité supérieure de l'humérus. Quant au traitement, il est des plus simples : le bras étant rapproché du corps, il n'y a aucune tendance au déplacement, aucune apparence extérieure de difformité ; il suffit d'immobiliser le membre dans cette attitude au moyen d'une écharpe de Mayor pour voir la consolidation se produire dans de bonnes conditions.

La lésion que vous avez sous les yeux chez cette enfant et dont je viens de vous rappeler l'histoire appartient aux cas les plus rares de la pathologie chirurgicale. Vous devez donc ne pas négliger l'occasion qui vous est offerte d'en examiner un exemple intéressant, et à ce propos, étudier dans vos livres classiques le chapitre que tous consacrent au décollement des épiphyses. Je dois, du reste, vous rappeler que le décollement épiphysaire peut s'observer dans deux conditions très différentes. Chez certains malades, en effet, il se montre comme complication d'une affection inflammatoire de l'os ; c'est dans le cours de l'ostéomyélite de croissance qu'on observe cet épiphénomène, et quel que soit l'intérêt qui

s'y rattache, son histoire est dominée de beaucoup par celle de la redoutable affection au cours de laquelle il survient. Une autre variété de décollement épiphysaire est constituée par ceux qui se montrent chez les jeunes enfants atteints de syphilis osseuse héréditaire. J'ai à peine besoin de vous rappeler à ce sujet les recherches du regretté professeur Parrot, devenues aujourd'hui absolument classiques. Vous savez que ces lésions voisines des épiphyses, et l'impotence fonctionnelle à laquelle elles donnent lieu, ont valu tout d'abord à cette affection la dénomination de *pseudo-paralysie des membres d'origine syphilitique*.

Avec les décollements traumatiques des épiphyses nous revenons au cas qui fait l'objet de cette leçon. Bien que cet accident se rencontre surtout dans l'enfance, de sept à douze ans par exemple, on peut l'observer aussi chez les adolescents, et même chez le fœtus et le nouveau-né. Mais il est possible de se demander si, dans ce dernier cas, il n'existait pas souvent des altérations préalables de l'épiphyse qui ont préparé son décollement. Presque tous les os longs des membres ont pu être le siège de décollements épiphysaires. D'après Malgaigne (1), le décollement des épiphyses a été constaté par la dissection : 1° à l'une et à l'autre extrémité de l'humérus; 2° à l'extrémité inférieure du radius ; 3° sur l'une et l'autre extrémité du fémur; 4° sur l'une et l'autre extrémité du tibia. Les auteurs sont du reste loin de s'entendre sur le degré de fréquence avec lequel le décollement se montre sur chacune des épiphyses osseuses. D'après Collignon (2), auteur d'une bonne thèse sur ce sujet, les

(1) Malgaigne, *Traité des fractures et des luxations*, t. I, p. 69, 1847.
(2) J. Collignon, *De la disjonction traumatique des épiphyses*, thèse de doct., Paris, 1868, n° 226.

épiphyses du membre supérieur sont plus souvent affectées que celles du membre inférieur. Sur 59 cas rassemblés par cet auteur, 35 siégeaient sur l'humérus et le radius; 24 seulement sur le fémur ou le tibia.

Plus les sujets sont jeunes, plus la lésion se produit avec facilité; chez les jeunes enfants, le décollement épiphysaire peut présenter une grande netteté. Au contraire, plus les malades avancent en âge, plus la résistance au décollement est grande. Dans ces dernières conditions, il est très habituel de voir, en même temps qu'un décollement épiphysaire, une fracture qui a détaché du reste de l'os un fragment plus ou moins large, en un mot, on a affaire à une lésion mixte.

Les signes des décollements épiphysaires sont ceux que nous avons énumérés chez notre malade actuelle, savoir, l'impotence fonctionnelle du membre, la déformation, la mobilité anormale, et dans certains cas même, la crépitation, mais une crépitation fine et régulière, qui diffère beaucoup de la grosse crépitation des fractures. Ces signes, comme vous pouvez en juger, n'ont rien de vraiment caractéristique. Étant donné le voisinage très proche d'une articulation, on pourrait songer tout d'abord à l'existence d'une luxation; on pourrait aussi, vu la similitude presque complète des signes, croire à une fracture pure et simple. L'âge du malade doit être pris en grande considération. Enfin, dans les cas où, comme dans notre fait actuel, on peut, pendant l'exploration sous le chloroforme, s'assurer que la tête osseuse est demeurée en rapport avec la cavité articulaire; quand, pendant les mouvements anormaux imprimés au membre, on perçoit plutôt un frottement rugueux qu'une véritable crépitation, ces signes, rapprochés de tous ceux que nous avons précédemment signalés, ne

laissent véritablement aucun doute sur la nature de la lésion.

Le pronostic n'est pas dépourvu d'une certaine gravité. En effet, tel est le voisinage de l'articulation, qu'on comprend qu'elle ait pu participer au traumatisme, ou qu'elle devienne consécutivement le point de départ de phénomènes inflammatoires, qui sont de nature à mettre obstacle aux fonctions du membre. Une autre considération pronostique d'un grand intérêt se tire des fonctions du cartilage épiphysaire à l'état normal. Puisqu'il préside à l'accroissement des os en longueur, il faut s'attendre, en cas de lésions traumatiques, telles que le décollement, à voir les fonctions du cartilage épiphysaire plus ou moins altérées, et le membre, comme conséquence de ce trouble nutritif, présenter un raccourcissement plus ou moins considérable. C'est en effet ce qui a été observé ; Goyrand, par exemple, a publié deux cas de disjonction traumatique de l'extrémité inférieure du radius, dans lesquels la guérison se produisit avec un raccourcissement de plusieurs centimètres. Lorsque le décollement épiphysaire est compliqué de plaie, le pronostic prend, comme vous le comprenez sans peine, un bien plus haut caractère de gravité. En pareil cas, la porte est ouverte à toutes les complications que peut faire naître la suppuration d'un foyer de fracture compliquée. On a également bien plus à craindre la production d'un raccourcissement ultérieur, soit que le cartilage épiphysaire ait été détruit par le pus, soit qu'une résection devenue nécessaire ait supprimé une épaisseur plus ou moins considérable des couches qui le composent. Nous allons voir se vérifier la justesse de ces prévisions en ce qui concerne le décollement épiphysaire de l'extrémité inférieure du fémur.

Tel est, en effet, l'intérêt qui s'attache à l'étude du décollement traumatique des épiphyses, qu'il y aurait lieu de consacrer une description spéciale au décollement de chacune des grandes épiphyses des os longs. Notre collègue, M. Delens, l'a compris, et, dans un travail publié en 1884 (1), il s'est efforcé de combler cette lacune en ce qui concerne l'épiphyse de l'extrémité inférieure du fémur. Le point de départ du travail de M. Delens est dans l'observation d'un jeune garçon de huit ans et demi, qui s'était fait un décollement de l'épiphyse inférieure du fémur droit dans des conditions tout à fait analogues à celles qui ont amené le décollement épiphysaire de l'humérus, chez la petite fille que nous étudions ensemble aujourd'hui. Ce garçon, en grimpant derrière une voiture en marche, eut la jambe droite prise entre les rayons de la roue. Il en résulta un décollement épiphysaire de l'extrémité inférieure du fémur compliqué de plaie. La réduction du fragment supérieur qui faisait issue à travers les téguments étant impossible, même sous le chloroforme, il fallut pratiquer la résection de ce fragment. La guérison fut obtenue, mais après une assez longue suppuration. Ce qu'il y a de particulièrement intéressant dans ce fait, c'est que, pendant longtemps, M. Delens a pu suivre son malade. Au bout de cinq ans, le raccourcissement mesurait 6 centimètres; cinq ans plus tard, c'est-à-dire dix ans après l'accident, il atteignait 9 centimètres et demi. De ses recherches, M. Delens conclut que le décollement traumatique de l'épiphyse inférieure du fémur s'observe presque exclusivement chez de jeunes garçons, surtout entre dix et dix-huit ans. L'accident se produit par l'extension forcée

(1) Delens, *Des décollements traumatiques de l'épiphyse inférieure du fémur. Archiv. gén. de méd.* mars et avril 1884, p. 272 et 426.

du membre, liée le plus souvent à un mouvement de torsion.

Depuis lors, de nouveaux exemples de la même lésion ont été publiés par divers auteurs, et, en particulier, par M. Mayo Robson. Dans un récent travail (1), ce chirurgien cite un fait qui lui est personnel et relatif à un jeune homme de seize ans, dont la lésion avait été produite par un coup de pied de cheval. Il y avait un œdème considérable de la jambe et du pied. Les pulsations étaient complètement supprimées dans les artères tibiales antérieure et postérieure. La cause de l'arrêt de la circulation était dans la compression exercée sur les vaisseaux poplités par l'extrémité inférieure du fragment supérieur qui, déplacée en arrière, tendait la peau au niveau du creux proplité. La jambe et le pied étaient complètement engourdis. La réduction put être obtenue pendant l'anesthésie. Immédiatement le membre reprit son aspect normal; les pulsations reparurent dans les artères tibiales, la distension veineuse cessa, et la sensibilité se rétablit au bout de quelques heures. Le malade guérit, en conservant l'intégrité des fonctions du membre.

J'ai cru devoir vous signaler le fait précédent pour vous montrer combien sont grands et multipliés les dangers auxquels peut donner lieu le décollement traumatique de l'épiphyse inférieure du fémur. Vous trouverez, du reste, dans le même travail, des exemples qui vous prouvent que la compression des vaisseaux a pu aller jusqu'à la gangrène et nécessiter une amputation.

Pour ce qui est du décollement épiphysaire de l'extrémité supérieure de l'humérus, je puis vous citer un fait

(1) Mayo Robson, *Separation of the lower epiphysis of the femur. Annals of surgery*, feb. 1889.

d'un auteur allemand, Helferich (1). Au début de son travail, il rappelle que les décollements épiphysaires sont rares à l'extrémité supérieure de l'humérus, et souvent confondus avec les luxations de l'épaule. Le cas de Helferich a trait à un jeune homme de seize ans qui était tombé sur l'épaule gauche en luttant avec ses camarades. Le diagnostic fut établi par cette considération que la tête de l'humérus était à sa place normale au-dessous de l'acromion ; l'extrémité supérieure de la diaphyse humérale arrondie se trouvait en avant et en dedans de l'apophyse coracoïde. Le corps de l'os présentait des mouvements anormaux de bas en haut et de haut en bas, au cours desquels on percevait une faible crépitation. Les tentatives de réduction ayant échoué, on entreprit une opération, au cours de laquelle on reconnut que l'extrémité supérieure de l'humérus avait passé dans l'aisselle à travers une très courte déchirure de la capsule articulaire. Il suffit d'agrandir les lèvres de la boutonnière capsulaire pour remettre l'os en place. Les deux fragments furent ensuite réunis par une longue aiguille en acier dont l'une des extrémités sortait à travers la plaie, et qui fut enlevée au bout de huit jours, lors du premier pansement. La guérison eut lieu sans incident, et l'épaule reprit bientôt, dit l'auteur, toute sa mobilité.

A la suite de son observation, Helferich cite un cas analogue publié par Lange (2) et relatif à un jeune garçon de dix ans, chez lequel le décollement épiphysaire de l'extrémité supérieure de l'humérus se compliquait d'une fracture. Le fragment inférieur avait perforé le deltoïde

(1) Helferich, *Zur Behandlung des traumatischen Epiphysentrennung am oberen Humerusende, nebst Bemerkungen über die Technik der aneinanderbefestigung zweier Knochen. Münchener med. Wochens.*, 1887, n° 40.

(2) Lange, *Fracture of humerus voith interposition of soft parts and operative replacement. Annals of surgery*, may 1887.

et embroché la peau. Une incision dut être faite pour opérer la réduction. Dans son cas, Esmarch avait affaire à un décollement compliqué de plaie; il dut réséquer l'extrémité supérieure de la diaphyse qui faisait issue à travers les téguments (1). Enfin, dans les faits de Bruns, il s'agissait de décollements anciens vicieusement consolidés; on pratiqua l'ostéotomie et la résection d'un centimètre et demi de la diaphyse. La réduction fut facile dans un des cas où il n'y avait, du reste, pas de tendance au déplacement; dans l'autre, la réduction fut facilitée en imprimant au membre une position telle que la main du côté malade reposait sur l'épaule du côté sain (2).

La conduite tenue par les différents auteurs que je viens de citer dans les observations précédentes devrait être imitée dans les cas où il y a eu issue du fragment à travers la peau, c'est-à-dire qu'on devra, suivant les cas, pratiquer une incision méthodique, la résection et la suture des fragments.

N. B. — L'enfant qui fait le sujet de cette leçon s'est représentée à plusieurs reprises à notre examen. Nous avons pu nous assurer que la consolidation était complète. Il n'y avait pas la plus petite irrégularité dans les fonctions du membre, en un mot la guérison ne laissait rien à désirer.

(1) Esmarch, *Arhiv. für klin. Chir.*, Band XXI, s. 835.
(2) Bruns, *Centralb. für Chir.*, 1884, s. 277.

VINGT ET UNIÈME LEÇON

ANKYLOSE DU COUDE DROIT CONSÉCUTIVE A UNE FRACTURE ANCIENNE RÉSECTION ORTHOPÉDIQUE DU COUDE

Ankylose du coude droit dans l'extension chez un enfant ayant eu une fracture de l'extrémité inférieure de l'humérus. — Importance, au point de vue des indications opératoires, de l'ankylose à angle droit ou dans l'extension. — Résection orthopédique du coude, précautions à prendre pour éviter la reproduction de l'ankylose. — Résections complètes et incomplètes. — Dans le cas actuel, résection limitée à l'extrémité inférieure de l'humérus avec section temporaire de l'olécrâne; résultat très satisfaisant.

Nous allons aujourd'hui pratiquer une résection du coude appartenant au groupe des résections dites *orthopédiques* chez un jeune garçon de onze ans. Cet enfant est tombé sur le coude droit, en faisant de la gymnastique, le 10 mai 1889. A la suite de cette chute, il ne se produisit pas de gonflement très marqué de la région, mais une ecchymose se montra à la partie interne du membre. Un médecin appelé a exercé, nous dit l'enfant, des tractions sur le bras, et l'a mis en écharpe dans la demi-flexion. Le 7 juin, c'est-à-dire au bout de quatre semaines environ, l'écharpe fut retirée, et le bras resta libre jusqu'au 20 juillet. Il était dans une position intermédiaire entre la flexion et l'extension, et n'avait que des mouvements très limités.

Le 20 juillet, l'enfant est endormi, et, à son réveil, il trouve de nouveau son bras placé à angle droit dans une écharpe qu'il conserva cette fois pendant trois semaines.

Que se passa-t-il alors, c'est ce qu'il ne nous est pas possible de préciser. Toujours est-il que le résultat de cette nouvelle intervention n'a pas été favorable, car les mouvements du membre ne se sont pas rétablis.

Aujourd'hui le membre supérieur droit est dans une position intermédiaire entre l'extension et la flexion complète. Le malade ne peut arriver à étendre complètement l'avant-bras sur le bras; le maximum de flexion qu'il puisse réaliser ne dépasse pas 150 degrés. L'amplitude des mouvements qu'il imprime à son articulation ne mesure pas plus de 15 à 20 degrés.



Fig. 9. — Ankylose rectiligne du coude.

Vu par sa face antérieure, le coude présente une déformation évidente, qu'on pourrait appeler déformation en baïonnette, c'est-à-dire que l'extrémité inférieure du bras semble portée en dedans, tandis que l'avant-bras est déjeté en dehors, et à l'union des deux segments du membre supérieur, existe un angle très marqué en dehors (voyez fig. 9). Au côté interne du coude, on voit une saillie considérable constituée par l'épitrochlée beaucoup plus saillante qu'à l'état normal. Immédiatement en dehors de cette saillie anormale, constituée par l'épitrochlée, se dessine au-dessous des téguments une grosse tuméfaction osseuse appartenant à la trochlée elle-même très

notablement augmentée de volume, par suite d'une fracture ayant porté à son niveau. La pression exercée sur cette saillie osseuse est particulièrement douloureuse, sans doute à cause du soulèvement du nerf médian, qui se trouve comprimé entre le doigt et la tuméfaction osseuse sous-jacente.

Au côté externe, l'épicondyle caché au fond d'une dépression des parties molles est difficilement reconnaissable. Au contraire, la cupule radiale fait une saillie anormale ; elle est subluxée en dehors.

Il existe dans le coude des mouvements anormaux de latéralité, qui se passent surtout au niveau de l'articulation huméro-radiale, ainsi qu'on en juge d'après l'écartement qu'on peut produire entre la tête du radius et le condyle huméral.

L'avant-bras est dans une position intermédiaire entre la pronation et la supination, et, du reste, les mouvements de pronation et de supination du membre ne sont nullement entravés. L'olécrâne est sensiblement dans ses rapports normaux avec l'épitrochlée et l'épicondyle. Les fonctions de la main sont entièrement conservées. J'ajoute que l'état général de l'enfant est excellent, ce qui n'est pas sans importance au point de vue de la possibilité d'une intervention opératoire.

Le diagnostic, dans le cas actuel, comprend deux points différents. Il faut tout d'abord se faire une idée exacte de l'état de la jointure que nous avons sous les yeux; puis nous devons, autant que possible, remonter à la cause première des accidents.

Pour ce qui est de l'état actuel, il est bien évident que nous avons affaire à une ankylose, et à une ankylose dans une position vicieuse. Il y a, en effet, au point de vue du pronostic, une grande différence à établir, suivant que

la raideur de l'articulation du coude se montre dans la flexion à angle droit, ou bien, au contraire, dans une position voisine de l'extension complète. La position du coude à angle droit est compatible en effet avec la plupart des usages du membre. Le malade peut porter la main à sa bouche, sur sa tête ; il peut s'en servir pour écrire et pour la plupart des usages de la vie. Avec l'ankylose dans la position voisine de l'extension complète, comme chez notre malade actuel, il en va tout autrement. La main se trouve en effet portée au bout d'un long levier rigide qui ne lui permet d'atteindre, ni la bouche, ni l'extrémité céphalique, et la rend impropre à la plupart de ses fonctions. Aussi est-ce une raison pour ne jamais négliger, dans le traitement de toutes les arthrites où l'on peut redouter la terminaison par ankylose, de placer le membre dans la demi-flexion. Du fait de l'attitude vicieuse du coude, le pronostic est donc particulièrement fâcheux chez notre jeune garçon. Quant à la variété d'ankylose que nous avons sous les yeux, il ne saurait y avoir de doute à cet égard. Il est bien évident qu'il ne s'agit pas ici d'une fusion osseuse complète, puisqu'il subsiste encore des mouvements dans l'articulation. C'est une ankylose fibreuse produite par l'existence de brides intra-articulaires.

Quant à la nature de l'accident qui a donné naissance aux phénomènes que nous observons, il ne me semble pas très difficile d'y remonter, étant donné la connaissance des commémoratifs et les signes que nous avons sous les yeux. Il s'est agi bien évidemment d'une fracture oblique de la trochlée produite par cause directe pendant la chute qu'a faite notre jeune malade. C'est à l'abaissement du fragment interne constitué par la trochlée et l'épitrochlée, et à la saillie exubérante du cal qu'est due

la tuméfaction osseuse que nous notons aujourd'hui au côté interne du coude. Repoussée par ce cal volumineux, la cupule radiale a été rejetée en dehors et subluxée. La limitation des mouvements est due certainement à l'arthrite consécutive, qui a déterminé la production de néo-membranes dans l'intérieur de l'articulation; mais elle est due aussi, en grande partie, à la saillie volumineuse que forme en avant et en dedans le cal exubérant.

Pour ce qui est du pronostic, sans doute on pourrait espérer, grâce à un traitement orthopédique bien institué et suivi avec persévérance, voir se produire une amélioration. Mais il ne faut pas oublier qu'en pareil cas, le traitement présente toujours de grandes difficultés. Ce n'est pas sans provoquer d'assez vives douleurs qu'on réussit à mobiliser une articulation où siègent encore des traces d'inflammation. Il faut toujours compter avec l'indocilité du malade; et les difficultés redoublent quand on a affaire, comme ici, à un enfant. Et du reste, vînt-on à triompher des adhérences fibreuses, on ne pourrait jamais arriver à faire disparaître la saillie osseuse dont nous avons noté la présence à la partie antérieure et interne de l'articulation; de sorte que les mouvements seraient toujours limités, et que la guérison resterait nécessairement incomplète.

Étant donné qu'il s'agit ici du bras droit, que notre malade est un jeune garçon bien portant, mieux vaut recourir à une intervention sanglante, et cette intervention sera nécessairement la résection.

Cette résection appartient à la classe des résections dites *anaplastiques* ou encore *orthopédiques*. Pendant longtemps à peu près inusitées, à cause des dangers inhérents à toutes les opérations chirurgicales, ces opérations sont, à l'heure actuelle, entrées définitivement dans

la pratique chirurgicale, grâce à l'antisepsie. Mais, quand il s'agit, à propos de l'articulation du coude, d'établir les indications et contre-indications d'une pareille résection, il est une distinction à établir entre l'ankylose dans la flexion à angle droit ou en bonne position, compatible avec un fonctionnement utile du membre, et l'ankylose dans une position vicieuse. C'est cette dernière, bien évidemment, qui, seule, commande une intervention. Il faut encore tenir compte de l'âge du malade, du sexe, de l'état de santé générale. A quoi bon soumettre à une opération un vieillard, un sujet dont la santé générale est débile? Ne vaut-il pas mieux, également, respecter, chez un homme obligé de se livrer à de durs travaux, une ankylose dans une position légèrement vicieuse, mais cependant compatible avec un fonctionnement utile du membre, plutôt que d'exposer cet ouvrier à guérir avec une articulation, mobile sans doute, mais trop lâche pour lui permettre de déployer une grande force. Ici, nous le répétons, nous avons affaire à un jeune garçon robuste, très bien portant ; l'ankylose est dans une attitude vicieuse ; l'intervention nous semble donc des plus légitimes.

L'histoire de ces résections orthopédiques du coude a été faite par Ollier dans un mémoire de la *Revue mensuelle de médecine et de chirurgie*, en 1878, et aussi dans son récent *Traité des résections* (1).

Dans ce chapitre de son livre auquel je vous renvoie, M. Ollier pose les indications des résections orthopédiques en cas d'ankylose. Il les admet, non seulement dans les ankyloses vicieuses, mais même dans les ankyloses à angle droit, si le malade a encore plus besoin de mobilité que

(1) Ollier, *Traité des résections*, 1889, t. II, p. 252.

de force et de résistance du membre. Il faut, d'ailleurs, pour entreprendre l'opération dans ces dernières conditions, que toutes les circonstances relatives à l'âge, à la santé générale, dont nous avons parlé plus haut, se trouvent réunies; il faut surtout que le chirurgien soit sûr du manuel opératoire et d'une parfaite antisepsie. Lorsque l'ankylose du coude est bilatérale, elle appelle encore plus impérieusement une intervention; M. Ollier nous dit avoir opéré six fois dans de semblables conditions. On peut faire de chaque côté la résection du coude, ou bien, si l'on craint d'avoir une reproduction osseuse incomplète et des articulations trop lâches, on peut se contenter d'une seule résection, et faire, du côté opposé, une ostéoclasie qui permet de placer le membre dans une attitude compatible avec son fonctionnement utile.

Du reste, ce que l'on a à redouter dans ces résections orthopédiques du coude entreprises pour remédier aux inconvénients de l'ankylose, c'est moins une articulation lâche et flottante, par suite du défaut de reproduction osseuse, qu'une soudure consécutive des extrémités réséquées, amenant la reproduction de la difformité. En effet, dans ces articulations qui ont été le siège d'une inflammation vive et prolongée, le périoste a la plus grande tendance à former de l'os, et l'on voit quelquefois, en dépit d'un traitement consécutif bien dirigé, et d'une mobilisation hâtive, se reproduire l'ankylose. Aussi M. Ollier donne-t-il le conseil de faire toujours, en pareil cas, une résection osseuse assez étendue. De plus, pour se mettre plus sûrement en garde contre une ossification trop abondante, il recommande la suppression d'une zone circulaire du périoste. De cette manière, on ménage un point au niveau duquel la reproduction osseuse fera défaut et qui sera le siège de la nouvelle articulation.

Il est encore, dans l'étude des résections orthopédiques du coude, un autre point qui a trait à la médecine opératoire, et que je veux examiner devant vous. Tantôt on a fait des résections complètes, portant sur les trois extrémités osseuses qui entrent dans la constitution de l'articulation, tantôt on a fait des résections incomplètes. C'est ainsi qu'on a fait des résections portant uniquement sur l'extrémité inférieure de l'humérus, dites par Ollier *résections semi-articulaires supérieures*, et des résections limitées aux os de l'avant-bras, que le même auteur décrit sous le nom de *résections semi-articulaires inférieures*. Ces résections partielles, en ce qui concerne la tuberculose articulaire, n'ont pas en général une grande valeur. Il est bien rare, en effet, que les lésions soient assez limitées pour qu'on puisse se contenter d'enlever une seule des extrémités articulaires. Il est, en outre, indispensable, en pareil cas, d'ouvrir largement l'articulation pour en explorer tous les recoins et la débarrasser de toutes les fongosités et des matières caséeuses contenues dans son intérieur. Or, cet examen minutieux de l'article ne va point sans une large résection qui doit habituellement porter sur les trois extrémités osseuses qui participent à l'articulation du coude. Dans les cas de résections orthopédiques, il en est tout autrement, pourvu que l'on puisse obtenir la mobilisation qui est le but de l'opération, il n'y a pas de raison qui doive faire considérer comme indispensable la résection totale. En particulier, dans les faits analogues à celui que nous avons actuellement sous les yeux, dans les cas d'ankylose consécutive à une luxation irréductible, à une fracture vicieusement consolidée, les résections partielles peuvent fort bien être de mise. Au cours d'un voyage que j'ai fait à Londres en 1885, j'ai eu l'occasion de voir faire au

professeur Lister une de ces résections (1). Sur une fillette d'une douzaine d'années qui avait été atteinte d'une fracture de l'extrémité inférieure de l'humérus avec subluxation de l'avant-bras en dehors, cet éminent chirurgien se contenta d'une résection limitée à la partie inférieure de l'os du bras. Il compléta son opération en créant avec la gouge sur les faces antérieure et postérieure de l'os réséqué, deux cavités destinées à remplacer les cavités coronoïde et olécrânienne supprimées par la résection. Ce que j'ai pu voir des suites de cette opération me l'a fait considérer comme excellente. Dans les cas où il s'agirait d'une luxation irréductible, on pourrait se contenter d'une résection portant sur l'extrémité supérieure des os de l'avant-bras. Ici les lésions sont limitées à l'humérus, il n'est donc pas nécessaire de pratiquer une résection totale; aussi interviendrons-nous par une résection partielle portant uniquement sur l'extrémité inférieure de cet os.

Quant au manuel opératoire, j'aurai recours au même procédé que vous m'avez vu déjà mettre en œuvre dans une résection faite contre une arthrite tuberculeuse du coude, c'est-à-dire que j'ouvrirai largement la face postérieure de l'articulation à l'aide d'une section préalable de l'olécrâne que j'unirai ensuite par la suture au reste de l'extrémité supérieure du cubitus. Je ne suivrai pas ici le conseil donné par M. Ollier, dont je vous ai entretenu déjà, et qui consiste à pratiquer la suppression circulaire d'une zone périostique, dans le but d'éviter plus sûrement la reproduction de l'ankylose. Et voici pourquoi, dans le cas particulier, je n'aurai pas recours à cette pratique. C'est surtout dans les cas où l'ankylose reconnaît

(1) Relation d'un voyage chirurgical à Londres (*Revue de chir.*, 1885, p. 857).

pour cause une arthrite que la tendance à l'ossification est grande, et qu'on doit redouter, après la résection, la reproduction de la difformité. Vous connaissez, sous ce rapport, la fâcheuse tendance à la plasticité qu'affectent certaines inflammations articulaires, par exemple l'arthrite puerpérale, les arthrites rhumatismales et blennorrhagiques. Dans les cas de fractures intra-articulaires et de luxations irréductibles, les circonstances ne sont plus les mêmes; sans doute, il y a bien eu un certain degré d'inflammation de la jointure, mais la tendance à la formation de dépôts osseux périostiques est beaucoup moins marquée. Nous nous contenterons donc ici de la résection de l'extrémité inférieure de l'humérus, sans y joindre l'excision d'une zone circulaire du périoste. Il est, du reste, une autre circonstance qui contribue à rendre moins nécessaire la précaution indiquée par Ollier, je veux parler de la simplification extrême de la guérison due à l'antisepsie. L'absence de fièvre, l'absence de suppuration, et l'atténuation des douleurs qui en est la conséquence, permettent de recourir beaucoup plus tôt à la mobilisation méthodique de l'articulation, et ainsi de diminuer les chances de récidive et de reproduction de l'ankylose.

N. B. — A la suite de cette leçon, la résection du coude a été pratiquée suivant le plan tracé précédemment, le 22 août 1889. Une incision verticale, faite le long du bord externe du coude est venue, en se recourbant, croiser perpendiculairement l'olécrâne à sa base. Cette incision formait donc une courbe à concavité supérieure et interne. Toutes les parties molles étant incisées jusqu'à l'os, nous sommes arrivés sur l'olécrâne

qui a été sectionné à sa base avec l'ostéotome de Mac Ewen, en laissant intacte l'insertion du triceps à cette saillie osseuse. L'extrémité inférieure de l'humérus a été ensuite dénudée avec la rugine, non sans quelque difficulté à cause du volume considérable de la trochlée et du déplacement résultant de la fracture antérieure; la résection de l'os a été pratiquée immédiatement au-dessus des tubérosités épitrochléenne et épicondylienne. Après quoi, l'olécrâne a été remis en place et suturé à l'extrémité supérieure du cubitus à l'aide d'un fil d'argent. Un drain introduit dans la plaie pénètre dans l'intérieur de l'articulation; puis, le plan musculo-aponévrotique est réuni à l'aide d'un catgut fin, et l'opération se termine par la suture de la peau avec le crin de Florence. Le pansement est fait avec la gaze iodoformée, et le membre immobilisé dans une gouttière plâtrée.

Malgré les précautions que nous avions prises pendant l'opération, la marche de la plaie n'a pas été tout à fait aseptique, ce que j'attribue à l'insuffisance du drainage. J'aurais bien fait d'établir, au côté interne du coude, une contre-ouverture qui m'eût servi à placer un drain; faute de cette précaution, il y a eu sans doute rétention des liquides dans la plaie et, comme suite de cette rétention, une suppuration peu abondante, qui, du reste, n'a point eu de gravité. Dès le 3 septembre, le petit malade a pu quitter l'hôpital, en conservant encore dans sa plaie un drain de peu de longueur. Il y est revenu depuis lors trois fois par semaine pour se faire panser. Le 7 septembre, nous avons commencé avec précaution la mobilisation de la jointure, et le 9, le drain a été supprimé. Enfin, le 24 septembre, nous avons enlevé l'attelle plâtrée qui maintenait le membre dans l'intervalle des séances de mobilisation et des pansements.

Depuis lors, nous n'avons pas perdu de vue ce petit malade, et nous n'avons pas cessé de diriger nous-même les mouvements de flexion et d'extension, de pronation et d'extension, imprimés à la nouvelle articulation. Aujourd'hui, cinq mois après l'opération, le résultat est fort satisfaisant (voyez fig. 10). Sans doute, les mouvements de flexion et d'extension n'ont pas encore toute

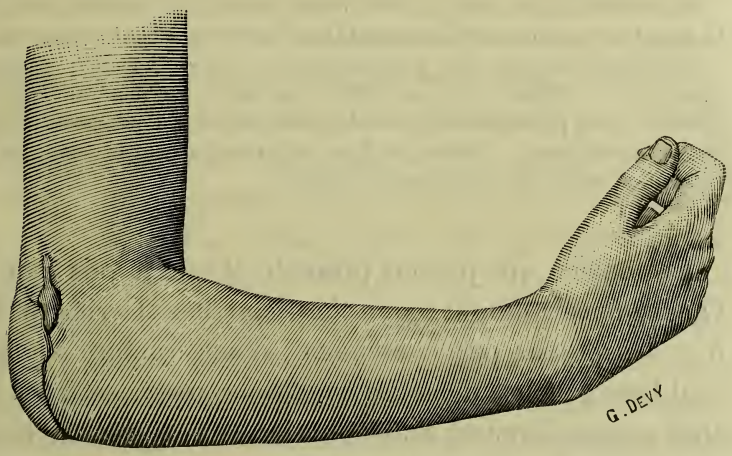

Fig. 10. — Résection du coude.

leur amplitude normale ; mais pendant l'extension l'avant-bras se place dans une position voisine de la rectitude ; le mouvement de flexion dépasse très notablement l'angle droit. Sur les parties latérales de l'articulation, on sent par la palpation deux tubérosités osseuses de nouvelle formation, qui reproduisent l'épitrochlée et l'épicondyle enlevés par la résection. L'olécrâne est solidement fixée au reste du cubitus ; mais il y a eu élimination du fil d'argent qui avait été employé pour la suture osseuse.

VINGT-DEUXIÈME LEÇON

PSEUDARTHROSE DU CUBITUS GAUCHE

Pseudarthrose du cubitus gauche consécutive à une fracture ayant eu lieu sept ans auparavant; luxation de la tête radiale en haut et en avant. — Étiologie générale des pseudarthroses : causes locales; causes générales. — Dans le cas particulier, aucune cause générale appréciable. — La pseudarthrose est due sans doute à l'interposition de fibres musculaires. — Nécessité d'une intervention chirurgicale; avivement et suture des extrémités osseuses.

Le malade que je vous présente et que je vais tout à l'heure opérer devant vous a été atteint, le 22 février 1882, il y a sept ans par conséquent, d'une fracture de l'avant-bras gauche, dans des conditions assez spéciales. Il était occupé, avec un autre ouvrier, à soulever un bloc de pierre au moyen d'un levier en fer, lorsque, son compagnon ayant lâché prise, tout le poids de la charge vint retomber sur l'avant-bras gauche, que le malade tenait appuyé au niveau du coude sur la partie antérieure de la cuisse. Il en résulta une extension forcée de l'avant-bras, et une fracture de ce segment de membre au tiers supérieur. L'avant-bras fut immobilisé au moyen d'un appareil roulé, qui fut enlevé au bout de trente jours. La consolidation n'était sans doute pas complète à ce moment, car on appliqua un second appareil semblable qui fut laissé en place pendant trois semaines.

Deux mois environ après le traumatisme, le malade reprit son travail, et il put le continuer pendant cinq

mois. Mais, au bout de ce temps, son avant-bras manquant de force, il dut interrompre ses occupations, et il entra à l'hôpital Tenon, dans le service de M. Delens. A ce moment, la consolidation de la fracture n'était pas encore complète, et l'on appliqua un appareil silicaté. Au bout d'un mois, cet appareil était enlevé, et l'on constatait encore de la mobilité anormale entre les fragments. On appliqua une gouttière en fil de fer qui resta en place pendant trois semaines. Après cela, le malade garda encore le repos pendant deux mois; puis, il reprit son travail. Son bras paraissait solide, nous dit-il, et il avait une force suffisante pour lui permettre de se livrer à ses occupations. Il est vrai que, dans ces derniers temps, cet homme n'avait point à faire des travaux exigeant une grande force; il était employé comme garçon de magasin. C'est dans ces conditions qu'il s'est aperçu, trois semaines environ avant son entrée dans notre service, que son avant-bras était devenu de nouveau mobile au niveau de l'ancienne fracture. Incapable de travailler désormais, le malade se présenta à la consultation, et fut admis à l'Hôtel-Dieu, le 17 septembre 1889. Voilà donc, en résumé, un homme qui, sept ans auparavant, a eu une fracture dont la consolidation a été longue et difficile à obtenir, mais qui, en définitive, a paru solide, se présentant à nous avec une mobilité anormale au niveau de l'ancien foyer de fracture. Et, chose remarquable, cette mobilité que nous constatons à l'heure actuelle n'est pas la conséquence d'un traumatisme nouveau; non, le malade n'a eu ni coup, ni chute : il n'a fait aucun effort violent; c'est lentement et progressivement que s'est produite la mobilisation des fragments.

Lorsque nous examinons l'avant-bras gauche, nous constatons qu'il est dans une situation intermédiaire à

la flexion et à l'extension complète. Lorsqu'on le place dans une extension aussi marquée que possible, le membre se laisse infléchir au niveau du foyer de la fracture, de telle sorte que l'avant-bras forme en avant une convexité anormale, tandis que sa face postérieure présente une concavité. En même temps que cette déviation dans le sens antéro-postérieur, il existe aussi une déviation dans le sens latéral qui porte la main vers le bord cubital de l'avant-bras. Le foyer de la fracture répond à un angle ouvert en dedans, et dont le sommet est dirigé en dehors. Lorsqu'on prend entre les mains les extrémités osseuses, on sent très manifestement une mobilité anormale qui s'accompagne d'une crépitation abondante. Il existe un léger chevauchement des fragments; le fragment inférieur étant porté en dedans, tandis que le fragment supérieur est refoulé en dehors, du côté du radius.

Les mouvements de flexion et d'extension de l'avant-bras, comme nous l'avons déjà dit, sont en partie conservés ; mais ils ne s'exécutent pas complètement. La flexion ne peut aller jusqu'à l'angle droit; l'extension, bien que plus prononcée, reste aussi incomplète. Les mouvements de pronation et de supination sont également imparfaits. Le coude, dans son ensemble, est augmenté de volume. Il a certainement participé au traumatisme, soit qu'il y ait eu arthrite, ou même fracture des extrémités osseuses.

Un point intéressant à déterminer, c'était celui de savoir si les deux os étaient fracturés, ou si le cubitus seul était le siège de la lésion. Tout d'abord, à voir la mobilité anormale si considérable de l'avant-bras, il ne paraissait guère douteux que les deux os ne fussent atteints. En effet, dans l'hypothèse de l'intégrité du radius, il

était difficile de comprendre comment l'avant-bras pouvait présenter des mouvements anormaux d'ensemble aussi étendus. L'os conservé intact aurait dû jouer par rapport aux fragments de l'os voisin le rôle d'une véritable attelle, et s'opposer aux déplacements. Du reste, quand on cherchait à se rendre compte de l'état du radius, il semblait bien que cet os eût des mouvements anormaux, et même s'accompagnant de l'existence d'une crépitation, ce qui ne laissait guère de doute sur la réalité d'une fracture. Et cependant, en examinant de plus près les choses, j'ai pu m'assurer que la diaphyse du radius est intacte dans toute son étendue. C'est la tête de l'os qui est le siège des mouvements anormaux ; elle subit en effet un mouvement de glissement anormal sur le condyle huméral de Chaussier, mouvement qui la porte en avant et en haut, et qui s'accompagne d'une crépitation cartilagineuse, fine et abondante, pouvant en imposer pour la crépitation d'une fracture. C'est cette subluxation de la tête du radius en haut et en avant, qui limite la mobilité de l'articulation du coude; c'est elle qui empêche la flexion d'aller jusqu'à l'angle droit, et rend incomplets les mouvements d'extension. Y a-t-il eu, au moment de l'accident, fracture du radius? La chose n'est pas impossible ; mais il me semble beaucoup plus probable que le cubitus seul a été fracturé, et que le traumatisme qui tendait à imprimer à l'avant-bras un mouvement forcé d'extension a eu pour conséquence de déterminer du côté du radius la subluxation de la tête de l'os en avant et en haut. C'est à ce déplacement de la tête radiale qu'est due la mobilité anormale que présente l'avant-bras en totalité. C'est lui aussi qui a causé, du côté de l'articulation du coude, une inflammation se traduisant aujourd'hui par

une augmentation transversale de volume. De la discussion précédente nous sommes donc amenés à conclure que notre malade est atteint actuellement d'une pseudarthrose isolée du cubitus. Cet état particulier du radius était un point intéressant à fixer, tant sous le rapport de la pathogénie que sous celui du traitement. Il nous rend compte de tous les phénomènes observés, et nous permet d'espérer qu'il suffira de s'attaquer au cubitus pour obtenir la guérison.

Mais nous devons chercher à pénétrer encore plus avant dans la pathogénie de cette pseudarthrose que nous avons sous les yeux. L'étiologie des pseudarthroses en général est un sujet qui, malgré l'examen soigneux des malades, reste souvent obscur en clinique. Nous ne pouvons pas toujours arriver à déterminer la véritable cause de l'absence de consolidation des fractures.

Si l'on veut mettre un peu d'ordre dans ce sujet difficile, il faut de toute nécessité séparer en deux groupes les causes qui peuvent donner naissance aux pseudarthroses. Les unes tiennent, en effet, à l'état général du sujet ; ce sont, en un mot, des causes générales ; tandis que les autres sont uniquement d'ordre local, c'est-à-dire tenant aux particularités mêmes de la fracture ou au mode de traitement employé. Les causes générales que l'on a invoquées sont extrêmement nombreuses ; ce sont d'abord toutes celles qui ont pour conséquence la débilitation des malades, telles que les fièvres graves, le scorbut, les pertes abondantes de sang. Le Dr Gabetin (1) a publié autrefois un travail dans lequel il démontre que l'hydrémie provoquée chez les animaux par des saignées

(1) W. Gabetin, *De l'influence de la saignée sur la consolidation des fractures. Archiv für norm. und pathol. histologie, von Rudneff*, 1873, p. 216 ; et *Centralblatt für chir.*, 1874, n° 12.

abondantes et répétées, ralentit considérablement la consolidation des fractures. Le rachitisme, la syphilis, sont également des causes générales que l'on peut invoquer. Que les malades soient dans la période d'invasion des accidents, ou qu'ils soient depuis longtemps entachés de la diathèse syphilitique, la consolidation des fractures peut être chez eux fort lente et aboutir à la formation d'une pseudarthrose. Il est encore d'autres causes générales qui sont tirées de l'état des fonctions urinaires; les malades peuvent être en effet polyuriques ou glycosuriques; ils peuvent être phosphaturiques. Dans ces dernières années, M. Verneuil a communiqué à l'Académie de médecine (1) un mémoire dans lequel il démontre que le diabète peut exercer l'influence la plus fâcheuse sur les fractures, dont il retarde et quelquefois même empêche définitivement la consolidation. Connaissant l'influence des causes précédentes, nous avons examiné soigneusement notre malade à cet égard. Nous n'avons rencontré chez lui aucune lésion viscérale, il n'a jamais eu de fièvres graves, ni fièvre typhoïde, ni fièvres intermittentes. Il nie toute espèce d'antécédent syphilitique, et nous ne trouvons rien chez lui qui soit de nature à nous faire suspecter son dire. Nous avons enfin dirigé notre attention du côté de l'examen des urines. Celles-ci sont normales, et comme quantité et comme qualité; elles ne renferment ni sucre, ni albumine; elles ne sont pas non plus trop riches en acide phosphorique. L'analyse faite par l'interne en pharmacie de notre service a donné le résultat suivant : les urines renferment 1gr,37 d'acide phosphorique anhydre par litre, soit 2gr,45 par jour, la quantité d'urine excrétée dans les vingt-quatre

(1) *De la consolidation des fractures chez les diabétiques. Bull. Acad. de médecine*, 24 juillet 1883.

heures étant de 1 780 grammes. Ainsi donc, de quelque côté que nous dirigions notre examen, nous ne trouvons chez notre malade aucune cause générale à laquelle nous puissions attribuer l'absence de consolidation. Je vous rappelle que c'est un homme encore jeune (trente deux ans), vigoureusement constitué, de belle apparence. Il y a donc tout lieu de croire que, chez lui, la pseudarthrose est de cause purement locale.

Les causes locales qui peuvent donner naissance aux pseudarthroses sont elles-mêmes extrêmement nombreuses. Il en est qui peuvent tenir à la mauvaise direction du traitement, soit que l'appareil employé ait été trop serré, soit, au contraire, qu'il ait été trop lâche et ait permis des mouvements entre les fragments. Chez notre malade, le traitement semble avoir été rationnellement appliqué, et nous n'avons aucune raison de faire intervenir une cause de ce genre. J'ai à peine besoin de vous rappeler que les pseudarthoses sont infiniment plus fréquentes sur les segments de membres dont le squelette est composé d'un seul os; elles le sont également dans les fractures intra-articulaires, par exemple, les fractures de la tête humérale, celles de l'extrémité supérieure du fémur. Ici, nous avons affaire à un segment de membre composé de deux os, et le foyer de la fracture est distant de toute articulation. Il est encore une circonstance qui se rencontre parfois, et que nous ne saurions incriminer ici : je veux parler de ces cas dans lesquels l'un des deux os d'un membre ayant subi une perte de substance, tandis que l'autre a conservé son intégrité, les deux fragments de l'os fracturé ne sauraient arriver au contact, et, par suite, la consolidation ne se produit pas. Ici, rien de semblable; la seule cause qui nous semble pouvoir être incriminée,

c'est l'interposition de fibres musculaires entre les fragments. Il s'est produit en effet un déplacement marqué suivant le sens transversal et dans le sens antéro-postérieur. A la faveur de ce déplacement, il y a eu sans doute interposition de fibres musculaires entre les fragments, et ce sont ces fibres qui, par leur contraction et les mouvements imprimés aux fragments, ont empêché la consolidation. Le malade ayant recouvré, à un moment donné, de la force, et ayant pu même reprendre pendant plusieurs années son travail, il est à croire qu'il s'était produit un cal fibreux suffisamment solide pour s'opposer aux mouvements anormaux du membre.

Mais sans doute aussi, sous l'influence des contractions musculaires nécessitées par un travail continu, ce cal fibreux s'est peu à peu dissocié et a abouti à la constitution définitive d'une pseudarthrose.

Le pronostic de l'affection que nous étudions en ce moment peut être envisagé à un double point de vue. Nous devons en effet nous demander tout d'abord ce que deviendrait le malade abandonné à lui-même. Sous ce rapport, nous n'éprouvons aucune hésitation à déclarer que le pronostic nous semble tout à fait défavorable. Il n'y aurait aucun espoir de voir la pseudarthrose s'améliorer d'elle-même, et encore moins arriver à une entière guérison. Au contraire, il nous est permis d'espérer qu'à l'aide d'une intervention chirurgicale convenable, nous pourrons débarrasser le malade de son infirmité.

Mais quelle est cette intervention à laquelle nous devons avoir recours? Les moyens qui ont été conseillés tour à tour sont extrêmement nombreux. Lorsqu'il s'agit plutôt encore d'un retard de consolidation que d'une véritable pseudarthrose, il convient de pro-

longer l'immobilisation. Inversement, dans d'autres cas, il semble qu'une immobilité trop longtemps prolongée ait eu pour conséquence de ralentir la nutrition du membre. On se trouvera bien, en pareil cas, de supprimer tout appareil, et de laisser libre le membre malade ; on pourra même exercer à sa surface des frictions excitantes, dans le but d'activer la nutrition. Un autre procédé parfois fort utile consiste à envelopper le membre non encore solide dans un appareil de soutien, un appareil silicaté, par exemple, et à faire marcher le malade. Les frottements qu'exercent l'un sur l'autre les deux fragments pendant la marche peuvent avoir une action utile sur la formation du cal. On a même été plus loin ; et, saisissant entre les mains chacun des fragments, on leur a imprimé des mouvements alternatifs de frottement. Viennent ensuite des procédés qui ne consistent plus dans de simples manœuvres, mais bien dans de véritables opérations chirurgicales. On a successivement employé les sétons, les injections irritantes, l'acupuncture, l'électropuncture. Ces deux derniers moyens peuvent encore rendre des services, l'électropuncture, notamment, a donné des succès entre les mains du professeur Le Fort, Mais ce ne sont plus là, il faut bien le dire, que des procédés d'exception. Ils étaient autrefois une précieuse ressource pour le chirurgien, à une époque où l'on redoutait vivement les opérations sanglantes. Aujourd'hui, ces dernières ont repris définitivement l'avantage ; elles sont à la fois beaucoup plus sûres et beaucoup plus rapides, et, entre les mains d'un chirurgien scrupuleux observateur de la méthode antiseptique, elles n'offrent pas de gravité. Toutes ces opérations consistent à mettre à nu par une incision convenable les fragments qu'il s'agit ensuite d'aviver et de réunir par la suture. Suivant les

conditions anatomiques que présente la pseudarthrose, l'opération est plus ou moins facile à réaliser. Il est des cas dans lesquels les fragments n'offrent qu'un faible écartement; ils sont réunis l'un à l'autre par des trousseaux fibreux, quelquefois même tapissés à leur intérieur d'une bourse séreuse accidentelle, de telle sorte qu'on retrouve là pour ainsi dire tous les éléments constituants d'une articulation normale. Dans ces conditions, il suffit d'aviver légèrement les fragments pour les mettre en contact et les maintenir ensuite réunis par la suture. Dans d'autres cas, au contraire, la pseudarthrose est tout à fait flottante; les difficultés sont beaucoup plus considérables pour découvrir et réséquer l'extrémité des fragments, surtout quand il existe du chevauchement. Il est enfin des cas dans lesquels les extrémités osseuses, atrophiées et effilées, sont le siège d'une ostéite raréfiante. Les conditions sont alors très défavorables pour la suture; il est en effet très difficile de maintenir un moyen d'union quel qu'il soit dans ces extrémités osseuses ramollies. Ici, il ne semble pas que nous ayons à redouter semblables difficultés. Sans doute, il y a un léger chevauchement des fragments qui pourra rendre difficile leur mise à nu, surtout en ce qui concerne le fragment supérieur. Mais on constate, au niveau du foyer de la fracture, une augmentation évidente de volume des extrémités osseuses qui dénote que, loin d'être atrophiées, elles sont au contraire le siège d'hyperostoses tendant à un travail de consolidation. Quant à la suture des fragments avivés, elle peut être faite, soit au moyen d'un fil métallique, soit à l'aide de chevilles en ivoire ou en os. Si les fragments se laissent facilement amener au contact, rien n'est plus simple que de les traverser avec un fil d'argent dont les extrémités sont réunies par la torsion.

Nous n'avons même plus besoin, à l'heure actuelle, de nous préoccuper de l'ablation ultérieure du fil, qui n'était pas sans présenter autrefois de sérieuses difficultés. Si l'on a soin de prendre un fil rendu au préalable parfaitement aseptique par son ébullition dans un liquide antiseptique, acide phénique ou sublimé, on peut couper ras les extrémités du fil, et en prenant soin de rabattre les pointes vers l'os, on le laisse s'enkyster dans les tissus. Les chevilles aseptiques en ivoire et en os ont aussi l'avantage de pouvoir être résorbées. Elles sont d'un précieux secours pour maintenir l'immobilisation des fragments, dans les cas où ceux-ci ne peuvent être amenés au contact. Chez notre malade, nous emploierons le fil d'argent, si nous pouvons réaliser une exacte coaptation des fragments.

N. B. — A la suite de cette leçon, l'opération a été pratiquée, le mardi 1er octobre 1889, de la façon suivante : Une incision verticale de 7 à 8 centimètres de longueur a été faite sur le bord postéro-interne de l'avant-bras ; il a suffi d'inciser la peau, le tissu cellulaire sous-cutané et l'aponévrose d'enveloppe pour mettre à nu le fragment inférieur, qui a été libéré de ses connexions avec les parties voisines, soit avec le bistouri, soit avec la rugine. Le fragment supérieur enfoncé du côté du radius a été plus difficile à mettre à nu. Il a été évident que des fibres musculaires étaient interposées entre les fragments ; elles ont dû être sectionnées avec le bistouri. Non seulement les extrémités osseuses n'étaient point amincies et atrophiées, mais elles étaient au contraire le siège de dépôts hyperostosiques, surtout marqués sur le fragment inférieur, et qui ont dû être enlevés avec la

gouge et le maillet. Après avivement des fragments, nous avons cherché à rendre à l'avant-bras qui, nous l'avons dit précédemment, était dévié vers le bord cubital, sa direction normale; mais ce redressement du membre a eu pour conséquence un écartement des fragments ne mesurant pas moins d'un centimètre. Il était dès lors impossible de songer à leur rapprochement à l'aide d'une suture métallique, et nous avons eu recours à une cheville en ivoire préalablement désinfectée par son ébullition dans la solution phéniquée forte. Un orifice ayant été créé avec la tréphine sur le fragment inférieur dans une direction aussi voisine que possible du parallélisme avec l'os, la cheville a été enfoncée de bas en haut à travers les deux fragments; l'opération a été terminée par la suture de la peau au crin de Florence, après interposition d'un petit drain; et le membre redressé et pansé à la gaze iodoformée a été immobilisé à l'aide d'une gouttière plâtrée.

Les suites opératoires ont été simples; il y a eu seulement un peu de suppuration, bientôt tarie, et la cicatrisation de la plaie s'est produite rapidement; malheureusement le résultat a été moins favorable en ce qui concerne la consolidation osseuse. Nous avons eu occasion de revoir notre malade dans le courant de janvier, c'est-à-dire plus de trois mois après l'opération. Il y avait encore une légère mobilité des fragments. L'attitude du membre était bonne, mais les mouvements de l'articulation du coude étaient toujours extrêmement limités. Il y avait donc une amélioration évidente, mais non une guérison complète, et il est difficile de prévoir si celle-ci pourra être définitivement obtenue. Le résultat eût été, je crois, beaucoup plus rapide et beaucoup plus sûr, si, pour amener au contact les deux fragments du cubitus,

j'eusse pratiqué une résection du radius, qui aurait eu pour effet de ramener les deux os à une même longueur. C'est sur la tête du radius luxée en haut et en avant qu'aurait dû porter la résection. Cette manière de faire aurait eu un double avantage : outre qu'elle eût permis d'amener aisément au contact les deux fragments du cubitus et de les maintenir par une suture, elle aurait eu pour effet de rendre à l'articulation du coude sa mobilité, en supprimant la saillie osseuse qui limite ses mouvements. L'opération avait été longue, l'isolement des fragments avait été très laborieux; aussi ai-je reculé devant une nouvelle intervention. En présence du résultat actuel, je le regrette; et si je me trouvais aujourd'hui en face du même cas, je compléterais mon opération par la résection de la tête du radius.

VINGT-TROISIÈME LEÇON

PARALYSIE RADIALE

Conditions anatomiques rendant compte de la fréquence des paralysies radiales. — Paralysies radiales liées aux fractures de l'humérus. — Paralysies par compression. — Discussion au sujet des prétendues paralysies radiales *a frigore;* ce sont en réalité des paralysies par compression. — Observation clinique à l'appui de cette opinion. — Diagnostic avec la paralysie saturnine.

Au nombre des paralysies portant uniquement sur le membre supérieur, les paralysies motrices sont les plus fréquentes; et, parmi elles, ce sont les paralysies radiales qui sont le plus souvent observées. La cause en est dans la disposition anatomique de ce nerf qui, après s'être détaché de la partie postérieure du plexus brachial en compagnie du nerf circonflexe, vient se placer dans la gouttière de torsion de l'humérus, qu'il suit de haut en bas et d'arrière en avant, immédiatement appliqué sur l'os, contre lequel il peut être refoulé par une violence extérieure. De là, pour lui, l'origine de plus d'une paralysie.

Au nombre des paralysies radiales dignes de fixer l'attention du chirurgien, nous devons citer tout d'abord celles qui sont liées aux fractures de l'humérus, et qui, du reste, peuvent reconnaître deux mécanismes différents. Dans un certain groupe de cas, en effet, ce sont les fragments eux-mêmes qui déterminent la blessure du nerf au moment de l'accident; dans d'autres faits, au contraire, la paralysie ne se produit que plus tard, sous

l'influence de l'irritation ou de la compression du nerf par un cal exubérant. Dès l'année 1863, M. Ollier fit une opération destinée à dégager le nerf radial comprimé par un cal de fracture; cette opération eut d'ailleurs un plein succès. Depuis lors, bon nombre d'opérations semblables ont été pratiquées par divers chirurgiens, entre autres MM. Trélat, Le Fort, Terrier, Polaillon. J'eus la bonne fortune d'assister M. Terrier dans son opération, et je me rappelle que ce chirurgien dut faire sauter avec la gouge et le maillet un pont osseux de 3 à 4 millimètres de hauteur qui étranglait le nerf radial dans la gouttière de torsion. Cette paralysie du radial liée aux fractures de l'humérus a, du reste, été l'objet d'un mémoire de la part de M. Mondan (1); vous trouverez aussi des renseignements intéressants à cet égard dans la thèse de M. Boularan, qui renferme trois observations inédites, celles de MM. Le Fort, Polaillon et Terrier (2). Il est fort intéressant, vous le comprenez, d'avoir l'attention éveillée sur la possibilité de cette complication des fractures de l'humérus, soit pour la constater immédiatement après l'accident, soit pour s'efforcer, par une bonne réduction et l'application exacte d'un appareil contentif, d'en éviter la production.

A côté des paralysies liées aux fractures de l'humérus, nous devons signaler les paralysies radiales par compression, celles, par exemple, qui sont dues à la compression des béquilles, chez des malades dont la portion axillaire des béquilles est insuffisamment rembourrée, ou bien vient presser sur la face postéro-interne du bras, au lieu de répondre à la cavité axillaire. De

(1) Mondan, *Revue de chirurgie*, mars 1884, p. 196.
(2) Boularan, *De la compression des nerfs du membre supérieur à la suite des fractures*, thèse de doct., Paris, 1884, n° 93.

pareils exemples sont observés de temps en temps dans les services de chirurgie. Je vous rappelle pour mémoire les paralysies radiales chez les gens qui manient le plomb, dites paralysies saturnines, et dont l'étude est une question purement médicale. Il resterait encore à décrire, d'après certains auteurs, une variété de paralysie radiale attribuée au froid, et dite paralysie radiale *a frigore*. Mais ce dernier groupe nécessite une discussion, avant que sa réalité puisse être admise, discussion dont un malade récemment entré dans notre service nous fournira l'occasion.

C'est un homme de quarante ans, ayant depuis longtemps des habitudes alcooliques et qui a été victime de son funeste penchant. Il nous raconte que, le 29 janvier, à neuf heures du soir, étant pris de boisson, il voulut monter sur un trottoir, mais il glissa et tomba sur l'épaule droite qui, aujourd'hui encore, est le siège d'ecchymoses. Il chercha à se relever, mais il fit une nouvelle chute sur le poignet droit. Il put cependant rentrer chez lui, se déshabiller et se coucher. Vers trois heures du matin, il se réveilla, et remarqua qu'il ne pouvait plus se servir de la main droite. Croyant à un engourdissement passager, il exerça des tractions sur sa main, mais il n'en obtint aucun résultat; à partir de ce jour, il dut cesser son travail; il fit bien sur le membre malade quelques frictions, mais ne constatant aucune amélioration, il se décida à venir à l'hôpital, où il a été admis le 6 février, huit jours, par conséquent, après l'accident.

Le malade se présente à nous dans l'attitude classique de la paralysie radiale ; il y a une chute permanente de la main et des doigts, et le malade est dans l'impossibilité de les relever, c'est-à-dire que les mus-

cles extenseurs innervés par le radial sont paralysés; dès lors, les muscles antagonistes entraînent la main de leur côté et lui impriment une position de flexion forcée que le malade ne saurait modifier. La sensibilité est conservée dans toute l'étendue de l'avant-bras et de la main; il n'y a aucune douleur, soit spontanée, soit à la pression. L'extension des quatre derniers doigts est impossible; il y a donc paralysie complète de l'extenseur commun, l'extenseur propre de l'index et du petit doigt. L'abduction et l'extension du pouce sont supprimées; il y a donc également paralysie du long abducteur, des long et court extenseurs du pouce. Enfin l'impossibilité des mouvements d'abduction et d'extension de la main répond à la paralysie des deux radiaux externes et du cubital postérieur. Les mouvements de l'avant-bras sur le bras sont intacts. Ajoutons que nous avons recherché l'état de la contractilité faradique chez notre malade, et que les différents muscles privés de la contractilité volontaire répondent bien à l'électricité.

Tel est le fait qui s'est présenté à notre observation, et c'est ainsi que les choses se passent dans l'immense majorité des paralysies radiales dites *a frigore*. Un homme en état d'ivresse, le plus souvent, s'endort d'un sommeil lourd qui se prolonge pendant plusieurs heures, quelquefois il est exposé pendant son sommeil à l'action du froid, comme ces malades qui s'endorment en plein air sur les bancs de nos promenades et de nos boulevards; et, à son réveil, il est tout surpris de constater la paralysie d'un des membres supérieurs. En examinant les circonstances particulières du fait, on arrive parfois à reconnaître que le bras paralysé a été pendant le sommeil du malade particulièrement exposé au froid et à l'humidité. Par analogie avec ce qu'on observe pour

certaines paralysies faciales, on en conclut que c'est le froid qui a déterminé la névrite, cause elle-même de la paralysie. Cette théorie a été défendue avec beaucoup de conviction par Duchenne (de Boulogne), qui a fait de la paralysie radiale rhumatismale ou *a frigore* une variété spéciale, se caractérisant par la conservation de la contractilité faradique.

Toutefois l'opinion de Duchenne n'a point été admise par tous les cliniciens. Elle a été combattue, entre autres, par le professeur Panas, qui a communiqué sur ce sujet un mémoire intéressant à l'Académie de médecine, en 1871 (1). Il est, en effet, une grande différence à établir, sous le rapport des conditions anatomiques, entre le nerf radial libre dans la gouttière osseuse qui le renferme, et le nerf facial contenu, comme vous le savez, dans un canal osseux inextensible du rocher. On comprend aisément que ce dernier nerf, enflammé par l'action du froid et augmenté de volume, soit le siège d'une compression exercée par le canal osseux qui l'enserre; mais, pour le nerf radial, quel serait l'agent producteur de cette compression? M. Panas fait remarquer, en outre, qu'il est bien surprenant, étant donné que le froid soit l'agent producteur de cette paralysie, que celle-ci porte le plus souvent sur le côté droit. Au contraire, cette détermination locale est beaucoup plus facile à expliquer, si l'on admet que la paralysie est due, non à l'action du froid, mais à un agent extérieur de compression. En effet, les conditions dans lesquelles se produisent ces paralysies sont presque toujours celles que nous rencontrons chez notre malade actuel. Il s'agit le plus souvent de gens qui, étant en état d'ivresse, s'en-

(1) Séance du 21 novembre 1871.

dorment la tête appuyée sur le bras (le bras droit, de préférence); celui-ci repose, d'autre part, sur une arête vive, le bord d'un banc, le dossier d'une chaise, et grâce à l'insensibilité déterminée par l'ivresse, le malade ne ressent pas la douleur causée par la compression du nerf; lorsqu'il se réveille de ce sommeil lourd et longtemps prolongé, il est tout surpris de constater la paralysie de son bras. On ne comprendrait guère l'action du froid localisée à un seul membre en pareil cas; d'ailleurs, chez notre malade, il est bien difficile de faire intervenir une pareille cause; nous l'avons interrogé à cet égard; nous lui avons demandé notamment s'il ne s'était pas endormi avec la fenêtre de sa chambre ouverte, il ne saurait donner de réponse précise. Toujours est-il qu'il ne se souvient pas avoir éprouvé une impression de froid. Un autre argument donné par M. Panas à l'appui de l'origine de la paralysie radiale par compression, argument d'une grande valeur, c'est celui qui repose sur la limitation, toujours rigoureusement la même, de la paralysie. Si on étudie à ce point de vue les cas de paralysie radiale dont nous nous occupons en ce moment, on remarque que ce sont toujours les mêmes filets du nerf sur lesquels porte la paralysie. Celle-ci est exactement limitée aux muscles de l'avant-bras; la sensibilité des zones innervées par le radial est toujours intacte. C'est qu'en effet les filets moteurs fournis par le radial autriceps, aussi bien que ses branches sensitives, se détachent du nerf avant son passage dans la gouttière de torsion. La compression s'exerçant toujours au point où le nerf sort de cette gouttière, là où il est le plus superficiel, on comprend que ces branches restent intactes. Au contraire, on se rendrait beaucoup moins aisément compte, dans l'hypothèse

d'une paralysie produite par le froid, que celle-ci eût toujours très exactement la même limitation. Et d'ailleurs, si le froid devait être mis en cause, on ne voit pas pourquoi le nerf radial serait atteint, de préférence à tout autre nerf. Toutefois Vulpian, demeuré partisan de l'origine rhumatismale ou *a frigore* des paralysies auxquelles nous faisons allusion en ce moment, s'efforça de trouver, dans l'étude de la contractilité électrique, un signe différentiel entre la paralysie *a frigore* et la paralysie par compression (1). Pour lui, la contractilité faradique était conservée dans la paralysie *a frigore*, tandis qu'elle est abolie dans les paralysies par compression. Il est vrai que ce savant physiologiste, avec sa loyauté habituelle, revint plus tard sur sa première opinion. En 1882, en effet, il présenta à l'Académie de médecine une malade de son service atteinte de paralysie radiale produite par la compression prolongée exercée par les béquilles. Or, chez cette malade, les symptômes étaient identiques à ceux qu'on trouve dans les paralysies dites *a frigore*, c'est-à-dire que la contractilité électrique était conservée. De l'étude de ce fait, M. Vulpian conclut que le signe différentiel qu'il avait cru pouvoir tirer autrefois de l'examen comparé de la contractilité faradique dans les deux cas ne saurait être conservé; il se rallie donc à l'opinion de M. Panas, et considère comme étant attribuables à la compression l'immense majorité des cas de paralysies radiales dites autrefois paralysies *a frigore* (2). Depuis lors, l'étude de cette question a été reprise par notre collègue, M. Joffroy (3), qui, par une

(1) *Soc. de biologie*, 1873.
(2) Vulpian, *Bull. Ac. de médecine*, 7 mars 1882, p. 211.
(3) Joffroy, *Gaz hebd. de med. et de chir.*, 16 mai 1884, n° 20.

analyse soigneuse d'un cas paraissant tout d'abord favorable à la paralysie rhumatismale, a démontré qu'il s'agissait là encore d'une compression. Le malade avait été atteint de sa paralysie après avoir porté sur les épaules pendant quelque temps un crochet pesamment chargé. Il était impossible *a priori* de trouver dans la position prise par le malade une cause de compression. Les bretelles destinées à soutenir le crochet et passant dans la cavité axillaire ne pouvaient comprimer le nerf radial, comme M. Joffroy s'en est assuré par des recherches sur le cadavre, entreprises avec le concours de M. Farabeuf. Mais, en interrogeant de nouveau le malade, on apprit de lui que cet homme, courbé sous le poids de sa charge, avait les bras croisés au devant de la poitrine, et les doigts de la main gauche imprimés fortement sur le bord externe de l'humérus du côté droit. Or, il est facile de s'assurer que, dans cette attitude, l'extrémité des doigts vient comprimer le nerf radial superficiellement placé dans la gouttière de torsion. Ce fait intéressant méritait de vous être rapporté; il est de nature à vous montrer combien les investigations cliniques doivent être multipliées et conduites avec un soin minutieux, avant qu'on soit en droit d'affirmer que la compresssion n'a joué aucun rôle dans un cas donné.

Pour en revenir à notre malade actuel, l'étiologie laisse beaucoup à désirer. Toutefois l'influence du froid ne paraît pas pouvoir être incriminée. Les circonstances dans lesquelles s'est montrée chez lui la paralysie sont celles que l'on rencontre dans la plupart des observations. Il est bien probable que le malade, pendant le sommeil lourd qui a suivi l'ivresse, a appuyé sa tête contre son bras droit, et a ainsi déterminé la compression

du nerf radial dans la gouttière de torsion; mais, en l'absence de renseignements précis fournis par le malade, nous ne pouvons faire à cet égard que des suppositions. Déjà, une première fois, je me suis trouvé dans des conditions semblables chez un malade de la Pitié, en 1884. Il s'agissait d'un homme de trente-neuf ans, exerçant la profession de charron, qui, dans la nuit du lundi 29 au mardi 30 septembre, s'était réveillé, vers deux heures du matin, avec un engourdissement de tout le membre supérieur droit. Ici encore, vous remarquez que, comme chez le malade d'aujourd'hui, et comme dans la plupart des observations, la paralysie radiale siégeait du côté droit. Depuis ce moment, l'impotence du membre avait persisté; il était impossible à cet homme de saisir un objet délicat avec les doigts de la main droite; il lui était impossible de travailler. Nous l'interrogeâmes avec soin sur les circonstances dans lesquelles s'était montrée sa paralysie. Il nous affirma que la fenêtre de sa chambre n'était point restée ouverte pendant son sommeil. Au moment où il s'était éveillé, son bras était étendu le long du corps. Mais il avait l'habitude de dormir avec les mains placées sous le derrière de la tête, et il est bien possible que, dans son sommeil, il eût comprimé, lui aussi, son nerf radial avec la tête appuyée sur le bras droit. Comme chez notre malade actuel, il n'y avait point d'atrophie musculaire; la contractilité électrique était conservée.

Ce malade me donna l'occasion de retracer dans une leçon les caractères différentiels entre la paralysie radiale par compression et la paralysie saturnine, en le comparant avec un autre malade qui était couché en même temps que lui dans nos salles, et qui présentait un exemple de paralysie radiale due à l'intoxication par le plomb. Ce

second malade, jeune homme de vingt-six ans, avait depuis deux ans, quand nous l'examinâmes, des accidents de saturnisme. Il avait eu d'abord des coliques de plomb. Depuis un an il ressentait un engourdissement à la face palmaire de la main droite en travaillant. Peu à peu le membre s'était affaibli, le poignet s'était fléchi; enfin, deux mois avant son entrée à l'hôpital, l'impotence était devenue absolue. Ajoutons, pour compléter chez notre malade le tableau du saturnisme, que, dans les six dernières semaines, de nouvelles attaques de coliques de plomb et des arthralgies s'étaient montrées chez lui. Dans ce cas, la contractilité électrique des extenseurs et des radiaux était plus ou moins complétement abolie, tandis qu'elle était conservée dans le long supinateur, assez pour que ce muscle pût produire de légers mouvements de flexion de l'avant-bas sur le bras. Or, c'est là un caractère que l'on retrouve le plus habituellement dans la paralysie saturnine. Cette intégrité du muscle long supinateur a été donnée par Duchenne (de Boulogne) comme un signe différentiel entre la paralysie saturnine et les autres variétés de paralysie radiale.

Quant au pronostic, il est évidemment en rapport avec les résultats fournis par l'étude de la contractilité faradique. Lorsque celle-ci est abolie, la dégénérescence des faisceaux musculaires ne permet guère d'attendre un résultat favorable. D'après cette considération, M. Panas établit, dans l'étude de la paralysie radiale par compression, trois degrés : « Je suis porté à croire, dit-il, que plus la paralysie tarde à se montrer ou à se compléter, plus elle respecte la contraction électrique directe des membres. De là, un pronostic éminemment favorable pour cet ordre de cas qui constituent le premier degré de la paralysie par compression du nerf. Le second degré,

d'un pronostic également favorable, comprend les faits d'apparition brusque de la paralysie, mais avec conservation de la contractilité électro-musculaire. La guérison sera seulement ici plus lente à obtenir. Enfin, dans une troisième catégorie, on placera les cas graves où les muscles ne répondent plus à l'excitation directe par le courant galvanique. Tout traitement sera souvent infructueux (1). »

Chez notre malade, la contractilité électrique est conservée ; le pronostic est donc favorable.

Le traitement consistera dans l'emploi méthodique et régulier de l'électrisation des muscles paralysés, qui sera répétée chaque jour. Nous aiderons le traitement par l'électrisation de l'action de frictions excitantes sur le membre et de l'emploi des bains sulfureux.

(1) Panas, *Paralysie du nerf radial. Bull. Ac. de médecine*, 13 mars 1882, p. 239.

VINGT-QUATRIÈME LEÇON

DÉFORMATION DE L'AVANT-BRAS DROIT CONSÉCUTIVE A UNE FRACTURE DES DEUX OS — OSTÉOTOMIE

La cause de la difformité et de l'impotence fonctionnelle peut être le déplacement des fragments. — Dans les fractures compliquées de plaie, les tendons fléchisseurs, le nerf médian, peuvent être englobés dans la cicatrice. — Raideurs articulaires; règles pour les éviter. — Pour les déformations consécutives, deux méthodes de traitement : l'ostéoclasie et l'ostéotomie; cette dernière mérite la préférence. — Il faut parfois y joindre la libération des tendons compris dans la cicatrice, ou même, suivant la méthode de Lesser, la résection de la tête cubitale, en cas de soudure des deux os.

Le malade dont je veux vous parler aujourd'hui et que je vais tout à l'heure opérer devant vous, présente une difformité de l'avant-bras droit, consécutive à une fracture des deux os de l'avant-bras à leur partie inférieure.

C'est un homme de trente-sept ans, entré à l'Hôtel-Dieu le 9 mars, et couché salle Saint-Landry, n° 12. — Il y a sept mois bientôt (le 27 août dernier), le malade, qui est peintre en bâtiments, tomba de la hauteur d'un deuxième étage. Dans sa chute, il se fit des lésions multiples et graves : d'abord, une fracture du bassin à droite, fracture répondant probablement à la variété connue sous le nom de double verticale, avec un trait de fracture en avant, et un en arrière, près de l'articulation sacro-iliaque. La guérison se fit avec un raccourcissement de 2 centimètres, portant sur le membre inférieur droit, raccourcissement dû à une légère ascension

de la moitié du bassin fracturé. Cette fracture du bassin, je ne la rappelle que pour mémoire, ainsi qu'une plaie du front sans importance, dont on voit aujourd'hui la cicatrice, et j'arrive à la fracture de l'avant-bras droit, que nous allons étudier avec quelques détails.

La fracture était compliquée de plaie, le fragment supérieur du cubitus avait perforé la peau et faisait saillie à l'extérieur; il existait, en outre, une petite plaie à la partie interne du poignet, et l'on peut voir aujourd'hui la trace de ces lésions sous la forme de deux cicatrices transversales. On fit la réduction de la fracture, et le membre, pansé antiseptiquement, fut placé dans un appareil plâtré. La guérison survint au bout de deux mois, et le malade fut envoyé à Vincennes. Il y resta huit jours environ ; mais, pendant ce séjour, la consolidation ne parut pas satisfaisante, car on remit le bras dans un appareil plâtré, qui, du reste, ne resta que quarante-huit heures en place et ne put produire aucun résultat utile. Le blessé quitta Vincennes en novembre; et, depuis lors, il resta chez lui, incapable de tout travail, par suite de la difformité et des douleurs qui déterminaient une impuissance complète du membre. Enfin, dimanche dernier, 3 mars, cet homme fit, dans la rue, une nouvelle chute sur le poignet droit, qui amena une exagération des douleurs, de l'impotence fonctionnelle et de la difformité.

Actuellement on remarque, au premier examen, une déformation considérable de l'extrémité inférieure de l'avant-bras. La main, le poignet et toute la partie inférieure de l'avant-bras sont portés sur le côté radial. A l'union du quart inférieur avec les trois quarts supérieurs de l'avant-bras, il y a une inflexion des deux os telle, qu'ils forment un angle obtus ouvert en dehors, à

sommet dirigé en dedans. Ce sommet répond à une grosse saillie, siégeant sur la face interne du cubitus, saillie qui s'est exagérée depuis la dernière chute, probablement à la suite d'un certain degré d'ostéo-périostite.

Les rapports des deux os de l'avant-bras sont très altérés ; normalement, l'apophyse styloïde du radius, comme vous le savez, descend un peu plus bas que celle du cubitus. Chez notre malade, elle est beaucoup au-dessus de cette dernière ; le cubitus paraît remonté, et est, en réalité, plus court qu'à l'état normal, d'un centimètre. A droite, du sommet de l'olécrâne à l'apophyse styloïde du cubitus, on mesure 26 centimètres ; à gauche, 27 centimètres.

Une question très difficile à résoudre est celle de savoir si, actuellement, il y a une solution de continuité de l'extrémité inférieure du radius ; s'il s'est de nouveau fracturé dans la chute récente. Je ne puis donner de réponse absolue. Il m'a semblé, à un certain moment, qu'il y avait de la mobilité anormale et peut-être une légère crépitation ; puis, dans d'autres explorations, je n'ai plus retrouvé ces signes, ce qui tient peut-être à ce que les contractions musculaires immobilisent les fragments.

La main est demi-fléchie, dans une position intermédiaire entre l'extension et la flexion complète ; les mouvements de pronation et de supination sont très limités. Le malade ne peut fermer les doigts ; et cette gêne des doigts tient surtout à des raideurs articulaires au niveau des articulations métacarpo-phalangiennes et phalangiennes. Sous l'influence du traumatisme et de l'immobilisation, ces articulations ont été atteintes, et il s'y produit encore aujourd'hui des craquements, quand on

exagère les mouvements. La mobilité est conservée dans l'articulation radio-carpienne, mais elle y est moins grande qu'à l'état normal. La sensibilité est complètement intacte dans toutes les parties de la main, ce qui indique l'intégrité du nerf médian. Il arrive, en effet, quelquefois que le nerf médian est englobé par le cal ou comprimé par lui, il survient alors des douleurs, de la parésie et des troubles trophiques ; on n'observe ici rien de semblable.

Nous n'avons point à discuter le diagnostic qui s'impose; la déformation est évidente. Ce que nous devons surtout étudier, ce sont les causes qui ont pu la produire et les moyens d'y remédier.

Les fractures de l'extrémité inférieure du radius, compliquées ou non de fractures du cubitus, peuvent amener la difformité et l'impotence fonctionnelle par plusieurs mécanismes différents.

En premier lieu, ces accidents peuvent être causés par le déplacement des fragments. Ce déplacement est presque toujours celui que nous voyons ici, c'est-à-dire qu'il se produit à la fois dans le sens transversal et dans le sens antéro-postérieur, la main étant portée sur le bord radial de l'avant-bras, en même temps que les fragments forment entre eux un angle ouvert en arrière. Ces déformations peuvent tenir à un défaut d'appareil ou à la complication de la fracture. Dans le cas particulier qui nous occupe aujourd'hui, je suis loin de vouloir dire que le malade ait été mal soigné ; on a fait exactement tout ce que l'on pouvait ; mais rappelez-vous que le cas était singulièrement compliqué.

Le double déplacement que nous analysons ici gêne beaucoup les mouvements du membre, car les tendons sont déviés de leur direction normale ; ceux qui passent

au-devant du cal sont soulevés et tendus comme des cordes à violon sur leur chevalet, il en résulte une impotence considérable pour le blessé.

Dans les fractures de l'extrémité inférieure du radius compliquées de plaies, il faut encore tenir grand compte d'une autre circonstance. La cicatrice est quelquefois très adhérente au cal, et, comme les tendons fléchisseurs y sont compris, ces derniers ne peuvent plus jouer dans leur gaine. Le cas s'est présenté chez un jeune homme que j'ai opéré, et dont je vous rapporterai bientôt l'histoire. Dans le cas actuel, il ne semble pas en être ainsi.

Une autre complication, que je vous ai déjà signalée, tient à l'altération du nerf médian. Vous savez que ce nerf est situé, à la face antérieure de l'avant-bras, du côté externe de la gaine des tendons fléchisseurs. Or, il arrive quelquefois qu'il se trouve, soit compris dans la cicatrice, soit soulevé ou comprimé par le cal, il est alors irrité, tiraillé ; il en résulte des troubles de la sensibilité et de la nutrition dans toute la zone innervée par ce nerf.

Enfin, dans un certain nombre de cas, ce ne sont plus les diverses particularités du traumatisme, mais bien le traitement lui-même qu'on doit incriminer, dans la production des lésions consécutives. Au nombre des complications les plus fréquentes à la suite des fractures du radius, il faut mentionner les raideurs articulaires des doigts, qui, chez bon nombre de malades, résultent de la mauvaise application de l'appareil. Ces raideurs articulaires étaient tellement fréquentes autrefois que plusieurs de nos maîtres les plus éminents avaient renoncé à toute application d'appareils; ils se contentaient de placer le membre dans une gouttière et de l'envelopper de grands cataplasmes. La difficulté des

mouvements que l'on observait était plus ou moins prononcée; mais elle portait surtout sur les mouvements de flexion et d'extension des doigts. Beaucoup de blessés étaient devenus de véritables infirmes lorsqu'on levait l'appareil; et, s'il s'agissait de vieillards ou de rhumatisants, l'infirmité pouvait durer toute la vie. Dernièrement j'ai eu à soigner une dame âgée, qui s'était fracturé le radius en tombant sur la face antérieure du poignet; on crut à une simple entorse; et, malgré cela, l'avant-bras fut placé dans un appareil allant jusqu'à l'extrémité des doigts. Eh bien! quand je la vis, il y avait à la fois une difformité très prononcée de l'avant-bras, tenant à la fracture du radius méconnue, et une ankylose des doigts produite par l'appareil immobilisateur, appliqué d'une manière défectueuse.

Si l'on se conforme à quelques règles simples, et parfaitement établies à l'heure actuelle, on évitera d'une manière presque certaine tous les inconvénients des fractures de l'extrémité iuférieure du radius. Tout d'abord, il importe de pratiquer ici, comme pour toutes les fractures en général, la réduction. Quant aux appareils contentifs, les anciens appareils, composés d'une attelle antérieure et d'une attelle postérieure, doivent être laissés de côté. On leur substituera avec avantage les gouttières plâtrées, que quelques chirurgiens appliquent sur la face dorsale du membre, tandis que d'autres les placent sur la face palmaire. Pour ma part, je donne la préférence aux attelles plâtrées antérieures. Quel que soit, du reste, l'appareil dont on se sert, il faut avoir soin qu'il ne dépasse jamais le pli médian de la main, parce que, de cette façon, les doigts peuvent facilement se mouvoir; de plus, le poignet doit être maintenu légèrement relevé sur l'avant-bras, au moyen d'une bande

roulée que l'on place dans le creux de la main; enfin l'appareil ne doit jamais rester en place pendant plus de trois semaines, temps suffisant pour assurer une bonne coaptation des fragments. Si l'on se conforme aux préceptes précédents, on obtiendra presque toujours d'excellents résultats, et l'on évitera les raideurs articulaires, sauf chez les rhumatisants, à propos desquels il faut toujours faire quelques réserves.

Mais, lorsque la consolidation vicieuse s'est produite, comment faut-il diriger le traitement contre les difformités et l'impotence fonctionnelle qui en sont le résultat? Dans ces dernières années, sous l'influence de l'impulsion qu'ont donnée à la chirurgie les nouvelles méthodes de pansement, on a essayé de parer, au moyen d'une opération, aux difformités qui suivent les fractures de l'extrémité inférieure du radius; et pour cela, on a eu recours à deux méthodes, la rupture artificielle du cal, ou ostéoclasie, et la section osseuse, c'est-à-dire l'ostéotomie.

M. Bouilly a fait à la Société de chirurgie une intéressante communication sur ces opérations (1). Il rapporte trois observations ayant trait au traitement des consolidations vicieuses des fractures de l'extrémité inférieure du radius, et toutes trois sont fort instructives.

La première se rapporte à un petit malade qui eut, à la suite de sa fracture, une saillie angulaire analogue à celle que j'ai décrite au commencement de cette leçon; le nerf médian se trouvait soulevé par cette saillie, et il en était résulté des altérations de la sensibilité et des troubles trophiques entraînant l'impotence fonctionnelle

(1) Bouilly, *Bulletins et mém. de la Soc. de Chir.*, 14 mai 1886.

du membre. Le chirurgien fit une incision, découvrit le cal, et réséqua toute sa partie antérieure. Les résultats furent très avantageux.

Dans les deux autres cas, il y avait seulement une difformité sans compression du nerf médian. Dans l'un, on fit l'ostéoclasie, mais on n'eut pas à s'en louer. L'avant-bras fut, pour ainsi dire, écrasé; il y eut une menace de phlegmon; puis, à la suite, une synovite adhésive des gaines. C'est à peine si plus tard le malade put recouvrer quelques mouvements.

Le troisième blessé fut traité par l'ostéotomie avec un résultat parfait. L'opération fut facile, exempte de complications et de danger. M. Verneuil, qui y assistait, témoigna en sa faveur, et déclara que l'on devait rejeter l'ostéoclasie, sauf chez les jeunes sujets, où l'on peut pratiquer le redressement de l'os avec les mains, c'est-à-dire faire l'ostéoclasie manuelle. A l'avant-bras, en effet, l'ostéoclaste doit être regardé comme un instrument dangereux, parce que l'on opère sur un segment de membre très grêle, le point d'appui est très limité, et une force considérable est nécessaire; cette force se concentrant sur un point très étroit, il peut en résulter des dégâts sérieux.

M. Bouilly n'est pas le seul chirurgien qui se soit occupé de cette question. En 1885, le professeur Duplay a publié, dans les *Archives de médecine* (1), un intéressant mémoire sur l'ostéotomie linéaire du radius. Il rapporte, lui aussi, trois observations : dans l'une, il s'agissait d'une courbure rachitique de l'os, et, dans les deux autres, de fractures vicieusement consolidées. Les résultats de l'ostéotomie, dans ces trois faits, furent

(1) Duplay, *Archives de médecine*, avril 1885.

excellents, et M. Verneuil, qui assistait à l'une de ces opérations, fut frappé du succès obtenu.

L'ostéotomie doit donc, c'est la conclusion de M. Duplay, être regardée comme la méthode de choix dans le traitement des difformités résultant des fractures de l'extrémité inférieure du radius.

En 1887, un travail sur le même sujet fut publié par le Dr Lesser (de Leipzig) (1). Il relate deux observations : Dans la première, il a fait l'ostéotomie de l'extrémité inférieure du radius chez un jeune garçon de treize ans ; la section de l'os étant faite, l'avant-bras fut mis dans la rectitude, et l'on dut, au moyen de la dissection, libérer les tendons de leurs adhérences. Il y eut donc deux opérations; l'ostéotomie linéaire du radius, et le dégagement des tendons fléchisseurs adhérents au cal.

Le deuxième fait est différent; car, ici, il y avait perte des mouvements de pronation et de supination. Il arrive parfois, en effet, que le développement énorme du cal, ou la fusion des deux os de l'avant-bras, détermine la perte de ces mouvements. Dans ce cas particulier, Lesser rejeta la résection du radius, qui est l'os de soutien de l'avant-bras et de l'articulation du poignet, et fit la résection de la petite tête du cubitus, ce qui permettait d'éviter l'articulation. L'opération fut pratiquée sur un jeune serrurier de dix-neuf ans; l'on dut enlever 3 centimètres de l'extrémité inférieure du cubitus, les résultats furent satisfaisants. La main tomba d'abord un peu en abduction; mais elle se redressa bientôt presque complètement, et les mouvements furent recouvrés d'une façon très suffisante.

Le Dr Lauenstein (de Hambourg) (2) a rapporté une

(1) Lesser, *Centralblatt für chir.*, 9 avril 1887.
(2) Lauenstein, *Centralblatt für chir.*, 4 juin 1887.

observation dans laquelle il a pratiqué l'opération de Lesser, c'est-à-dire la résection de la petite tête du cubitus, sur un matelot de trente-six ans : les résultats furent satisfaisants.

L'année dernière, à l'hôpital Broussais, je suis moi-même intervenu dans un cas de consolidation vicieuse du radius. Il s'agissait d'un jeune garçon de quatorze ans, apprenti typographe, qui s'était fait, l'année précédente, une fracture de l'extrémité inférieure du radius, avec issue du fragment supérieur à travers une plaie de la face antérieure de l'avant-bras (voyez fig. 11). La déformation était analogue à celle que vous avez pu constater sur notre malade actuel, c'est-à-dire que la main était fortement déviée sur le bord radial de l'avant-bras, en même temps que les deux fragments formaient entre eux un angle dont le sommet était dirigé en avant. Le talon de la main lui-même était abaissé, et le malade ne pouvait la mettre dans l'extension complète. Ce qui aggravait encore la situation, c'est que les tendons fléchisseurs étaient adhérents à la cicatrice, ce qui avait amené la suppression presque complète des mouvements de l'annulaire et du médius. Dans l'impossibilité où il était de se servir de sa main, ce jeune homme avait

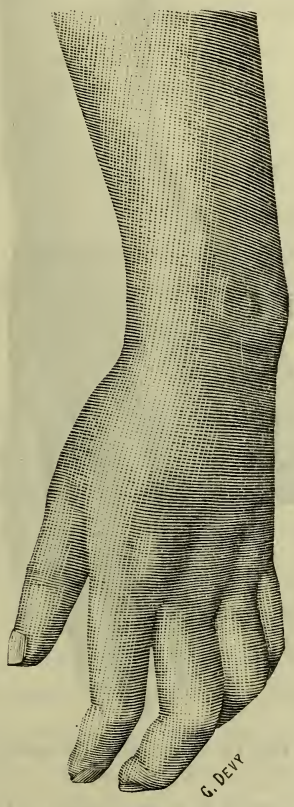

Fig. 11. — Fracture du radius.

dû abandonner sa profession. Le 20 août, je pratiquai l'ostéotomie de la partie inférieure du radius. Mais cette opération n'était pas suffisante pour rétablir les fonctions du membre. Je dus faire, au niveau de la cicatrice de la face antérieure de l'avant-bras, une incision pour dégager les tendons fléchisseurs. Cela fait, je pratiquai la réduction de la difformité; mais, à l'aide du doigt introduit dans la plaie, je constatai que, pendant cette réduction, les deux fragments formaient entre eux un angle aigu saillant en avant, au-dessus duquel les tendons étaient soulevés. Il devenait nécessaire d'abraser le sommet de cet angle; ce que je fis avec la gouge et le maillet. Il y eut donc deux opérations successives : d'abord l'ostéotomie linéaire du radius, puis le dégagement des tendons fléchisseurs adhérents à la cicatrice et l'abrasion de la partie antérieure de l'os. Les suites furent excellentes; les plaies opératoires se cicatrisèrent par première intention, sans que j'eusse recours au drainage; le malade guérit sans fièvre, et par l'application d'une gouttière plâtrée, la difformité fut entièrement corrigée. Grâce aux précautions que nous prîmes pour empêcher la formation de

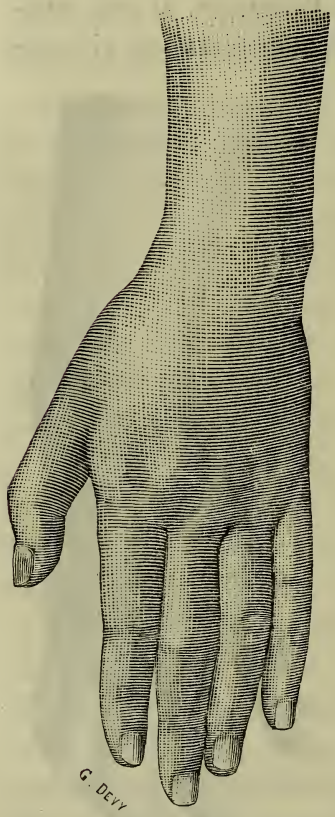

Fig. 12. — Fracture du radius.

nouvelles adhérences tendineuses (mouvements imprimés à la main, électrisation), le petit malade recouvra les mouvements de flexion et d'extension des doigts. Le résultat définitif fut, en un mot, très satisfaisant. Vous pouvez du reste vous faire une bonne idée de ce cas, de la déformation existante et de la correction obtenue, en examinant les moules que je place actuellement sous vos yeux (voyez fig. 12).

Un mot, avant de finir, touchant le manuel opératoire. Dans le but d'éviter les vaisseaux et les nerfs, M. Duplay conseille d'attaquer le radius par la partie antérieure; pour cela, l'on doit inciser la peau le long du tendon du grand palmaire; on soulève le faisceau des tendons antérieurs, et, avec eux, les vaisseaux et les nerfs; puis, on sectionne le radius d'avant en arrière.

J'ai suivi ces indications dans l'opération dont je viens de vous rendre compte; mais il m'est arrivé un petit accident; à la suite d'un coup de maillet donné un peu trop fort, le ciseau passa à la partie postérieure de l'avant-bras, et fit à la peau une petite plaie de 2 à 3 millimètres de largeur. Heureusement, l'instrument avait glissé entre les tendons; il n'en résulta aucun inconvénient sérieux. Toutefois la possibilité d'un pareil accident auquel expose la minceur des parties qui recouvrent la face postérieure de l'os, me porterait à donner aujourd'hui la préférence au procédé qui a été conseillé par M. Rohmer (de Nancy) (1), savoir la section de l'os pratiquée de dehors en dedans.

Je résumerai ce qui a trait au traitement des difformités et des troubles fonctionnels consécutifs aux frac-

(1) Rohmer, *De l'intervention chirurgicale dans la déformation de l'extrémité inférieure du radius* (*Revue médicale de l'Est*, 15 avril 1886).

tures de l'extrémité inférieure du radius, en disant que, selon les cas, on pratiquera :

L'ostéotomie linéaire du radius pure et simple ; l'ostéotomie avec incision complémentaire destinée à dégager les tendons fléchisseurs et le nerf médian adhérents au cal; quelquefois, on y joindra la résection partielle du cal ; enfin, pour rendre au malade les mouvements de pronation et de supination, on pourra être conduit à préférer à l'ostéotomie du radius la résection de l'extrémité inférieure du cubitus (opération de Lesser).

Notre malade actuel possède encore une partie des mouvements de pronation et de supination; il n'y a donc pas à penser, chez lui, à cette dernière opération ; et nous ferons l'ostéotomie pure et simple.

N. B. — L'opération a été pratiquée à la suite de cette leçon. A l'aide de deux incisions sur les côtés externe et interne de l'avant-bras, l'ostéotomie du radius et du cubitus a été faite. Puis, la réduction ne pouvant être obtenue, il fut nécessaire d'y joindre la résection d'un centimètre et demi environ du fragment inférieur du cubitus. Le membre placé dans une bonne attitude fut alors déposé dans une gouttière plâtrée. La cicatrisation des plaies fut obtenue par première intention, sans drainage; et lorsque le malade quitta l'hôpital, le poignet avait repris une attitude normale; il restait seulement un peu d'inclinaison de la main sur le bord radial. Les mouvements de flexion et d'extension des doigts et du poignet étaient excellents; seuls, les mouvements d'adduction et d'abduction de la main étaient un peu limités.

VINGT-CINQUIÈME LEÇON

DES KYSTES SYNOVIAUX DU POIGNET

Synovite fongueuse de la main et kyste à grains riziformes. — Origine fibrineuse ou conjonctive des grains riziformes. — Leur nature tuberculeuse. — Traitement par l'incision, devenu bénin depuis la période antiseptique; applicable également aux *ganglions* synoviaux.

Nous avons actuellement dans notre service deux malades qu'il est intéressant de rapprocher, parce que tous deux sont atteints d'une affection chronique des gaines synoviales de la main et du poignet.

Le premier de ces malades est un homme de trente-neuf ans, exerçant la profession de bijoutier, qui est entré à l'Hôtel-Dieu, le 30 avril dernier, pour une affection de l'annulaire droit se prolongeant jusque dans la paume de la main. Il nous a raconté son histoire de la façon suivante : Au mois de septembre dernier, il a commencé à tousser et à cracher; en même temps, il a eu des sueurs nocturnes. Au mois d'octobre, une douleur subite s'est montrée dans le genou gauche, sans toutefois être assez vive pour empêcher la marche. Trois jours plus tard, en se réveillant, il a ressenti une douleur en forme d'anneau au niveau de l'articulation métacarpo-phalangienne de l'annulaire droit. Il a pu néanmoins continuer son travail pendant trois semaines; mais au bout de ce temps, il a dû l'interrompre, parce que son doigt présentait du gonflement. Le malade note ensuite

l'apparition de boutons qui se renouvelaient fréquemment sur les parties latérales de l'annulaire.

Vers la fin du mois de décembre, le doigt avait atteint le volume qu'il présente actuellement. En janvier, un nouveau symptôme se manifeste; une petite tumeur indolente, du volume d'un noyau de cerise, se montre dans la paume de la main. Elle grossit peu à peu, en causant au malade de la gêne, mais pas de véritables douleurs.

Actuellement le doigt offre, au niveau de ses deux premières phalanges et sur sa face palmaire, un gonflement considérable; la troisième phalange est intacte; d'où l'aspect du doigt effilé à son extrémité terminale, renflé en massue à sa base. Dans la paume de la main, on trouve une seconde tumeur faisant une saillie manifeste et présentant des bosselures mollasses. Lorsqu'avec les deux mains on exerce des pressions alternatives sur la tumeur du doigt et sur celle de la face palmaire, on sent que l'impulsion communiquée se transmet de l'une à l'autre, de sorte qu'il n'est pas douteux que les deux tumeurs ne soient en communication l'une avec l'autre par l'intermédiaire de la gaine synoviale des tendons fléchisseurs. Sans doute, à l'état normal, la gaine synoviale du doigt annulaire ne communique pas avec la gaine interne du carpe; mais ici, sous l'influence des progrès du mal, la limite entre les deux synoviales a été franchie, et les altérations pathologiques se sont librement propagées de l'une à l'autre.

Le diagnostic ne me paraît point douteux; il suffit, en effet, pour arriver à cet égard à des conclusions précises, de rapprocher l'état du doigt de celui du genou et des poumons. Le genou gauche, en effet, qui, au mois d'octobre dernier, était devenu subitement le siège

de douleurs, présente actuellement, à son côté externe, une tuméfaction allongée, mollasse, qui répond à la partie inférieure du muscle vaste externe, et qui est certainement de nature fongueuse. Il existe en même temps un peu de liquide dans l'articulation.

L'examen de la poitrine fournit des signes très nets et d'une grande valeur. Il y a, aux deux sommets des poumons, de la submatité, surtout marquée à droite. La respiration est rude, soufflante, l'expiration prolongée; nous avons pu même entendre après la toux quelques craquements secs. Il existe donc, à n'en pas douter, de l'induration aux sommets des poumons. Rapprochant les uns des autres les différents symptômes présentés par le malade, nous arrivons à cette conclusion très nette qu'il s'agit ici d'une synovite tuberculeuse. D'ailleurs, les caractères de la tumeur du doigt et de la main sont bien en rapport avec ce diagnostic. Sa consistance mollasse, pâteuse, ses grosses bosselures, sont bien ce qu'on trouve habituellement dans les synovites fongueuses.

Jusque dans ces dernières années, il y a eu du doute sur la véritable nature de ces synovites fongueuses que les uns rattachaient à la scrofule, les autres au rhumatisme; d'autres encore les considéraient comme tout à fait indépendantes de la constitution générale. On est allé même jusqu'à citer un cas qui se serait terminé par la cachexie cancéreuse (1). Il est bien évident qu'il y a eu là confusion entre des produits morbides de natures très diverses.

Aujourd'hui, à la faveur des recherches modernes sur les différentes formes de tuberculoses externes, dites

(1) Voyez *thèse de Bidart*, 1858.

aussi tuberculoses chirurgicales, il a été possible de démontrer la nature tuberculeuse des synovites autrefois appelées synovites fongueuses. Nous pouvons à cet égard rappeler les faits de Lancereaux, Debove, Bouilly, Trélat, Terrier, à ne citer que les travaux français (1). On a pu constater dans l'épaisseur des fongosités synoviales les follicules tuberculeux ; et, plus tard, quand le bacille de Koch est devenu la caractéristique de la tuberculose, on l'a retrouvé également dans ces affections des membranes synoviales. Mais ici, comme dans les diverses formes de tuberculose externe, il importe de savoir que les bacilles de Koch sont fort rares, et, partant, difficiles à démontrer. Aussi la méthode de Villemin ou des inoculations est-elle supérieure, quand il s'agit de déterminer en clinique la nature de ces lésions.

Il n'est pas nécessaire d'insister longtemps sur la gravité du pronostic ; la diffusion des lésions qui affectent à la fois, chez notre malade, la main, le genou et les poumons, leur donne un caractère particulièrement fâcheux.

Quant au traitement, je me propose de détruire autant que possible par la cautérisation le tissu morbide. Le malade étant endormi, je vais donc inciser dans toute leur longueur les deux tumeurs de la main et du doigt ; puis, avec l'aide du thermocautère, je détruirai aussi profondément que possible les fongosités synoviales en m'efforçant de ménager les tendons. Le pansement sera fait avec l'iodoforme, dans le but de modifier les parois de la synoviale et de s'opposer à la repullulation des fongosités tuberculeuses. Quant au genou, nous nous bornerons à exercer, au niveau de la tuméfaction

(1) Terrier et Verchère, *De la synovite tendineuse tuberculeuse* (*Revue de chirurgie*, juillet 1882).

qu'il présente, une révulsion légère à l'aide de la teinture d'iode, que nous combinerons à l'emploi de la compression ouatée.

Notre second malade diffère sous plus d'un rapport du premier : C'est un jeune homme de vingt ans, cocher, qui est porteur d'une tumeur à la face dorsale du poignet droit. Son mal a commencé, il y a deux ans et demi environ, par une douleur qui s'est fait sentir à la partie externe du poignet, surtout pendant les mouvements imprimés à l'articulation radio-carpienne. Presque en même temps est apparu dans la même région un petit gonflement qui augmenta peu à peu de volume, surtout dans le sens vertical, et qui, depuis un an environ, présente à peu près la grosseur qu'il a aujourd'hui.

Actuellement ce jeune homme porte, sur la face dorsale du poignet, et au côté externe, une tumeur qui, séparée en deux portions par un léger étranglement siégeant à sa partie moyenne, offre une apparence bilobée. C'est sans doute le ligament annulaire dorsal du carpe qui, passant au devant de la tumeur, la divise en deux portions, et lui donne cet aspect particulier. La peau qui recouvre ce gonflement ne présente rien de spécial à noter ; elle a sa souplesse et sa mobilité normales. La fluctuation est manifeste : lorsqu'on exerce des pressions alternatives sur chacune des bosselures qui constituent la tumeur, on a la sensation très nette qu'on renvoie le liquide qui y est contenu de l'une à l'autre. En même temps que la fluctuation, on perçoit une sensation très nette de crépitation, que l'on a comparée au craquement de la neige sous les pieds, ou bien encore à la crépitation de l'amidon écrasé entre les doigts.

Le siège de la tumeur sur la face dorsale du poignet

et à son côté externe la met en rapport avec les gaines synoviales des tendons extenseurs du pouce, et des radiaux externes. Il semble que ce soit dans la gaine des radiaux qu'elle ait pris son point de départ. En effet, lorsqu'on engage le malade à imprimer à la main un mouvement d'abduction, et que l'on lutte contre ce mouvement, dans cette attitude où les radiaux sont contracturés, la tumeur perd une grande partie de sa mobilité. Il est, du reste, une autre raison qui nous porte à penser que c'est bien dans la gaine des radiaux externes que la tumeur a pris son point de départ, c'est qu'en examinant soigneusement à la palpation la face dorsale du poignet du côté opposé, on y perçoit profondément un petit gonflement répondant à la gaine des radiaux. Il est probable qu'il y a chez ce malade une altération symétrique des gaines tendineuses du poignet, et il ne serait pas surprenant que plus tard il se montrât un kyste semblable sur la face dorsale du carpe du côté opposé.

Sa tumeur ne lui cause, du reste, qu'une gêne très modérée. Les mouvements du poignet sont parfaitement conservés, et le malade a presque autant de force dans cette main que dans l'autre. Il ne ressent aucune douleur, soit spontanée, soit provoquée, sauf cependant dans les cas où il a travaillé un peu longtemps.

Les caractères de la tumenr à laquelle nous avons affaire chez ce jeune homme sont bien différents de ceux que nous constations chez notre premier malade. Ici, en effet, ce n'est plus une sensation de mollesse que nous percevons, mais bien une fluctuation franche, à laquelle se joint ce caractère spécial de la crépitation amidonnée sur laquelle nous avons insisté. Il ne s'agit donc point d'une synovite fongueuse, mais bien d'une synovite chro-

nique caractérisée par la présence de liquide, et de ces corps étrangers abondants auxquels on donne le nom de grains riziformes. C'est à la collision de ces grains les uns contre les autres, et à leur frottement contre les parois de la poche au niveau du point rétréci qu'elle présente, qu'est due cette sensation de crépitation. Toutefois, quelle que soit la valeur du symptôme précédent, il convient de ne pas lui attribuer une signification absolue. Il m'est arrivé, en effet, de faire une erreur de diagnostic, en m'appuyant sur la présence de la crépitation amidonnée dans un kyste synovial du poignet. Il s'agissait d'une jeune fille qui avait eu autrefois une arthrite du genou droit terminée par ankylose, ce qui l'obligeait à se servir d'une béquille pendant la marche. Elle vint à la Pitié nous montrer une synovite de la face palmaire de la main droite, c'est-à-dire du même côté où siégeait l'ankylose du genou, du côté où la malade portait sa béquille. Je pensai que la pression continue de la main sur la béquille était la cause du développement de la synovite, et, vu l'existence dans la poche de la crépitation amidonnée, je fis le diagnostic de kyste synovial à grains riziformes. Or, pendant l'opération, je fus très surpris de ne rencontrer dans la poche, ni liquide, ni grains riziformes, mais bien, purement et simplement, des fongosités. La tumeur de la face palmaire de la main, et l'arthrite du genou que la malade avait présentée antérieurement, étaient toutes deux de même nature.

Vous n'ignorez pas, Messieurs, que les kystes à grains riziformes siègent le plus habituellemeut à la face palmaire de la main et des doigts ; il est tout à fait exceptionnel de les rencontrer vers la face dorsale. Sous ce rapport, le cas de notre malade est particulièrement in-

téressant. Je me rappelle cependant avoir observé, il y a fort longtemps, un homme qui portait deux kystes synoviaux symétriquement placés sur la face dorsale de chacune des mains.

Quant à la nature des grains riziformes eux-mêmes, c'est une question qui a été l'objet de nombreuses controverses, et qui n'est pas encore définitivement tranchée. Velpeau avait pensé qu'ils étaient dus à des épanchements fibrineux dans l'intérieur de la cavité synoviale. La fibrine coagulée et soumise à des mouvements alternatifs de pression de la part des tendons, s'enroulerait ainsi sous la forme de grains plus ou moins volumineux. Cette théorie a été délaissée pour celle qui a été défendue par Cruveilhier, Hyrtl, Michon, et plus tard, par Virchow, et qui fait naître les grains riziformes par végétation de la face interne des parois kystiques. Et, de fait, dans certains kystes, on trouve, en même temps qu'une grande quantité de grains riziformes libres dans la poche, un certain nombre de grains semblables, qui sont encore appendus à la face interne de leurs parois; il semble dès lors naturel d'admettre que tous ces grains ont eu la même origine, et que, d'abord appendus aux parois kystiques, ils s'en sont détachés par rupture de leur pédicule, sous l'influence des mouvements alternatifs des tendons. Telle n'est pas cependant l'opinion de M. Nicaise : ce chirurgien qui a étudié, à plusieurs reprises, ce point particulier de la question (1), pense qu'à côté de l'origine indiquée par Virchow, il faut admettre l'ancienne opinion de Velpeau. En un mot, pour M. Nicaise, il est, à côté des grains hordéiformes développés par végétation de la paroi synoviale, d'autres

(1) Voyez *Gazette médicale*, 1872, et *Bulletins et mém. de la Soc. de chir.*, 1881, p. 402; et 1882, p. 705.

grains qui sont dus à des amas de concrétions fibrineuses. Il en donne pour preuve l'examen chimique, qui lui a permis de constater que certains de ces grains étaient formés de matière albuminoïde, et non de tissu conjonctif. En effet, portés à la température de 120 degrés pendant une heure, dans de l'eau distillée et en un tube scellé, ils ne se sont pas changés en gélatine, ni dissous dans l'eau.

Mais, quel que soit le mode de développement des grains riziformes, il semblait, jusque dans ces dernières années, qu'il y eût une séparation bien tranchée, bien nette, entre les synovites caractérisées par la présence de ces grains et les synovites fongueuses et tuberculeuses. Or, si l'on en croit les recherches récentes de MM. Poulet et Vaillard, cette distinction devrait tomber, et les synovites fongueuses et à grains riziformes ne constitueraient plus que deux variétés anatomiques d'une même affection. Ce serait là, dans l'étude de la synovite à grains riziformes, une véritable révolution. En effet, MM. Nicaise, Poulet et Vaillard ont publié, en 1885, un mémoire dans lequel ils annoncent qu'ils ont pu constater, dans quelques cas d'hygromas et de synovites à grains riziformes, la présence de rares bacilles tuberculeux (1). Depuis lors, des faits analogues ont été publiés; M. Terrillon a communiqué à la Société de chirurgie le cas d'un malade opéré par lui pour un kyste à grains riziformes, et chez lequel la cicatrisation a été parfaite. Or, dans ce cas, l'examen histologique des grains n'a décelé la présence d'aucun bacille tuberculeux, et cependant les inoculations à des lapins faites par M. H. Martin ont été positives. Le résultat a

(1) Nicaise, Poulet et Vaillard, *Nature tuberculeuse des hygromas et des synovites tendineuses* (*Revue de chir.*, août 1885, p. 609).

été le même dans les faits observés par MM. Reynier et Jalaguier, et dans ceux qui ont été communiqués à la Société de biologie par M. Wallich (1).

En résumé donc, si les bacilles tuberculeux sont rares dans les grains riziformes, à tel point que leur recherche est le plus souvent infructueuse, les résultats fournis par l'inoculation ont au contraire été positifs. Il y a donc une relation évidente entre la production des grains hordéiformes et les synovites tuberculeuses; mais de là à conclure que toutes les synovites à grains riziformes sont de nature tuberculeuse, il y a certainement une différence; de nouvelles recherches sont nécessaires pour la solution définitive de cette question.

Ce que nous venons de dire sur la nature de la maladie explique suffisamment ce que nous avons à exposer du pronostic. Celui-ci, en effet, est intimement lié à l'idée qu'on se fait sur la nature tuberculeuse ou non de la lésion. Si l'on admet que toutes les synovites à grains riziformes, sans exception, sont de nature tuberculeuse, le pronostic est évidemment fort sérieux. Si l'on pense, au contraire, comme nous sommes porté à le croire, qu'il est des distinctions à établir entre la nature intime des diverses synovites caractérisées par la présence des grains riziformes, il est évident que le pronostic devra faire l'objet d'une étude spéciale dans chaque cas particulier. Les éléments de cette étude seront, d'une part, l'examen clinique très complet du malade, d'autre part, l'étude des grains riziformes, après leur ablation, au double point de vue de la présence des bacilles et des résultats fournis par l'inoculation.

Pour ce qui est de notre malade actuel, nous ne

(1) Voyez *Bull. et Mém. de la Soc. de chir.*, 12, 19 et 26 décembre 1888; et *Mém. de la Soc. de biologie*, 17 novembre 1888.

trouvons chez lui aucune raison d'admettre *a priori* l'existence de la tuberculose; son état général est excellent; il n'a aucun symptôme morbide du côté des poumons, aucune trace de tuberculose dans ses antécédents personnels et héréditaires.

La question du traitement des kystes à grains riziformes et des synovites chroniques en général présente un très grand intérêt chirurgical. Jusqu'à ces dernières années, en effet, la thérapeutique de ces affections était pour les chirurgiens la source de graves embarras. Ils se trouvaient dans cette alternative, ou bien d'avoir recours à des moyens de peu de valeur, qui manquaient souvent leur but, ou bien d'employer les opérations sanglantes qui offraient le danger des suppurations diffuses, pouvant entraîner l'impotence fonctionnelle, la perte du membre et même la mort du malade. Or, courir de pareilles aventures, quand il s'agit d'une affection qui ne menace point par elle-même l'existence, c'est prendre une bien lourde responsabilité; aussi le traitement des synovites chroniques tenait-il souvent en échec les chirurgiens. Ce n'était pas que le nombre des procédés proposés ne fût considérable, mais leur nombre même indique leur peu de valeur.

Nous devons citer tout d'abord la révulsion et la compression; ces deux moyens s'unissaient l'un à l'autre dans la méthode de M. Houzelot (de Meaux). Cette méthode consistait à imprégner d'alcool des rondelles d'amadou que l'on maintenait appliquées sur la tumeur au moyen d'un bandage compressif. L'alcool permettait d'obtenir une légère action vésicante, tandis que la compression réduisait quelque peu le volume de la tumeur. On pouvait obtenir par ce moyen, sinon une guérison complète, du moins une amélioration passa-

gère. Les autres moyens de révulsion, vésicatoires, pointes de feu, teinture d'iode, peuvent également être employés. Ce sont là des ressources qu'il est bon d'avoir à sa disposition, dans les cas où quelque contre-indication s'opposerait au traitement du kyste par la méthode sanglante.

D'autres modes de traitement plus actifs étaient constitués par la ponction, avec ou sans injection iodée et le drainage; mais on pouvait leur reprocher d'offrir les mêmes dangers que les larges incisions, sans en avoir tous les avantages. Aujourd'hui, nous ne craignons plus de porter la main sur les synoviales tendineuses et articulaires, comme sur les grandes séreuses elles-mêmes, et cette hardiesse chirurgicale nous a permis de réaliser, dans le traitement des synovites chroniques, un immense progrès. La poche est incisée sur une grande étendue et débarrassée du liquide et des grains riziformes qu'elle contient. Pour s'assurer qu'il ne reste pas quelques-unes de ces productions pathologiques appendues à la face interne du kyste, il est bon d'en pratiquer le raclage avec la cuillère tranchante ; après quoi, la poche est soigneusement lavée avec un liquide antiseptique. Le drainage et la suture terminent l'opération. Si vous parcourez les *Bulletins de la Société de chirurgie* de ces dernières années, et spécialement des années 1881, 1882 et 1883, vous y rencontrerez un très grand nombre d'exemples de ces interventions dues à MM. Nicaise, Notta (de Lisieux), Faucon, Polaillon, Humbert, Schwartz, etc. Dans la plupart de ces cas, la guérison a été obtenue sans suppuration, sans incident d'aucune sorte et d'une façon rapide. Je dois cependant vous signaler trois observations de M. Faucon (d'Amiens), dans lesquelles la suppuration s'est établie, a duré un certain

temps, et où le résultat opératoire a laissé à désirer au point de vue du fonctionnement des doigts. Ce sont là des accidents qu'une antisepsie rigoureuse permettra d'éviter.

Moi-même j'ai eu l'occasion d'intervenir dans plusieurs cas analogues. Mes deux premières observations remontent à l'année 1883, où j'opérai deux malades à l'hôpital Saint-Louis. Le premier de ces malades était un menuisier qui, depuis deux ans environ, s'était aperçu du développement d'une grosseur au poignet droit. Depuis deux mois, la gêne avait augmenté à un tel point, que tout travail était devenu impossible. Quand il s'est présenté à moi, il portait une tumeur qui occupait la paume de la main, s'arrêtant en bas au pli moyen, mais remontant à deux travers de doigt au-dessus du ligament annulaire, constituant ainsi une masse bilobée, où une fluctuation franche permettait de constater à la fois la communication des deux poches et la présence de grains hordéiformes. Enfin, sur la face dorsale, existait une petite tumeur également fluctuante, située en dedans du cubitus, et paraissant être un diverticule de la première. La gêne des mouvements était très marquée ; c'était surtout l'extension du médius et de l'annulaire qui restait incomplète, tandis que l'index et le médius ne se fléchissaient qu'avec la plus grande difficulté.

J'opérai ce malade, en pratiquant, à la partie interne de la tumeur, une incision de 5 centimètres environ, qui amena l'écoulement d'un liquide épais, mélangé de grains riziformes en très grande abondance. Parallèlement à celle-ci, une deuxième incision fut faite à la région externe ; des lavages phéniqués furent répétés à plusieurs reprises, et un drain placé dans chacune des deux plaies. Les suites opératoires furent des plus

simples; il n'y eut aucune réaction, aucune douleur, pas trace de suppuration ; et au bout de treize jours, le malade quittait l'hôpital. Il ne restait plus, le jour de son départ, qu'un peu de tuméfaction dans la paume de la main. Les mouvements, quoique beaucoup plus libres, étaient encore un peu gênés; cela tenait à la coexistence d'arthrite déformante des doigts ; aussi le résultat obtenu devait-il être nécessairement incomplet.

Ma seconde malade était une femme de cinquante-deux ans, exerçant la profession de blanchisseuse. Elle aussi, deux ans avant son entrée à l'hôpital, elle avait remarqué que la face palmaire de la main droite devenait le siège d'un gonflement, qui progressa rapidement au point de rendre très difficiles les mouvements de la main et des doigts. Chez cette femme, la paume de la main était le siège d'une tuméfaction à laquelle il était difficile d'assigner des limites précises. A l'avant-bras, on notait l'existence de deux bosselures, l'une externe, l'autre interne et antérieure. Cette dernière avait pour limite inférieure le ligament annulaire du carpe ; en haut, elle était moins bien limitée, de même que sur les parties latérales. La bosselure située en dehors était au contraire nettement arrondie, débordant le côté externe du radius. Elle était le siège d'une rougeur assez vive dénotant son inflammation. Cette menace de suppuration était une raison particulière pour m'engager à intervenir; comme chez le précédent malade, j'incisai la tumeur, je fis des lavages abondants à la solution phéniquée forte, puis je pratiquai le drainage. La malade guérit sans le moindre incident.

Déjà je vous ai entretenu de cette jeune fille que j'ai opérée à la Pitié et qui, en même temps qu'une ankylose du genou, présentait une synovite fongueuse du

poignet droit ; je ne veux pas y revenir. Chez un quatrième malade, enfin, que j'ai opéré l'année dernière à Necker, il s'agissait d'une synovite simple, sans crépitation, sans grains riziformes, caractérisée par l'existence de deux bosselures siégeant, l'une dans la paume de la main, l'autre à la face antérieure du poignet, et séparées l'une de l'autre par une dépression répondant au ligament annulaire antérieur du carpe. La fluctuation était évidente, et se transmettait facilement d'une poche à l'autre. J'incisai la bosselure supérieure dans une étendue de 3 centimètres environ ; il s'en écoula un liquide filant, et nous pûmes voir les parois de la poche tapissées d'une petite fausse membrane blanchâtre qui se laissa facilement détacher ; il n'y avait point de grains riziformes, la face interne de la synoviale était d'un rouge vif, légèrement tomenteuse, présentant un aspect analogue à celui de la muqueuse intestinale enflammée ; mais on ne voyait rien qui rappelât des fongosités. Un lavage abondant fut pratiqué dans la poche avec la solution phéniquée forte ; un drain fut introduit jusque dans la portion palmaire du kyste. Au bout de quarante-huit heures, ce drain fut enlevé ; la réunion se fit par première intention, sans trace de suppuration, et, au bout de onze jours, le malade quittait l'hôpital.

En résumé, d'après ces faits, qui me sont personnels, aussi bien que d'après les observations nombreuses qui ont été publiées à l'heure actuelle, vous pouvez voir que les opérations s'adressant aux kystes synoviaux des gaines tendineuses sont des opérations bénignes qui donnent, entre les mains des chirurgiens, soigneux observateurs des précautions antiseptiques, les meilleurs résultats.

Encouragés par les heureux succès que leur donnait

l'intervention sanglante dans le traitement des synovites chroniques, les chirurgiens en ont étendu l'application à ces petits kystes qui se développent le plus habituellement sur la face dorsale du poignet, aux dépens des follicutes annexés aux synoviales tendineuses et articulaires, comme l'a démontré Gosselin, et auxquels on a donné le nom de *ganglions synoviaux*. Sans doute nous possédons pour le traitement de ces petites tumeurs un moyen à la fois simple et efficace, c'est l'écrasement ; à la condition toutefois que l'écrasement pratiqué par les doigts du chirurgien soit suivi d'une compression méthodique et suffisamment prolongée. Mais il est assez fréquent de voir des kystes qui récidivent après l'écrasement ; il n'est pas rare non plus de voir des kystes à parois très résistantes, difficiles à fixer, et qui, fuyant sous les doigts, ne se laissent point écraser. Sans doute, on a proposé pour cette dernière variété de kystes différents moyens, tels que la ponction, l'incision sous-cutanée, mais ces moyens eux-mêmes peuvent manquer leur but. Je leur préfère beaucoup pour ma part l'extirpation complète de la petite tumeur. Déjà, dans leurs communications à la Société de chirurgie, MM. Halmagrand d'Orléans et Faucon (1) ont conseillé l'extirpation de ces petites tumeurs, et, depuis lors, cette pratique s'est généralisée. Pour ma part, j'ai fait sept ou huit fois l'ablation de semblables tumeurs, et cette année même, vous m'en avez vu opérer trois à l'Hôtel-Dieu. Dans ces cas, la plaie opératoire est tellement minime que je ne pratique point de drainage ; les suites ont toujours été excellentes, et la réunion a été obtenue par première intention. Il faut bien savoir toutefois que c'est là une

(1) Voyez *Bul. et Mém. Soc. de chir.*, 1881 et 1882.

dissection assez délicate ; il importe de suivre toujours de très près la paroi kystique et de ne jamais s'en éloigner, si l'on veut être sûr de ménager les nombreux filets nerveux et les synoviales tendineuses qui passent dans le voisinage. Ces réserves étant faites, l'extirpation des petites tumeurs dites *ganglions synoviaux* est une excellente opération qui ne s'applique pas indistinctement, bien entendu, à tous les cas, mais qui trouvera son indication, lorsque le procédé simple et vulgaire de l'écrasement ne sera pas applicable, ou quand il aura déjà échoué précédemment.

N. B. — A la suite de cette leçon, les deux malades qui en sont l'objet ont été opérés. Celui qui présentait une synovite fongueuse de l'annulaire a été opéré par incision de la tumeur de la main et du doigt dans toute sa longueur. Il ne s'en est échappé qu'une très petite quantité de liquide. Le gonflement était presque entièrement dû à la présence de fongosités qui ont été détruites par le thermocautère ; le pansement a été fait à l'iodoforme. En même temps contre la tumeur fongueuse du genou, nous avons employé la compression et les applications de teinture d'iode. Le résultat définitif a été des plus satisfaisants; la tuméfaction du genou a rapidement disparu ; il n'y a pas eu tendance à la repullulation des fongosités de la main ; la cicatrisation de la plaie s'est faite régulièrement, et, quand le malade a quitté l'hôpital, sa santé générale s'était notablement améliorée.

Chez le jeune homme atteint de kyste à grains riziformes de la face dorsale du poignet, comme chez les malades du même genre que nous avons opérés précédemment, nous avons fait l'incision de la poche. Mais

ici, à cause du siège spécial de la tumeur, nous n'avons pas fait une large incision répondant à toute l'étendue du kyste. Nous aurions craint d'intéresser la branche dorsale du nerf radial qui croisait la tumeur. Nous avons donc fait au-dessus et au-dessous du point occupé par ce nerf deux incisions; il s'est échappé de la poche du liquide mélangé d'une très grande quantité de grains riziformes. Avec la curette, nous avons gratté la face interne du kyste, et nous en avons ainsi extrait quelques grains qui étaient encore adhérents à la paroi et dont nous avons dû sectionner le pédicule; puis, nous avons pratiqué un lavage abondant avec la solution phéniquée forte, et terminé l'opération par le drainage de la cavité. Le drain a été supprimé au bout de quarante-huit heures, la réunion des plaies a eu lieu par première intention, et, au bout de vingt jours, le malade a quitté l'hôpital. Nous l'avons revu depuis lors; la guérison du kyste était définitive.

Avec les grains riziformes extraits de la poche, nous avons tenté des inoculations. Nos expériences ont porté sur trois cobayes auxquels nous avons inséré sous la peau de l'abdomen une parcelle du produit pathologique.

Toutes nos inoculations sont demeurées négatives; mais il est juste de dire que, chez deux des cobayes, la petite plaie d'inoculation a suppuré, ce qui enlève à notre expérience une grande partie de sa valeur.

VINGT-SIXIÈME LEÇON

SYNDACTYLIE

Syndactylie acquise; congénitale. — Cette dernière liée à un arrêt de développement. — 3 degrés : syndactylie membraneuse, par fusion de l'enveloppe cutanée, par fusion osseuse. — Syndactylie partielle ou totale. — Indications opératoires : 1° détruire les adhérences anormales ; 2° empêcher leur reproduction. — Deux ordres de procédés : 1° procédés qui tendent à refaire la commissure digitale; 2° procédés pour obtenir la cicatrisation préalable et rapide des plaies latérales des doigts. — Dans le cas actuel, procédé de Didot modifié pour une syndactylie étendue à trois doigts.

Je désire vous présenter, avant qu'il ne quitte l'hôpital, ce jeune enfant sur lequel j'ai pratiqué une double opération, et qui est pour moi l'occasion de vous entretenir d'une affection rare et intéressante, la syndactylie. Sous ce nom, l'on désigne la fusion plus ou moins complète des doigts au moyen d'adhérences latérales. Tantôt la syndactylie est accidentelle ou acquise ; tantôt elle est congénitale. La syndactylie accidentelle succède à des plaies des parties latérales des doigts qui, au moment de leur cicatrisation, soudent entre eux les deux organes voisins ; parmi les traumatismes qui lui donnent naissance, les brûlures tiennent la première place. Mais la syndactylie accidentelle donne lieu à des considérations tout à fait particulières au double point de vue du pronostic et du traitement. Je n'y insiste pas, n'en ayant aujourd'hui aucun exemple que je puisse mettre sous vos yeux, et j'arrive à l'histoire de la syndactylie

congénitale. La pathogénie, comme celle de la plupart des vices de conformation congénitaux, peut être mise sur le compte d'un arrêt de développement. En effet, la main se montre d'abord sous la forme d'un appendice aplati, situé sur les côtés du tronc, et auquel on donne le nom de palette palmaire. Entre la cinquième et la sixième semaine de la vie intra-utérine, on voit naître de l'extrémité libre de cette palette palmaire, un bourrelet transversal qui, se divisant au moyen de quatre échancrures, devient l'origine des doigts. Jusqu'au troisième mois de la vie intra-utérine, la main est donc palmée. La persistance de cette palmature donne naissance au vice de conformation qui constitue la syndactylie. Mais ici, comme dans les autres vices de conformation d'origine congénitale, à côté de l'arrêt de développement, il est sans doute une part à faire aux influences pathologiques. Il est possible, en effet, que, pendant la vie intra-utérine, des ulcérations se soient produites sur les parties latérales des doigts et soient devenues, au moment de leur cicatrisation, le point de départ de la coalescence de ces organes. Ces adhérences d'origine cicatricielle seraient moins complètes et moins régulières que celles qui sont attribuables à un arrêt de développement. Quoi qu'il en soit, on reconnaît en général, avec A. Bérard, trois degrés à la syndactylie. Dans le premier degré, les doigts sont normalement conformés, ils sont seulement réunis entre eux par une membrane plus ou moins lâche, qui tantôt existe seulement sur une partie de leur longueur, tantôt dans toute leur étendue. Le second degré est caractérisé par l'existence de doigts normaux, mais qui sont contenus dans une même enveloppe cutanée. Il est impossible, en un mot, en examinant le tégument externe, de dire ce qui

appartient à tel ou tel doigt. Dans le troisième degré enfin, il y a entre les doigts une fusion osseuse plus ou moins complète. On peut, du reste, observer à cet égard un grand nombre de variétés; tantôt, en effet, c'est un point seulement du squelette qui est fusionné, tantôt la fusion osseuse est complète, et dans la masse informe qui termine l'extrémité palmaire, il est difficile de dire ce qui appartient à chacun des doigts.

Outre la nature de l'adhérence qui se fait par les parties molles seules ou aussi par l'intermédiaire du squelette, il y a encore une différence à établir entre les divers cas, suivant que la fusion est totale, c'est-à-dire qu'elle s'étend à toute la longueur des doigts ou qu'elle s'arrête au niveau de la première ou de la deuxième phalange. Dans certains cas, les doigts, libres à leur base, sont fusionnés seulement par leurs extrémités.

Rare entre le pouce et l'index, la syndactylie s'observe plus communément sur les autres doigts. Tantôt deux doigts seulement sont fusionnés, tantôt l'adhérence s'étend à trois et même quatre doigts. Lorsque le vice de conformation siège sur les deux mains, il est le plus habituellement symétrique. En pareil cas, il est de règle de le constater en même temps sur les deux pieds. C'est justement un exemple de ce genre que nous présente le petit malade que nous avons sous les yeux.

Il s'agit d'un jeune enfant de trois ans. Interrogée par nous, sa mère nous dit que sa grossesse n'a rien présenté d'anormal, sauf un léger accident sans importance pendant les premiers mois. Elle a plusieurs enfants, tous bien conformés et n'a pas connaissance qu'il existe, soit dans sa famille, soit dans celle de son mari, un vice de conformation analogue à celui que présente notre petit malade actuel. Cet enfant est né, en effet, avec une fusion

complète des trois derniers doigts de chacune des deux mains (voyez fig. 13). Au moment où il est entré à l'Hôtel-Dieu, son état était le suivant :

La peau qui réunit les doigts fusionnés est assez lâche, mobile, dépressible; l'extrémité de l'index peut être enfoncée dans les sillons inter-digitaux, du moins à leur base; car, au niveau de leur extrémité terminale, les doigts sont intimement soudés; les ongles sont fusionnés latéralement, les dernières phalanges paraissent même confondues entre elles; il est tout à fait impossible de leur imprimer des mouvements de latéralité les unes sur les autres. Au contraire, dans le reste de leur étendue, les doigts qui sont le siège de la syndactylie, sont parfaitement mobiles les uns sur les autres. La palpation permet de reconnaître que chacun d'eux possède un squelette complet. Les trois doigts fusionnés sont légèrement incurvés en forme de crochet, dont la concavité est dirigée vers la face palmaire, ils sont en même temps déviés latéralement vers le bord cubital de la main. A leur extrémité libre, la démarcation entre chacun des trois doigts est à peine indiquée par un léger sillon antéro-postérieur existant sur la partie terminale du moignon qui les réunit. La déformation est absolument symétrique pour les deux mains. La disposition des trois doigts, leurs rapports, leur soudure terminale, leur mobilité latérale dans le

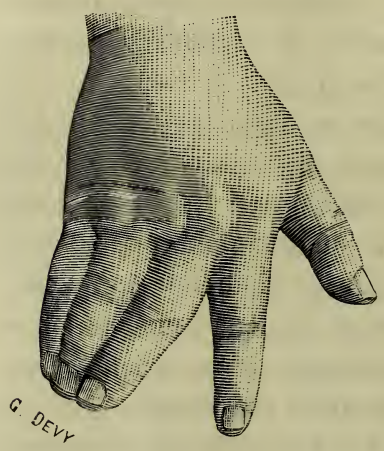

Fig. 13.

reste de leur étendue, sont absolument les mêmes.

L'enfant peut imprimer à ces doigts des mouvements d'extension, mais ils restent cependant infléchis légèrement sur eux-mêmes et déviés vers le bord cubital. Il peut également leur imprimer une flexion complète, au point que les ongles viennent se mettre en contact intime avec la face palmaire de la main. Une disposition analogue existe au niveau des deux pieds, où les quatre derniers orteils sont réunis entre eux (voyez fig. 14). Toutefois, la dernière phalange du petit orteil est libre; chacun des orteils est mobile, et, au niveau des trois orteils médians, la fusion de la phalange unguéale est moins complète qu'à la main. Les orteils ont leur direction normale, sans flexion, ni déviation latérale, de sorte que la marche n'est nullement gênée. Il n'existe aucune autre malformation à la surface du corps.

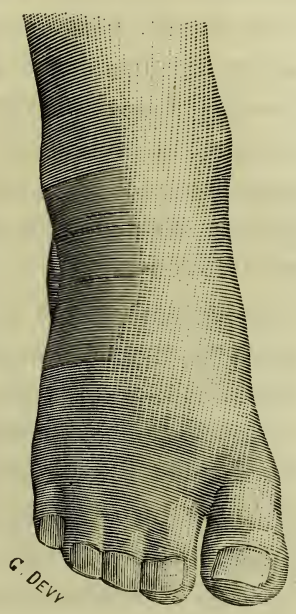

Fig. 14.

Sous le rapport de la symétrie des lésions et de leur coexistence à la main et au pied, le cas de notre petit malade est absolument classique; mais il est une circonstance que l'on rencontre habituellement dans la syndactylie, et qui fait défaut chez lui ; nous voulons parler de l'hérédité.

Quant au pronostic de la syndactylie, il est évidemment basé sur les dispositions anatomiques des parties. Si les doigts sont bien conformés, mobiles les uns sur les

autres, si chacun d'eux possède les tendons qui lui sont propres, il est permis d'espérer, par une opération convenable, rendre à la main sa forme et ses fonctions. Si, au contraire, les doigts sont fusionnés au point de constituer une masse informe, dans laquelle il est impossible de distinguer les éléments qui caractérisent chacune des extrémités digitales, on pourra bien, en segmentant cette masse, rendre à la main une apparence plus ou moins normale, mais on ne saurait compter sur le rétablissement des fonctions. Sous ce rapport, notre petit malade a été soigneusement étudié, nous avons pu nous assurer que chez lui, chacun des doigts fusionnés possède un squelette et des tendons normaux qui le mettent en état d'exécuter des mouvements. Il y avait donc lieu d'espérer que, grâce à une intervention chirurgicale, on pourrait reconstituer une main utile chez cet enfant. Toutefois l'incurvation des doigts, leur fusion osseuse au niveau de la dernière phalange, ce fait que la difformité est étendue à trois doigts, sont des circonstances qui sont de nature à aggraver le pronostic et à rendre imparfait le résultat définitif.

Les procédés opératoires applicables à la syndactylie sont tellement nombreux, qu'il est absolument indispensable de les classer, si l'on veut en faire une étude fructueuse. Vous trouverez à cet égard les renseignements les plus intéressants dans un mémoire déjà ancien du professeur Verneuil, et qui a servi de base à la plupart des études qui ont été publiées depuis lors sur la syndactylie (1). Le but que doit se proposer le chirurgien, en entreprenant la cure opératoire de la syndactylie, est : 1° de détruire les adhérences qui relient les doigts entre

(1) Voyez *Revue de thérapeutique* de Martin Lauzer, 1856, et Verneuil, *Mém. de chir.*, t. I, p. 550.

eux ; 2° d'empêcher leur reproduction. En effet, rien ne serait plus facile, dans chaque cas particulier, que de sectionner la membrane ou même les adhérences osseuses qui relient entre eux deux doigts voisins. Mais bientôt les progrès de la cicatrisation viendraient rétablir la difformité. Il est donc nécessaire d'avoir recours à un procédé spécial qui permette aux deux surfaces isolées par la section de se cicatriser isolément. Partant de ce point de vue, le professeur Verneuil a divisé en deux grands groupes, tous les procédés applicables à la syndactylie, suivant que :

1° L'on s'efforce de rétablir la commissure, ou bien : 2° on veut obtenir la cicatrisation préalable des plaies latérales des doigts.

a. *Procédés qui tendent à refaire la commissure digitale.* — Ils sont extrêmement nombreux : Nous citerons tout d'abord : 1° Le procédé de Rudtorffer qui consiste à traverser avec un fil de plomb la base de la membrane interdigitale, dans l'espoir de déterminer tout autour de ce corps étranger une perte de substance dont les bords, en se cicatrisant, constitueront la partie la plus reculée de la future commissure ; mais ce procédé n'appartient plus guère qu'à l'histoire, il manque souvent son but et ne mérite pas d'être conseillé. On en peut dire autant du procédé de Dupuytren, qui consiste à exercer au niveau de la commissure une compression permanente à l'aide d'une bande de diachylon. Amussat pratiquait sur la commissure des sections répétées, dans le but de permettre la cicatrisation des parties latérales avant celle de l'angle de la plaie ; de cette manière on éviterait la tendance à l'accolement. Nous arrivons maintenant à des procédés qui ont une plus grande valeur. De ce nombre est celui qui est conseillé par Velpeau, et qui

consiste, après avoir fait la section de la membrane interdigitale, à suturer les deux lèvres de l'incision dans le sens antéro-postérieur, de manière à assurer par la réunion immédiate le rétablissement de la commissure. Le procédé de Decès consiste à isoler, sous forme de bandelette, la partie moyenne de la membrane unissante ; cette bandelette est ensuite refoulée en arrière et sert à rétablir la commissure. Le procédé de Zeller est applicable dans les cas où la membrane interdigitale très étroite ne se prêterait pas à l'application du procédé de Velpeau ou de Decès ; il consiste à disséquer, sur la face dorsale des doigts fusionnés, un lambean triangulaire qui, après l'isolement de ces doigts, est rabattu au niveau de l'espace interdigital et forme la nouvelle commissure.

b. *Procédés pour obtenir la cicatrisation préalable et rapide des plaies latérales des doigts.* — Le raisonnement qui guide le chirurgien dans l'application de ces procédés est le suivant : Si l'on peut assurer la cicatrisation complète des parties latérales des doigts, peu importe que la commissure ne soit pas encore cicatrisée ; dans ce cas, en effet, il ne saurait y avoir reproduction des adhérences anormales. Maisonneuve a réalisé cette indication au moyen d'un instrument de son invention, enserrant les tissus à la manière d'un entérotome et déterminant, en même temps que l'escharification des parties étranglées, la cicatrisation rapide des lèvres de la plaie. Pour se mettre en garde contre la récidive, Vidal (de Cassis) a conseillé de faire la suture des plaies latérales des doigts et de la commissure; mais pour que ce procédé soit applicable, il faut évidemment que la peau soit assez abondante pour que les deux lèvres de l'incision puissent être amenées au contact.

Un procédé extrêmement ingénieux et qui a rendu de

grands services dans le traitement de la syndactylie, c'est celui de M. Didot (de Liège). Il consiste à former, sur la face dorsale et sur la face palmaire des deux doigts anormalement réunis, deux lambeaux disposés en sens inverse, et qui, rabattus autour de chacun des doigts et suturés, serviront d'enveloppe à ces organes et empêcheront la reproduction de la difformité. Supposons, par exemple, que les deux doigts fusionnés soient le médius et l'annulaire. Le lambeau dorsal aura sa base implantée sur le médius, et son bord libre sur la face dorsale de l'annulaire. Après l'isolement des deux doigts, ce lambeau viendra s'enrouler autour du médius, dont il reconstituera l'enveloppe cutanée. Au contraire, le lambeau palmaire aura sa base du côté de l'annulaire et son bord libre sur la face palmaire du médius, et servira, après la destruction de la syndactylie, à envelopper l'annulaire. Il est impossible de donner à l'un de ces procédés la préférence sur tous les autres ; il est évident que les procédés de Decès, de Zeller, de Maisonneuve, de Vidal, de Didot, peuvent tous rendre des services. Il faut, dans chaque cas particulier, s'inspirer des dispositions anatomiques, et avoir recours au procédé qui paraîtra le plus avantageux.

Chez notre petit malade, nous nous sommes décidés en faveur du procédé de Didot, modifié de façon à le rendre applicable au fusionnement de trois doigts. Voici dès lors comment nous avons résolu d'opérer : Sur la face dorsale des doigts, nous dessinons un double lambeau dont la base est adhérente à toute la face dorsale de l'annulaire, tandis que ses bords libres répondent à la moitié de la face dorsale du petit doigt et du médius. Les deux lambeaux que nous traçons sur la face palmaire ont une disposition inverse. Leurs bords adhérents

tiennent l'un au petit doigt, l'autre au médius, tandis que leurs bords libres se touchant, correspondent à la partie moyenne de l'annulaire. De cette façon, la face antérieure de l'annulaire sera complètement dénudée, tandis que sa face dorsale portera le lambeau dorsal en totalité; au petit doigt sera adhérent un des lambeaux palmaires, tandis que l'autre restera adhérent au médius. Après la destruction des adhérences anormales, chacun de ces lambeaux viendra s'enrouler autour du doigt auquel il est appendu, et y sera maintenu par la suture; nous prendrons soin de reconstituer également par la suture, les commissures interdigitales.

Le 2 juillet, l'opération a été faite suivant le plan que nous venons d'exposer; mais, pour ne pas imposer à ce jeune enfant un traumatisme trop important, nous n'avons tout d'abord opéré que la main droite. Après avoir soigneusement lavé la main, et l'avoir rendue aussi aseptique que possible, nous avons commencé la dissection par la face palmaire. Nous avons fait tout d'abord une première incision verticale suivant la partie médiane de l'annulaire; sur cette première incision nous avons fait tomber perpendiculairement deux petites incisions transversales que nous avons prolongées jusqu'à la partie moyenne du médius et du petit doigt; nous avons ainsi obtenu deux petits lambeaux quadrilatères; dont l'un est resté adhérent au petit doigt; l'autre, au doigt médius. Après cette dissection, la face antérieure de l'annulaire s'est trouvée complètement dénudée. Du côté de la face dorsale, nous avons fait ensuite deux incisions, dont l'une suivant la partie moyenne du médius, l'autre la partie moyenne du petit doigt; sur ces

deux incisions longitudinales nous avons fait tomber de chaque côté deux incisions perpendiculaires, et nous avons ainsi obtenu un large lambeau quadrilatère, qui est resté adhérent à la face dorsale de l'annulaire. Nous avions donc ainsi trois lambeaux : un petit lambeau palmaire adhérent au petit doigt, un second petit lambeau palmaire adhérent au doigt médius, et un grand lambeau dorsal adhérent à l'annulaire. Après avoir terminé la taille des lambeaux, nous nous sommes occupés d'isoler les trois doigts réunis. Ainsi que nous l'avions prévu, il existait au niveau des dernières phalanges une fusion osseuse qui a dû être détruite avec la pince de Liston. Dans tout le reste de leur étendue, les doigts n'étaient réunis que par des adhérences celluleuses lâches qui furent aisément détruites avec le bistouri. Le dernier temps de l'opération a consisté dans la suture des lambeaux. Il nous a été tout de suite facile de nous convaincre que la peau que nous avions à notre disposition n'était pas suffisante pour recouvrir entièrement les trois doigts. Toutefois, nous avons pu envelopper en totalité de tégument le petit doigt; sur le médius, il est resté une petite étendue de surface cruentée à découvert. Quant à la face palmaire de l'annulaire, elle est demeurée en totalité dénudée. Néanmoins, nous avons rapproché autant que possible les lèvres des incisions cutanées à l'aide de sutures. Nous avons pris surtout un soin minu-



Fig. 15.

tieux pour reformer exactement par la suture toutes les commissures interdigitales; il n'est resté en ce point aucune surface cruentée. Toutes les sutures ont été faites avec la soie phéniquée fine. On peut se rendre compte par l'examen du schéma ci-joint de la manière dont ont été adaptés les lambeaux (voyez fig. 15).

Le pansement a été fait à la pommade borique; de minces bandelettes de gaze imprégnées de vaseline boriquée ont été interposées entre les doigts voisins, de façon à prévenir leur accollement, et le pansement a été renouvelé chaque jour. Pendant les premiers jours, un suintement sanguin assez abondant s'est produit au niveau de la troisième phalange du doigt médius, dans le point où nous avions dû sectionner des adhérences osseuses. La marche de la cicatrisation a été régulière; mais, sans doute à cause de la dénudation totale de la face antérieure du médius, nous avons vu se produire un sphacèle partiel de la troisième et de la deuxième phalange de ce doigt. Malgré cette perte de substance osseuse, le doigt, vu par sa face dorsale, a conservé sa forme normale; l'ongle n'est pas tombé; et comme le montre le dessin ci-joint (voyez fig. 16), le résultat définitif peut être considéré comme très satisfaisant.

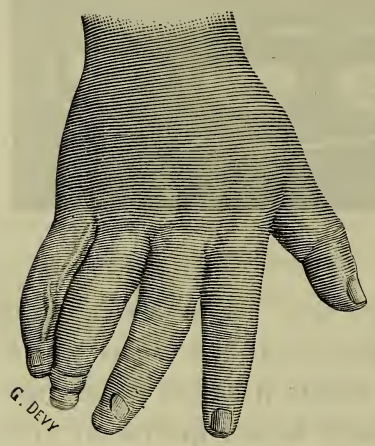

Fig. 16.

Le 8 août, la cicatrisation de la main droite nous a paru assez avancée pour que nous pussions entreprendre

sans inconvénient la cure opératoire du côté gauche.

L'opération, sur la main gauche, a été conduite d'après les mêmes principes qui nous avaient guidé dans notre plan opératoire appliqué au côté droit, avec cette seule différence que la taille des lambeaux a été faite en sens inverse. C'est sur la face dorsale de la main que nous avons disséqué deux lambeaux latéraux; tandis que, vers la face palmaire, nous avons formé un grand lambeau médian qui est resté adhérent au doigt médius. De cette façon, c'est la face dorsale de cet annulaire, et non plus sa face palmaire, qui s'est trouvée complètement dénudée. Nous espérions, en procédant ainsi, nous mettre à l'abri contre le sphacèle partiel qui s'était montré la première fois du côté de la face palmaire de ce doigt. A part cette différence dans la taille des lambeaux, l'opération, dans ses traits essentiels, a reproduit toutes les phases de celle qui avait été faite précédemment sur la main droite. Cette fois aussi, il a fallu détacher avec la pince de Liston les adhérences osseuses qui reliaient entre elles les dernières phalanges. La peau a été également insuffisante à recouvrir complètement les doigts isolés. La face dorsale de l'annulaire, ainsi qu'une petite partie de la face palmaire du médius, sont restées à découvert. Comme la première fois, le pansement a été fait à la vaseline boriquée. Nous n'avons pas observé à la suite de cette seconde opération le suintement sanguin abondant que nous avions noté la première fois. Mais la marche de la cicatrisation a été moins satisfaisante. Sous l'influence de troubles survenus dans la santé générale de l'enfant, la désunion des parties rapprochées par la suture s'est produite en certains points, notamment au niveau de la commissure séparant le petit doigt de l'annulaire. Il en est résulté

une reproduction partielle des adhérences en ce point. De plus, sans que nous puissions nous rendre compte de la cause de cette complication, nous avons vu survenir le sphacèle de la troisième phalange du petit doigt. Celui-ci représente donc un appendice très court, vu la perte de sa troisième phalange, et la reproduction partielle de son adhérence, au niveau de la commissure interdigitale avec l'annulaire. Les deux autres doigts, annulaire et médius, présentent une conformation satisfaisante. Il est à remarquer que les doigts, légèrement infléchis avant l'opération, se sont sensiblement redressés depuis qu'ils ont été libérés par la dissection de leurs adhérences. Le petit malade peut leur imprimer des mouvements de flexion et d'extension, et il est permis d'espérer que nos deux opérations successives lui auront rendu un réel service, au double point de vue de la forme et des fonctions. Sans doute, le résultat obtenu laisse quelque peu à désirer, puisque, du côté droit, nous avons eu un sphacèle partiel de la face palmaire de l'annulaire, et, à gauche, une nécrose de la troisième phalange du petit doigt. Mais nous ne devons pas oublier que le cas était complexe, et présentait, au point de vue opératoire, de sérieuses difficultés. Quant aux adhérences anormales des orteils, c'est là une particularité curieuse à noter, à cause de sa coexistence avec la syndactylie observée aux deux mains; mais déjà nous avons fait remarquer que cette disposition ne cause au petit malade aucune gêne. Elle n'appelle donc point une intervention.

VINGT-SEPTIÈME LEÇON

EXOSTOSE DU GRAND TROCHANTER PRODUISANT LES SYMPTOMES D'UNE NÉVRALGIE SCIATIQUE. — ABLATION, GUÉRISON

Je ne veux pas laisser sortir de l'hôpital le malade qui est couché au n° 18 de notre salle Saint-Landry, sans attirer votre attention sur son histoire, qui a trait à une affection rare et digne d'intérêt. C'est un homme de quarante-quatre ans, d'une haute taille et d'une vigoureuse constitution, exerçant la profession de corroyeur. Il est entré dans notre service, le 17 juin 1889, avec des symptômes de névralgie sciatique, s'accompagnant de l'existence d'un gonflement osseux sur la partie supérieure du fémur, au voisinage du grand trochanter. Cette affection a débuté le 15 mars dernier; le malade était sorti le matin, comme d'habitude, pour aller à son travail. Il avait à peine fait quelques pas, quand il ressentit brusquement, dans la cuisse gauche, au voisinage de l'articulation coxo-fémorale, une vive douleur qui l'obligea à rentrer chez lui. A partir de ce jour, il n'a pas pu reprendre son travail; il l'a essayé à plusieurs reprises, mais il n'a pu y réussir, parce que les mouvements de la jambe sont restés très douloureux, et la marche à peu près impossible. Quatre jours après le début de sa maladie, il est allé à la consultation de la Salpêtrière, où on lui a fait une application de ventouses.

Peu à peu les douleurs que le malade accusait d'abord dans la hanche descendirent le long du trajet du nerf

sciatique jusque vers le genou ; il y avait particulièrement un point très douloureux au niveau de la tête du péroné. On fit le diagnostic de sciatique, et l'on employa la série des moyens utilisés en pareil cas, savoir les vésicatoires, les frictions excitantes, les pulvérisations de chlorure de méthyle, tout cela sans résultat. Le malade voulut alors essayer l'électricité, et il alla pendant la semaine qui précéda son entrée à l'Hôtel-Dieu, trouver M. le Dr Vigouroux qui dirige le traitement électro-thérapique dans le service du professeur Charcot. Il lui montra en même temps le gonflement qu'il avait constaté au niveau de la partie supérieure du fémur ; M. Vigouroux l'engagea dès lors à consulter un chirurgien; et c'est dans ces conditions que le malade se présenta dans notre service.

A son entrée, nous constatâmes, immédiatement au-dessous et un peu en dedans du grand trochanter, une tuméfaction faisant manifestement corps avec le fémur, et se prolongeant en arrière jusqu'au voisinage du nerf sciatique. La consistance de cette tumeur était la suivante : Elle comprenait une base dure adhérente à l'os, et au devant d'elle, une partie molle, presque fluctuante, comme si une bourse séreuse accidentelle s'était développée au devant de la tuméfaction osseuse. La pression au niveau de cette tumeur était douloureuse; le malade accusait également de la sensibilité au niveau des apophyses épineuses des dernières vertèbres lombaires, et le long de la crête iliaque du côté malade. Quant aux mouvements de la hanche, s'ils provoquaient de la douleur, ils étaient cependant presque complètement libres, un peu limités seulement par la contracture des muscles. Il n'y avait pas de position vicieuse de l'articulation, pas de douleurs à la pression directe dans le pli de l'aine, ni à la pression

à distance, exercée au niveau du talon ; rien, en un mot, qui permît de conclure à l'existence d'une lésion de l'articulation coxo-fémorale elle-même.

Le malade ne pouvait marcher qu'à l'aide de béquilles. Bien portant avant son affection douloureuse de la hanche, n'ayant jamais fait de maladie grave, cet homme accusait depuis quelque temps des douleurs de tête revenant aussi bien la nuit que le jour, et siégeant surtout du côté gauche. Il se plaignait en outre d'une privation de sommeil et de rêvasseries pénibles la nuit ; il est vrai qu'il est légèrement alcoolique.

Quelle pouvait être la nature de l'affection à laquelle nous avions affaire? Il était bien évident qu'il ne s'agissait pas d'une sciatique pure et simple ; mais bien de douleurs névralgiques, symptomatiques de l'existence de la tumeur osseuse que nous avions sous les yeux. Quant à la tumeur en elle-même, plusieurs hypothèses pouvaient être formulées. On pouvait se demander s'il ne s'agissait pas là d'une tumeur maligne, d'un ostéosarcome de l'extrémité supérieure du fémur. Contre cette hypothèse se présentait tout d'abord cette circonstance que, depuis le moment où la tumeur avait été constatée, elle n'avait point augmenté de volume ; sa forme régulière, ce fait qu'elle était, sinon pédiculée, du moins surajoutée à l'un des points de l'os, et non fusionnée avec lui ; l'absence d'engorgement ganglionnaire, le bon état de la santé générale, étaient autant de circonstances qui s'élevaient contre l'idée d'une tumeur maligne de l'os. L'hypothèse d'une ostéite tuberculeuse n'était pas plus défendable. On pouvait invoquer aussi contre elle l'état stationnaire de la tumeur, l'absence de suppuration, enfin le bon état général du malade, dont les poumons ne présentaient aucune lésion qu'on pût mettre sur le compte

de la tuberculose. Restait donc l'idée d'une altération syphilitique du fémur; et il faut bien l'avouer, les caractères du gonflement osseux que nous avions sous les yeux répondaient à ceux que l'on constate assez souvent dans les maladies spécifiques des os. On pouvait admettre, en effet, qu'il s'agissait d'une exostose syphilitique au devant de laquelle s'était développée une bourse séreuse, ou bien encore d'une périostose, en partie ramollie. Le malade, il est vrai, niait toute espèce d'antécédents spécifiques. Mais souvent les malades se trompent eux-mêmes ou nous trompent; il n'y a donc pas à attacher, à leur dire, en matière de syphilis, une créance absolue. D'ailleurs les maux de tête accusés par le malade pouvaient être invoqués comme une preuve à l'appui de la nature syphilitique de la lésion. Nous résolûmes donc de tenter tout d'abord l'action du traitement spécifique, et nous soumîmes le malade à l'emploi combiné de l'iodure de potassium et des frictions mercurielles. L'action de ce traitement fut absolument nulle: ni les douleurs de tête, ni les douleurs névralgiques irradiées dans le nombre inférieur gauche, ne furent soulagées; la tumeur osseuse ne diminua en rien de volume. Force nous fut donc d'abandonner l'idée d'une affection spécifique du fémur; et puisque nous avions rejeté de même l'idée d'une tumeur maligne et celle d'une affection tuberculeuse de l'os, nous en vînmes à penser qu'il s'agissait d'une exostose pure et simple, déterminant par son voisinage une irritation du sciatique et des douleurs névralgiques.

J'exposai donc au malade que ses douleurs me paraissaient causées par la présence de la tumeur osseuse du fémur, et que, celle-ci ne cédant à aucun traitement médical, il était rationnel de tenter une opération chirurgicale pour la supprimer.

Cette proposition fut immédiatement acceptée, et, le 11 juillet, je procédai à l'opération. Le malade étant couché dans le décubitus latéral droit, je fis une incision courbe à convexité postérieure, englobant dans sa concavité le grand trochanter, et la tumeur osseuse elle-même. Après avoir sectionné la peau et le tissu cellulaire sous cutané, nous eûmes à couper l'aponévrose d'insertion du grand fessier; puis nous tombâmes sur une bourse séreuse renfermant une petite quantité de liquide. C'est à sa présence qu'était due, comme nous l'avions supposé, la sensation de mollesse et de pseudo-fluctuation qui existait au devant de la tumeur osseuse. La bourse séreuse étant ouverte et vidée de son contenu, nous rencontrâmes l'exostose dont nous avions supposé l'existence. Mais cette exostose, siégeant sur le bord externe du fémur et à quelque distance au-dessous du grand trochanter, ne nous semblait pas capable d'expliquer par sa présence les accidents. En effet, elle était de petit volume, sa saillie ne dépassait guère un centimètre de longueur, et elle était située bien loin du grand nerf sciatique pour pouvoir déterminer sur lui des phénomènes d'irritation. J'enlevai cependant cette exostose, avec la gouge et le maillet; puis, portant profondement mon doigt dans la plaie, je ne tardai pas à reconnaître, au-dessus de la première tumeur osseuse, une seconde exostose se détachant à angle droit de la base du grand trochanter, et bien capable par son siège comme par son volume (elle mesurait environ 3 centimètres de longueur) d'expliquer tous les accidents observés. Je mis à nu cette seconde exostose, et pour cela, je dus sectionner les fibres les plus inférieures du grand fessier; puis, je la détachai à l'aide du maillet et du ciseau de Mac Ewen. Mais lorsque la tumeur osseuse fut complè-

tement détachée, elle nous échappa, et fut entraînée dans la profondeur par les fibres musculaires du carré crural qui lui étaient restées adhérentes. Nous dûmes nous y reprendre un très grand nombre de fois avant de pouvoir saisir solidement la tumeur avec des pinces et abraser avec des ciseaux courbes les fibres musculaires qui s'y inséraient. Cette dissection avait laissé une plaie profonde, anfractueuse, qui fut lavée avec la solution phéniquée forte; nous y introduisîmes deux drains parallèles l'un à l'autre; puis nous pratiquâmes la suture de la plaie avec le crin de Florence. Y eut-il pendant ces manœuvres de dissection un peu longues quelque faute d'antisepsie commise, la chose est bien probable. Toujours est-il que la marche de la plaie ne fut pas complètement aseptique; il y eut un peu de suppuration; en même temps, pendant les huit premiers jours, le malade eut une fièvre assez vive; la température s'éleva à 39°. De nombreux groupes de vésicules herpétiques qui se montrèrent autour des lèvres vinrent nous donner l'explication des accidents; nous étions en présence d'une fièvre herpétique. A partir de ce moment, la cicatrisation de la plaie se fit régulièrement; les douleurs névralgiques de la cuisse n'ont plus reparu depuis l'opération. Le malade peut actuellement se lever et marcher pendant toute la journée sans éprouver de douleurs. Il peut être regardé comme définitivement guéri.

Tel est ce fait intéressant et rare sur lequel je désirais appeler votre attention. Il s'agissait, en un mot, d'une exostose pure et simple implantée au niveau de la base du grand trochanter, et venant par sa présence irriter le nerf sciatique; de là, les douleurs de névralgie irradiées à la cuisse. Vous pourrez du reste vous faire une bonne idée du siège exact de la lésion en jetant les yeux

sur ce schéma où nous avons figuré le point qu'elle occupait (voyez fig. 17). A chaque fois que, dans les mouvements d'extension de la cuisse, pendant la marche, l'exostose venait appuyer sur le nerf sciatique, il en

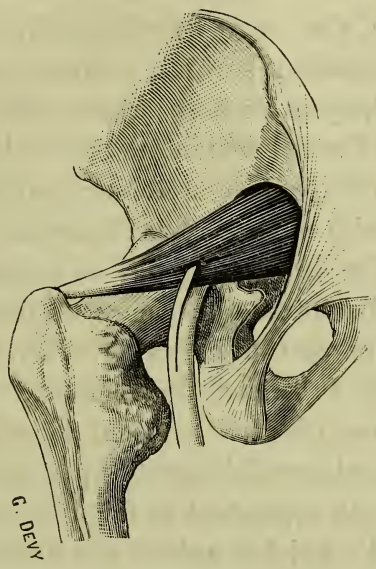

Fig. 17.

résultait une violente douleur. Et la preuve que tel était bien le mécanisme des accidents, c'est que le malade ne souffrait que pendant la marche. Lorsqu'il était tranquillement allongé dans son lit, il ne ressentait aucune douleur.

Quant à la nature de cette exostose, c'est bien évidemment une de celles auxquelles on a donné le nom d'exostoses ostéogéniques ou de développement, et qui sont en rapport avec l'ossification du squelette. Vous n'ignorez pas en effet que le grand trochanter possède un point d'ossification spécial, séparé du reste de l'os par un cartilage épiphysaire. Il n'est rien d'étonnant dès lors à

ce qu'une exostose se soit développée au voisinage de ce cartilage épiphysaire, et, ayant lentement, sourdement augmenté de volume, soit venue se mettre en contact avec le nerf sciatique, au point de l'irriter et de déterminer toutes les apparences d'une névralgie sciatique véritable. Ces exostoses ostéogéniques ou de développement se montrent surtout, comme vous le savez, au niveau des épiphyses les plus fertiles, celles qui concourent surtout à l'accroissement de l'os en longueur. C'est ainsi qu'elles occupent de préférence, au membre supérieur, l'extrémité supérieure de l'humérus et l'extrémité inférieure des os de l'avant-bras; au membre inférieur, au contraire, l'extrémité inférieure du fémur et l'extrémité supérieure du tibia. Leur présence est donc plus rare à la partie supérieure de la cuisse.

Il n'est pas non plus très fréquent de voir les exostoses déterminer, par leur voisinage, des phénomènes de compression. On cite cependant le fait d'un chirurgien anglais, Coote (1), qui dut opérer une exostose de l'apophyse transverse de la septième vertèbre cervicale chez une malade de vingt-six ans. La tumeur faisait saillie au-dessus de la clavicule et repoussait en avant les nerfs du plexus brachial. Il en résultait une sensation de froid et d'engourdissement dans le membre supérieur; Boling (2) dut amputer la cuisse chez un garçon de seize ans, parce qu'une exostose aiguë de la partie postérieure du fémur avait traversé l'artère et la veine poplitées. Le sang s'était diffusé dans le creux poplité.

M. Poulet (3) a communiqué à la Société de chirurgie le fait d'une exostose de l'extrémité inférieure de l'hu-

(1) *Union médicale*, 1861, t. XII, p. 188.
(2) *Arch. génér. de méd.*, février 1858.
(3) *Bul. et mém. Soc. de chir.*, 9 février 1881; rarport de N. Reneuil.

mérus ayant déterminé des troubles nerveux, dus probablement à la compression des nerfs cubital et médian. Enfin, dans un travail sur les exostoses de développement, M. Le Dentu (1) signale les douleurs qui sont dues parfois au voisinage de la tumeur. Mais il les donne comme rares; pour sa part, il n'en a pas encore observé d'exemple. A la suite de la communication de M. Le Dentu, M. Trélat prit la parole pour dire qu'il considérait également comme très rares les douleurs par compression nerveuse dans ces cas; pour lui, la cause en est dans ce fait que « les exostoses ne se développent pas d'habitude du côté des troncs nerveux importants ». Ces quelques exemples vous montrent que le fait que nous avons eu sous les yeux peut être considéré comme une véritable rareté, et, comme tel, méritait d'être soigneusement étudié.

(1) Le Dentu, *Bull. et mém. Soc. de chir.*, 14 mai 1879, p. 408.

VINGT-HUITIÈME LEÇON

TRAITEMENT DES FRACTURES DE LA ROTULE

Indications variables suivant les cas. — Griffes de Malgaigne modifiées par Duplay. — Ponction de l'articulation. — Suture des fragments, surtout indiquée dans les fractures compliquées de plaie, et dans les fractures anciennes. — Fractures itératives ; gravité du pronostic dans ce cas particulier. — La suture de la rotule paraît être la méthode de choix dans cette variété de fractures. — Histoire de deux malades à l'appui de cette opinion.

Il est, à l'heure actuelle, absolument impossible d'appliquer sans discernement un traitement uniforme à toutes les fractures de la rotule. La conduite du chirurgien doit être nécessairement subordonnée aux conditions anatomiques reconnues chez chaque malade, au degré plus ou moins grand de gêne existant dans chaque cas particulier.

L'écartement des fragments est-il peu considérable, ou existe-t-il, au contraire, un grand écartement? Les fragments se laissent-ils aisément mettre en contact; le rapprochement des fragments est-il difficile, ou même tout à fait impossible? Ce sont là autant de questions qu'il ne faut jamais manquer d'étudier, si l'on veut poser d'une manière vraiment rationnelle les indications du traitement, et apprécier avec exactitude la valeur des moyens thérapeutiques employés.

Si l'écartement est insignifiant, l'on se contentera de la contention du membre et de son immobilisation dans un appareil; on y joindra utilement la compression, qui,

en activant la résorption de l'épanchement articulaire, favorisera le rapprochement des fragments. L'écartement est-il plus considérable, atteignant, par exemple, 2 à 3 centimètres, il faut de toute nécessité recourir à l'un des appareils spéciaux imaginés pour assurer la coaptation des fragments. Vous connaissez tous les griffes de Malgaigne qui, s'implantant dans les tissus fibreux environnant chacun des deux fragments, sont rapprochées l'une de l'autre au moyen d'une vis, et assurent ainsi la coaptation. Avant l'ère antiseptique, leur introduction dans les tissus péri-articulaires n'était pas envisagée sans crainte par les chirurgiens; aussi s'efforçait-on de leur substituer quelque autre appareil remplissant le même but. M. Trélat avait imaginé d'implanter les griffes de Malgaigne, non plus dans la peau, mais dans des plaques de gutta-percha, moulées sur chacun des fragments. Schede se sert d'un appareil fait à l'aide de bandelettes agglutinatives. M. Le Fort et Verneuil préconisent un appareil qui se compose de deux petites attelles plâtrées moulées sur les deux fragments, et portant sur un de leurs bords libres des crochets. Un tube élastique s'enroulant alternativement autour des crochets de chacune des attelles, sert à les rapprocher l'une de l'autre, et maintient, par là, la coaptation. Ces divers appareils, bien appliqués et surveillés, peuvent donner les résultats les plus avantageux. Mais avec l'antisepsie on est devenu moins timoré; et les griffes de Malgaigne ont repris faveur, surtout depuis que le professeur Duplay (1), en les modifiant, a rendu plus facile et plus efficace leur application. Pour ma part, trois fois déjà j'ai eu l'occasion d'employer les griffes de M. Duplay. Dans deux cas, le résultat

(1) Duplay, *Traitement des fractures transversales de la rotule à l'aide d'une griffe spéciale* (*Arch. gén. de médecine*, avril 1887).

a été extrêmement favorable, bien que la fracture fût réunie par un cal fibreux. Dans le troisième cas, le tissu fibreux intermédiaire aux fragments, qui présentait une longueur trop considérable, se rompit subitement et je dus pratiquer la suture. J'aurai du reste l'occasion de revenir bientôt sur cette observation.

Mais quand l'écart est très considérable, et surtout quand, malgré toutes les tentatives (relâchement du triceps crural par l'élévation du membre, emploi du chloroforme), le rapprochement est impossible, que doit-on faire? Cette circonstance est celle où l'on a vraiment à discuter.

Les uns se contentent des moyens simples que nous venons d'énumérer; les autres, jugeant que l'abondance du liquide épanché est le principal obstacle à la coaptation des fragments, croient devoir faire la ponction de l'articulation, suivie ou non d'un lavage antiseptique; puis, ils appliquent les différents appareils de diachylon, de plâtre ou de gutta-percha que nous venons de décrire. Sans doute la ponction articulaire est un moyen auquel on peut avoir recours, en s'entourant de toutes les précautions antiseptiques, et qui rendra parfois de réels services. Mais des opérateurs plus hardis estiment qu'il faut aller plus loin, et, renouvelant la vieille opération de Severinus et de Rhéa-Barton, conseillent la mise à nu des fragments et leur suture. C'est Lister qui fit, en 1877, revivre cette pratique, et de nombreux chirurgiens ont imité son exemple. Mais la méthode n'a pas toujours donné des succès; appliquée par les hommes les plus habiles, elle a éprouvé des désastres, témoins les échecs de Mac-Cormac, de Langenbeck, de Bull, etc. Si bien que la suture des fragments rotuliens, acceptée par les uns avec enthousiasme, a reçu des autres un accueil

beaucoup moins sympathique. A la Société de chirurgie notamment, il a été manifesté une certaine tiédeur à son endroit. Le rapport qu'y a lu le docteur Chauvel (1) a mentionné des faits de mort et d'amputation de cuisse devenue nécessaire après la suture. En effet, au moment où M. Chauvel faisait son rapport, il pouvait relever, sur quarante-neuf opérations de suture de la rotule, trois morts, dont deux par pyhémie, et une par intoxication phéniquée; plus, une amputation secondaire de la cuisse. De tels accidents, à l'occasion d'une fracture bénigne par elle-même, ne mettant jamais en danger les jours du blessé, sont bien de nature à commander une sérieuse réflexion.

Peu de temps après, notre collègue, M. Jalaguier, faisait paraître, dans les *Archives de médecine* (2), une revue sur le même sujet. Il a pu rassembler quarante-trois observations ayant trait à des fractures récentes traitées par la suture; vingt-sept fois, les suites de l'opération furent heureuses; sept fois, il persista des troubles fonctionnels du membre inférieur; sept fois il y eut une suppuration articulaire, qui, dans cinq cas, fut suivie d'ankylose complète, et, une fois, nécessita l'amputation de la cuisse; enfin, deux morts se produisirent, l'une due à la pyohémie, l'autre à une intoxication phéniquée. Vous le voyez, cette statistique n'est pas des plus satisfaisantes.

Sur quarante-cinq observations de fractures anciennes traitées de même par la suture, l'auteur note vingt-deux guérisons; neuf fois il y a eu de la raideur, de la faiblesse et une demi-ankylose du membre, onze fois l'an-

(1) Chauvel, *Rapport*, in *Bull. et Mém. de la Soc. de chir.*, 7 novembre 1883.

(2) Jalaguier, *Arch. gén. de médecine*, 1884, vol. I, pages 325, 463.

kylose a été complète, et, dans dix de ces cas, elle est survenue après suppuration du genou ; enfin il y a eu trois morts, soit par pyohémie, soit par septicémie aiguë.

La mortalité, d'après ces chiffres, est de 6 p. 100 environ, proportion désastreuse pour une lésion qui, traitée par les méthodes non sanglantes, ne compromet point l'existence.

On a objecté que ces morts tenaient au défaut d'antisepsie de la part des opérateurs. Mais des chirurgiens connus parmi les plus soigneux ont échoué, et d'ailleur , comme la fracture de la rotule est une lésion commune à laquelle on est appelé à remédier sur l'heure, s'il était établi en principe que la suture est le mode de traitement de choix, il faudrait s'attendre à voir un très grand nombre d'opérateurs la pratiquer, même de ceux qui n'ont point le culte fervent de la méthode antiseptique, et qui n'ont pas sous la main tous les matériaux nécessaires pour en assurer l'exacte réalisation. C'est bien, quoi qu'on dise, une considération qu'on n'a pas le droit de négliger ; aussi sommes-nous contraints de prendre les résultats en bloc, et de ne pas faire parmi les opérateurs une sélection.

Un tableau statistique dressé par Brunner (de Zurich) (1) concorde pleinement d'ailleurs avec celui de M. Jalaguier. Sur quarante-cinq cas récents traités par la suture, cet auteur compte deux morts, deux amputations secondaires, sept fois l'ankylose, et sept fois la suppuration du genou. Sur quarante-cinq cas anciens, il y a eu sept fois ankylose, et vingt et une fois seulement une consolidation osseuse. D'autre part, Brunner, étudiant tous les cas de fractures de la rotule au nombre de

(1) *Deutsche Zeitschrift für Chir.*, décembre 1885.

trente-neuf, traités depuis vingt-cinq ans, à Zurich, par Billroth, Rose et Krönlein, sans le secours de la suture, montre que, chez tous, le résultat a été satisfaisant. Sa conclusion est que la suture est trop dangereuse pour être pratiquée dans les fractures sous-cutanées récentes. Il la réserve pour les fractures anciennes mal consolidées et pour les fractures compliquées. C'est aussi l'opinion formulée par Heydenreich (1), dont les chiffres sont empruntés à la thèse de Ruotte (de Nancy) (2). Nous pouvons citer encore Bruns (3), et son élève Beck (4) qui, d'après les cas observés à la clinique de Tubingen, donnent la préférence aux méthodes non sanglantes.

Toutefois, en parallèle avec l'opinion des auteurs précédents, nous devons signaler celle de Dennis (de New-York) (5) dont les conclusions sont basées sur l'analyse de cent quatre-vingt-six observations. Cet auteur relève quatre morts seulement sur cent trente-sept cas ; encore fait-il remarquer que beaucoup de ces décès remontent aux premières périodes de l'opération ; il espère que, plus tard, la mortalité s'abaissera à moins de 3 p. 100. Il serait fastidieux de multiplier les chiffres. Du reste, ceux que nous venons de signaler suffisent à prouver que la suture de la rotule ne saurait être considérée comme absolument dénuée de gravité. Même dans les cas où le résultat est satisfaisant en apparence, et où l'on croit avoir obtenu une consolidation osseuse, il convient de faire des réserves. Permettez-moi de vous signaler à ce propos une observation bien instructive du Dr Stimson

(1) Heydenreich, *Semaine médicale*, 1886, n° 45.
(2) Ruotte, *Thèse de Nancy*, 1886.
(3) Bruns, *Beitrage zur Klinischen Chirurgie*, *Mittheilungen aus des Chirurg. Klimik Zür Tubingen*, Band III, Heft 2.
(4) Beck, *Ibidem*.
(5) Dennis, *New-York Med. Journal*, 3 et 10 avril 1886.

(de New-York) (1). On avait réuni une rotule fracturée par deux points de suture au fil d'argent. Après quelques semaines, la coaptation paraissait irréprochable, bien qu'il restât de la gêne dans les mouvements ; mais au bout de deux mois et demi, il se fit une nouvelle fracture avec déchirure de la peau adhérente à l'os, en un mot, une fracture compliquée de plaie communiquant avec l'articulation ouverte. On put alors examiner les fragments, constater qu'ils n'étaient pas rugueux sur leurs bords, mais lisses, c'est-à-dire qu'il n'y avait eu, dans ce cas, contrairement à ce qu'on avait espéré, qu'un cal fibreux. De plus, tout l'intérieur de la cavité articulaire était tapissé de fausses membranes de synovite plastique expliquant la gêne fonctionnelle.

C'est, en effet, une notion qu'il ne faut pas perdre de vue ; la coaptation intime des fragments est un résultat, mais n'est pas le seul but. Il faut avant tout une restitution fonctionnelle ; celle-ci pourra manquer avec une cicatrice osseuse, et inversement. Notre collègue, M. Richelot, a, plus qu'aucun autre, appelé l'attention sur ce côté de la question ; c'est là aussi la base de la méthode par le massage préconisé par Metzger et Tilanus (d'Amsterdam).

En résumé, la suture de la rotule ne saurait être envisagée comme une opération dépourvue de toute gravité, et applicable indistinctement à toutes les fractures de la rotule. Dans les fractures récentes et non compliquées de plaie, elle doit être réservée pour les cas où le rapprochement des fragments ne saurait être obtenu par l'un des appareils que nous avons à notre disposition, et sur lesquels nous avons précédemment insisté. D'après

(1) Stimson, *Proceedings New-York surg. Soc.*, 27 octobre 1885.

Mac Ewen, l'interposition de parties molles entre les fragments serait la grande cause qui s'oppose au rapprochement ; il va sans dire que, dans les cas où une disposition semblable pourrait être soupçonnée, ce serait une raison pour donner la préférence à la suture sur tous les autres modes de traitement.

Il en sera tout autrement pour les fractures compliquées de plaies. Ici, bien évidemment, la suture ne saurait en rien aggraver l'état du malade. Bien au contraire, en permettant un lavage antiseptique soigneux, suivi du drainage de la cavité articulaire, elle ne peut avoir qu'une influence favorable. L'existence d'une fracture de la rotule compliquée de plaie, et, par suite, d'ouverture de l'articulation du genou, est donc l'une des indications les plus formelles de la suture. Cette indication s'est présentée à moi dans le cours de l'année 1884, sur un malade de la Pitié. Il s'agissait d'un jeune homme de vingt-trois ans, maçon, qui avait fait une chute d'un échafaudage élevé à la hauteur d'un troisième étage. En même temps qu'une plaie de la région frontale gauche, il portait une fracture de l'extrémité inférieure du radius du même côté, et, à droite, une fracture de la rotule compliquée de la présence d'un épanchement sanguin considérable dans la bourse séreuse prérotulienne. Traité par l'application d'un bandage ouaté compressif, ce jeune homme ne tarda pas à présenter des douleurs violentes qui nous obligèrent à enlever l'appareil. Nous constatâmes alors tous les signes d'une vive inflammation, chaleur, tension, rougeur au devant et au pourtour de l'articulation du genou. Bientôt la collection sanguine s'ouvrit spontanément et donna issue à une sanie purulente. Le débridement de la poche nous permit de constater l'existence de fragments rotuliens multiples. Nous

fîmes dès lors l'arthrotomie, suivie du lavage de la cavité articulaire avec la solution de chlorure de zinc au dixième, et nous en profitâmes pour pratiquer la suture des fragments rotuliens. La consolidation osseuse de la rotule fut obtenue après élimination de plusieurs petites esquilles, et cet os conserva sa mobilité sur la face antérieure des condyles fémoraux ; mais, plus tard, des phénomènes d'ostéite se montrèrent du côté de l'extrémité inférieure du fémur, il en résulta une hyperostose considérable, et, finalement, le malade guérit avec une ankylose du genou.

Dans les fractures anciennes, la suture de la rotule fait courir aux malades moins de risques ; aussi cette indication est-elle admise par la majorité des chirurgiens, dans tous les cas où l'absence de cal, ou l'existence d'un cal trop long, rend difficiles les mouvements de la jointure. Malheureusement, c'est dans ce cas où l'opération est le mieux justifiée que son exécution présente le plus de difficultés; le rapprochement des fragments est, en effet, beaucoup moins aisé à obtenir que dans les fractures récentes.

Mais, à côté des fractures compliquées de plaie et des fractures anciennes vicieusement consolidées, il est une autre indication de la suture de la rotule que je voudrais m'efforcer de poser devant vous. C'est celle qui résulte de la présence d'une fracture itérative. Vous savez, Messieurs, que rien n'est plus fréquent que de voir un malade atteint d'une première fracture de la rotule faire des chutes successives, et se fracturer une seconde, une troisième fois, l'os primitivement atteint, ou même se faire une fracture de la rotule du côté opposé. Telle est la fréquence de ces accidents qu'on s'est demandé même s'il ne fallait pas l'attribuer, chez les malades qui

en sont atteints, à une altération spéciale du tissu osseux. Que, chez les vieillards, il y ait une friabilité plus grande des os, une raréfaction du tissu osseux, la chose n'est pas douteuse dans certains cas; mais, chez des sujets jeunes et vigoureux, parfaitement bien portants, une semblable interprétation ne saurait être admise. Chez eux, la gêne apportée par la fracture à la liberté des mouvements du genou, le défaut de solidité du cal, la puissance de traction musculaire, me paraissent des causes suffisantes pour expliquer l'existence des fractures itératives. Quoi qu'il en soit, ces fractures se reproduisant deux et trois fois chez un même malade deviennent pour lui la cause d'une véritable calamité. En effet, à chaque fracture nouvelle, le cal se laisse étirer davantage, et devient de moins en moins résistant, à tel point que le membre est parfois réduit à une impuissance complète. C'est ainsi qu'il y a une dizaine d'années j'ai vu, dans le service de Broca, un jeune homme qui s'était fracturé cinq fois la rotule, et chez lequel l'écartement ne mesurait pas moins de 15 centimètres. Ces fractures successives avaient fait de ce garçon jeune et bien portant un véritable infirme, qui ne pouvait marcher qu'à l'aide d'un appareil prothétique. Nul doute que la suture de la rotule, en permettant d'obtenir une coaptation exacte des fragments et un cal plus solide, qui ne se laisse pas distendre progressivement, n'arrive à pallier dans une très large mesure les inconvénients des fractures itératives de la rotule. C'est dans cette pensée que je suis intervenu déjà l'année dernière chez un de mes malades de l'hôpital Broussais, que vous avez pu, du reste, examiner cette année même à l'Hôtel-Dieu, où il est venu se présenter à nous. Je vous demande la permission de vous rappeler brièvement son histoire.

C'était un homme de cinquante-deux ans, qui s'était fracturé la rotule pendant qu'il montait un escalier, en portant sur les épaules un lourd fardeau. A son entrée à l'hôpital, il était facile de reconnaître l'existence d'une fracture de la rotule avec écartement de 3 à 4 centimètres. L'articulation était le siège d'un épanchement sanguin extrêmement abondant ; aussi, pendant onze jours, le membre fut-il soumis à la compression ouatée. Au bout de ce temps, le malade étant endormi, je rapprochai les fragments à l'aide des griffes du professeur Duplay. Celles-ci furent parfaitement tolérées, et ne déterminèrent ni suppuration, ni accidents d'aucune sorte. Elles furent enlevées au bout de 35 jours ; et, dix jours plus tard, le malade commençait à marcher avec des béquilles ; mais déjà, à ce moment, on pouvait se rendre compte que le résultat laissait beaucoup à désirer ; car les fragments étaient séparés par un cal fibreux qui ne mesurait pas moins d'un centimètre de longueur.

Le 25 septembre, le malade fait un faux pas qui amène une rupture du cal fibreux, caractérisée par une ecchymose diffuse et un écartement plus considérable des fragments.

En présence de l'écartement persistant, le 28 décembre, c'est-à-dire un peu plus de trois mois après la première fracture, je me décide à pratiquer la suture osseuse des fragments. Le malade étant endormi et la région soigneusement lavée avec la solution phéniquée forte, nous commençâmes par rompre les adhérences en fléchissant fortement la jambe sur la cuisse ; puis nous pratiquâmes, au niveau de la partie moyenne du cal fibreux, une incision transversale. Cela fait, je disséquai le fragment supérieur, qui était le plus volumineux. En l'isolant du cal fibreux, je trouve dans l'épaisseur de ce tissu fibreux

un petit fragment osseux détaché du reste de la rotule, et je l'enlève ; le fragment inférieur est isolé à son tour ; l'articulation est largement ouverte ; elle renferme, en arrière des fragments, une masse de tissu fongueux, mollasse, qui est excisé. Puis, la surface fracturée des deux fragments est abrasée avec un ciseau de Mac Ewen. Deux trous sont alors pratiqués avec une drille sur chacun des fragments, et ceux-ci sont réunis ensemble par un solide fil d'argent, pendant que le membre est placé dans l'extension complète. Mais il est très difficile d'amener les fragments au contact ; à un moment donné, les fils se rompent, et il est nécessaire d'en placer de nouveaux. Un petit drain fut introduit sous la peau en avant des fragments, et la suture de la plaie fut faite avec le crin de Florence. Sept jours après, le drain était enlevé. La guérison se produisit sans le moindre incident ; il n'y eut pas d'élévation de température, et pas trace de suppuration.

Au moment où le malade a été présenté à la Société de chirurgie, un peu plus de trois mois après la suture (1), on pouvait constater que la peau était parfaitement mobile au niveau de la cicatrice ; la rotule elle-même jouissait d'une mobilité parfaite ; les fragments exactement en contact, étaient réunis par un cal solide. Le malade qui, avant la suture, ne pouvait imprimer à son genou aucun mouvement, possédait à ce moment des mouvements de flexion assez étendus de la jambe sur la cuisse. Vous avez pu constater que, depuis lors, la situation de notre opéré s'est encore très sensiblement améliorée. Aujourd'hui il marche sans aucune hésitation, sans claudication aucune ; il est parfaitement solide sur

(1) Voyez *Bull. et Mém. de la Soc. de chir.*, 30 janvier 1889.

ses jambes, et les mouvements de flexion ont considérablement augmenté d'étendue. C'est, en somme, un résultat des plus satisfaisants.

Eh bien! Messieurs, la question de la suture de la rotule se pose aujourd'hui à nous dans les mêmes termes, à propos d'un malade atteint d'une fracture itérative de cet os, qui vient d'entrer dans notre service. C'est un homme de trente ans, robuste, très vigoureusement musclé, qui exerce la profession de gymnaste. Le 20 novembre dernier, il se fractura la rotule gauche en sautant. Immédiatement après l'accident, il fut transporté dans un service de chirurgie, où l'on tenta d'abord le rapprochement des fragments à l'aide de la traction élastique; puis, au bout de vingt jours, on fit l'application des griffes de M. Duplay. Ces dernières, ayant causé des douleurs et un peu de suppuration, furent enlevées au bout de quinze jours, et le membre fut simplement immobilisé dans un appareil plâtré. Au moment où cet appareil fut enlevé, le 5 janvier, l'écartement existant entre les fragments ne dépassait pas un demi-centimètre; mais bientôt il s'exagéra sous l'influence de la marche, et atteignit un centimètre et demi. Enfin, dans la nuit du 6 au 7 février, au moment où ce jeune homme descendait de son lit, le cal s'est rompu. Dès le lendemain, le 8, le malade est entré à l'Hôtel-Dieu. Son état est le suivant : Le genou gauche est le siège d'un gonflement considérable. Il existe entre les fragments un écartement de 3 centimètres et demi, qui, dans la flexion, peut être porté à 6 centimètres. On ne sent pas de parties fibreuses interposées entre les fragments, comme c'était le cas chez le malade de l'hôpital Broussais. La peau, au devant du genou, est immédiatement soulevée par l'épanchement articulaire. Il est évident que la bourse séreuse

prérotulienne rompue permet au liquide épanché de se mettre en contact avec la face profonde de la peau. Dans ces conditions, j'ai proposé au malade la suture des fragments, dans la crainte de voir se produire une consolidation encore plus défectueuse qu'à la suite de la première fracture. L'opération a été acceptée par le malade, et je vais la pratiquer à l'instant devant vous.

N. B. — A la suite de cette leçon, l'opération a été faite; l'articulation étant ouverte, nous avons pu constater une déchirure des tissus fibreux interposés aux fragments permettant le contact de l'épanchement articulaire avec la face profonde de la peau. Le genou fut soigneusement débarrassé du liquide sanguinolent et des caillots qu'il renfermait en grande abondance, la surface de section des fragments fut avivée avec l'ostéotome de Mac Ewen; puis les deux fragments furent réunis par deux points de suture au fil d'argent dont les extrémités furent sectionnées ras. Un drain fut placé au devant de la rotule, et la plaie cutanée réunie par une suture au crin de Florence. Le membre, pansé antiseptiquement à l'iodoforme, fut immobilisé dans une gouttière plâtrée.

Les suites opératoires ont été des plus simples; pas de douleurs, pas d'élévation de température, aucun suintement par le drain. Celui-ci fut supprimé au bout de quatre jours. Le onzième jour, suppression de la gouttière plâtrée. Le malade commença à se lever au trente-deuxième jour.

Lorsque nous avons présenté notre opéré à la Société de chirurgie (1), quarante-six jours après l'opération,

(1) *Bull. et Mém. Soc. de chir.* 27 mars 1889.

nous disions : « Le malade marche facilement, sans aucun soutien ; il possède des mouvements de flexion assez étendus de l'articulation. Il a même un peu abusé de la marche ; aussi la rotule, dont la consolidation n'est pas encore parfaite, présente-t-elle un peu plus de mobilité que les jours précédents. Le malade devra garder le repos quelques jours, par précaution. »

Depuis lors, ce jeune homme est souvent venu se montrer à nous à l'Hôtel-Dieu. Chez lui, sans doute, il n'y a pas de consolidation osseuse, car on constate un peu de mobilité latérale des deux fragments l'un sur l'autre ; mais l'écartement est nul. La marche ne laisse rien à désirer, il peut se tenir debout toute la journée ; il monte et descend les escaliers avec la plus grande facilité. Il serait impossible, à le voir marcher, de soupçonner le traumatisme dont il a été atteint. En un mot, c'est un succès complet.

Jusqu'ici cette indication spéciale de la suture tirée de l'existence d'une fracture itérative de la rotule, ne paraît pas avoir frappé les chirurgiens ; on divise toujours les cas d'intervention en deux groupes, suivant qu'ils ont trait à des fractures récentes ou à des fractures anciennes, mais on n'étudie pas d'une manière spéciale la suture appliquée aux fractures itératives. Cependant elle a été pratiquée dans ces circonstances un certain nombre de fois. Les quelques recherches que nous avons faites à cet égard nous ont permis d'en réunir onze observations ; sept fois le résultat définitif a été satisfaisant, trois fois il y a eu suppuration et ankylose plus ou moins complète ; enfin, dans un quatrième cas, le résultat est donné comme médiocre. Il ne semble pas qu'il y ait là rien de spécial à la suture appliquée aux fractures itératives de la rotule ; ici, comme dans les autres circons-

tances où l'on intervient, les résultats sont bien plus vraisemblablement en rapport avec le degré de perfection des moyens antiseptiques mis en usage.

Quoi qu'il en soit, les raisons que nous avons déjà fait valoir, et sur lesquelles nous ne voulons pas revenir ici, nous semblent devoir faire adopter la suture des fragments comme règle générale à la suite des fractures itératives de la rotule, et les deux observations que nous venons de rapporter nous paraissent à cet égard fort encourageantes.

VINGT-NEUVIÈME LEÇON

DU GENU VALGUM

Étiologie : causes mécaniques; causes pathologiques, rachitisme. — Pathogénie : Théories musculaire, ligamenteuse et osseuse. — Exemple de genu valgum dû à une lésion suppurative du condyle externe du fémur. — Mouvements de latéralité du genou liés à la disparition de la difformité pendant la flexion. — Traitement : Redressement lent par les appareils; ostéoclasie manuelle et instrumentale; ostéotomie.

Sous le nom de *genu valgum*, l'on décrit cette difformité des membres inférieurs dans laquelle la jambe et la cuisse forment entre elles un angle ouvert en dehors, et dont le sommet dirigé en dedans répond à l'articulation du genou. De là, une saillie anormale du condyle interne, et une attitude particulière du membre, qui vaut à ceux qui en sont atteints la dénomination de *cagneux*.

Pendant longtemps à peine signalée, cette difformité a été beaucoup étudiée dans ces dernières années, surtout depuis que l'on s'est efforcé, par des opérations multiples, d'y remédier.

L'observation clinique a permis de reconnaître que c'était surtout chez les adolescents du sexe masculin que l'on rencontrait cette difformité. Les jeunes gens qui en sont atteints appartiennent le plus souvent à la classe laborieuse ; ce sont de jeunes apprentis, des ouvriers, que leur profession oblige à se tenir debout pendant la plus grande partie de la journée. De là, la dénomination que l'on emploie en Allemagne pour désigner le *genu*

valgum, *bäckerbein* (jambe de boulanger). Le plus souvent aussi, il s'agit de jeunes gens d'une haute taille, chez lesquels la croissance a été extrêmement rapide, tandis que le système musculaire n'est pas en rapport avec le développement hâtif du système osseux.

Mais le *genu valgum* se voit aussi dans l'enfance, chez les enfants de deux et trois ans, qui commencent à marcher.

Étiologie. — Les différentes théories qui ont été mises en avant pour expliquer la production de la difformité peuvent être rapportées à deux grands groupes : les théories mécaniques, et les théories pathologiques.

a. *Théories mécaniques.* — Chez les tout jeunes enfants, on a incriminé l'habitude où l'on est de les porter sur le bras. Il en résulterait une flexion de la jambe sur la cuisse, capable de produire à la longue une difformité. Chez les adolescents, cette déviation se produirait sous l'influence de la station prolongée, surtout chez les sujets à croissance rapide, chez lesquels le système musculaire et ligamenteux n'est pas en rapport avec le développement hâtif du système osseux. Mais ces théories sont évidemment insuffisantes ; car, parmi tous les enfants qu'on porte sur le bras, parmi tous les jeunes gens à développement rapide que leur profession oblige à une station longtemps prolongée, il en est un bon nombre qui ne présentent jamais de *genu valgum*. Force est donc d'avoir recours à une autre interprétation, à une cause pathologique.

b. *Théories pathologiques.* — Une cause dont l'influence ne saurait être niée, c'est le rachitisme. La plupart des jeunes enfants, en effet, qui sont atteints de *genu valgum*, présentent tous les stigmates habituels du rachitisme, déformations crâniennes, chapelet rachitique sur le tra-

jet des côtes, nouures des extrémités épiphysaires. Mais, pour les adolescents, le problème est plus compliqué. Habituellement ceux d'entre eux qui sont porteurs d'un *genu valgum* ne présentent à la surface du corps aucun autre signe qu'on puisse rapporter au rachitisme. Il faut donc, si l'on veut faire intervenir ici encore cette diathèse, admettre l'existence d'un véritable rachitisme local, faisant sentir son action uniquement sur l'extrémité inférieure du fémur. C'est ainsi du reste que la question a été posée par Mac Ewen, pour qui la réalité de ce rachitisme local ne saurait être niée (1). Il est à cet égard une circonstance que nous ne saurions passer sous silence, c'est la coïncidence bien établie entre le rachitisme et le *genu valgum* dans les mêmes régions, Lyon pour la France, Glasgow pour l'Écosse. Cette production des deux affections dans les mêmes lieux permet jusqu'à un certain point de leur reconnaître une communauté d'origine.

L'adolescence, une croissance rapide, le rachitisme, telles sont donc les causes les mieux établies du *genu valgum*. Quant aux causes déterminantes, ou à la pathogénie de l'affection, un grand nombre d'agents ont été successivement incriminés. Ici, comme pour toutes les difformités en général, on a fait intervenir le système musculaire, le système ligamenteux et le système osseux.

a. *Théorie musculaire.* — Les uns ont fait intervenir la contracture de certains muscles, tandis que d'autres auteurs ont attribué le rôle principal à la paralysie d'autres groupes musculaires. C'est ainsi que Duchenne (de Boulogne) attribuait la difformité à la contracture du biceps, dont le tendon entraînerait en dehors l'extrémité supérieure du péroné, et, par là même, imprimerait à la

(1) Mac Ewen, *Ostéotomie*, traduct. Demons, p. 18 et suivantes. Paris, 1882.

jambe une flexion latérale permanente sur la cuisse. Pour d'autres, au contraire, la contracture du biceps ne serait plus que secondaire. Le fait primitif serait la paralysie des muscles de la patte d'oie. Dans ces dernières années, M. Desprès (1) a présenté à la Société de chirurgie un malade qui, selon lui, pouvait être donné comme un exemple à l'appui de cette dernière théorie. Mais l'examen de ce jeune homme, qui fut fait devant les différents membres de la société, démontra que si, chez lui, la paralysie des muscles de la patte d'oie entraînait vraiment, pendant la marche, une attitude semblable à celle du *genu valgum*, le malade, pendant la station, pouvait arriver à rapprocher les talons l'un de l'autre, circonstance qu'on ne retrouve jamais dans le *genu valgum*. Les personnes qui en sont atteintes présentent, en effet, pendant la station comme pendant la marche, un écartement permanent des deux membres inférieurs. On pouvait donc dire que, chez le malade de M. Desprès, la paralysie des muscles de la patte d'oie produisait une attitude analogue à celle du *genu valgum*, mais non un *genu valgum* véritable.

b. *Théorie ligamenteuse.* — Ici, comme pour la théorie musculaire, on a admis, soit la rétraction, soit le relâchement de certains ligaments. C'est ainsi que J. Guérin et Billroth ont pu invoquer la rétraction fibreuse du ligament latéral externe, tandis que Stromeyer, Malgaigne, ont admis le relâchement du ligament latéral interne. Que cette rétraction et ce relâchement ligamenteux aient une existence bien réelle, c'est ce dont on ne saurait douter; pour le relâchement ligamenteux en particulier, quand on constate, dans la plupart des cas de *genu val-*

(1) Desprès, *Bull. et Mém. Soc. de chir.*, 19 décembre 1883, p. 943.

gum, l'existence de mouvements anormaux de latéralité. Mais il reste à savoir si la rétraction et le relâchement ligamenteux sont des faits primitifs, ou si, plutôt, comme la rétraction et l'impotence de certains muscles, ils ne sont pas des altérations secondaires, liées à l'existence d'une déformation osseuse. Pour notre part, c'est cette dernière opinion qui nous semble devoir être admise; nous sommes ainsi conduits à nous rattacher à la théorie osseuse que nous allons maintenant examiner.

c. *Théorie osseuse.* — Les lésions osseuses donnant naissance au genu valgum sont attribuables, avons-nous dit, au rachitisme, ou, tout au moins, à un trouble de nutrition de l'épiphyse inférieure du fémur. Pour Mikulicz, en effet, les lésions du cartilage de conjugaison dans le *genu valgum* seraient tout à fait identiques à celles qu'on rencontre dans le rachitisme. Ces altérations du cartilage de conjugaison peuvent amener une inégalité de développement entre les deux condyles du fémur ; le condyle externe, par exemple, cessant de s'accroître, tandis que le condyle interne continue à se développer. Il en résulte un changement de direction de l'interligne articulaire du fémur qui devient très fortement oblique en haut et en dehors, et entraîne une déviation correspondante du plateau tibial, d'où résulte l'attitude du genu valgum. Qu'il y ait, du reste, hypertrophie du condyle interne, ou arrêt de développement du condyle externe, le résultat est le même, on le comprend aisément, et la déviation qui en résulte affectera le même caractère.

Dans l'immense majorité des cas, c'est sur l'extrémité inférieure du fémur que portent les lésions donnant naissance au *genu valgum;* mais une altération de l'épiphyse supérieure du tibia peut avoir les mêmes conséquences.

Pour être beaucoup plus rare, le fait n'en est pas moins très réel, et il a appelé l'attention de M. Verneuil. Notre maître a, en effet, remarqué que, chez certains malades, dont le fémur présentait une direction normale, il existait une sensibilité plus ou moins vive localisée à l'extrémité supérieure du tibia. Il en a conclu que, dans ces cas, c'était au niveau de l'épiphyse tibiale supérieure que se passaient les altérations inflammatoires et les troubles nutritifs dont la conséquence est la déviation de la jambe en dehors.

Analysant les différents facteurs qui peuvent entrer dans la production de la difformité, Mac Ewen les range sous les trois chefs suivants :

1° La déviation de la diaphyse tibiale, que, d'après lui, l'on rencontre dans un tiers des cas seulement.

2° L'allongement anormal du condyle interne.

3° Une courbure de la diaphyse fémorale dans son tiers inférieur, courbure dont la convexité est dirigée en dedans, et qui rejette par conséquent en dehors la surface articulaire du fémur, et, avec elle, l'extrémité supérieure du tibia. Telle est, d'après Mac Ewen, la fréquence de cette courbure anormale du fémur qu'on la rencontre cent vingt fois, sur cent soixante-six membres affectés de *genu valgum*.

Dans une autopsie que j'ai pu faire, et dont j'ai communiqué les pièces à la Société de chirurgie (1), cette déviation de l'extrémité inférieure du fémur était très marquée. C'est à elle qu'était due la production du *genu valgum*, car la surface articulaire avait conservé sa direction normale. Cette déviation de la diaphyse fémorale est très importante à connaître au point de vue du trai-

(1) Voyez *Bull. et Mém. de la Soc. de chir*, 27 juillet 1887, p. 517.

tement. C'est à elle, en effet, qu'il faut s'adresser pour obtenir le redressement du membre.

Le petit malade qui nous a été présenté ce matin, et à propos duquel nous avons choisi ce sujet de leçons, nous offre un exemple très intéressant à étudier au point de vue de la pathogénie du *genu valgum*. Permettez-moi donc de vous rapporter ici son histoire avec quelques détails.

C'est un jeune enfant de sept mois que ses parents ont apporté à l'Hôtel-Dieu, afin de demander un avis au sujet d'une difformité du membre inférieur gauche dont il est porteur. Au moment de la naissance, cet enfant était très bien développé, et présentait une conformation normale. C'est à l'âge de quinze jours que les parents ont noté l'apparition, au côté externe du genou, d'une tuméfaction qui acquit rapidement un développement considérable. Au bout de trois semaines, un médecin appelé pratiqua dans cette tumeur une ponction, qui donna issue à une très grande quantité de pus. Au dire des parents, cette collection purulente avait évolué à la façon des abcès froids, sans aucun des phénomènes habituels de l'inflammation. L'ouverture de la poche ne fut point suivie de drainage, et la cicatrisation complète fut obtenue en un mois. Depuis lors la cicatrice ne s'est jamais rouverte.

Actuellement le membre qui a été le siège de cette suppuration présente un *genu valgum* du degré le plus prononcé qui se puisse voir. Telle est en effet la difformité qu'on peut, en exagérant la flexion latérale de la jambe sur la cuisse, faire décrire au membre un angle droit ouvert en dehors. Quand le membre est laissé au repos, la difformité est un peu moins considérable ; mais l'angle que forment entre elles la jambe et la cuisse est

encore un angle obtus extrêmement prononcé. Au contraire, vient-on à placer le membre dans une flexion complète, toute trace de difformité disparaît, comme cela est la règle dans le *genu valgum*. Lorsqu'on cherche à se rendre compte par la palpation de la direction de l'interligne articulaire, on constate que le condyle interne descend beaucoup plus bas qu'à l'état normal; la direction oblique de l'interligne articulaire en haut et en dehors est donc très fortement exagérée. La rotule est un peu déjetée vers le côté externe du genou. Il est facile de reconnaître les traces de la suppuration dont nous avons parlé sous la forme d'une cicatrice déprimée, adhérente profondement, et située au côté externe de la cuisse, immédiatement au-dessus du condyle externe du fémur.

Il est dès lors très facile de reconstituer l'histoire de la maladie et de se rendre compte de la pathogénie des accidents. Il est bien évident que la suppuration dont cet enfant a été atteint dans la seconde quinzaine qui a suivi la naissance, malgré le peu d'acuité des accidents, a été une suppuration osseuse, due à une ostéite juxta-épiphysaire de l'extrémité inférieure du fémur. Et la preuve que telle est bien la véritable nature de cette suppuration, c'est que l'enfant n'a présenté, en aucun point du corps, aucune manifestation qu'on puisse rattacher à la scrofule ou à la tuberculose; son développement a été tout à fait normal, et aujourd'hui encore, à part la difformité du membre inférieur dont il est atteint, il est parfaitement bien portant. Nul doute que ces vastes suppurations, dont on note parfois l'existence chez les nouveau-nés autour des grandes articulations, au voisinage de la hanche, de l'épaule, ne présentent une semblable origine, et ne soient dues à une lésion

inflammatoire du cartilage épiphysaire. Sous l'influence de cette inflammation de voisinage, le cartilage épiphysaire de l'extrémité inférieure du fémur a été troublé dans son développement. Il en est résulté un arrêt d'accroissement du membre; mais cet arrêt de développement s'est surtout fait sentir dans la moitié externe du cartilage, celle qui répond au condyle externe, au niveau duquel s'était montrée la suppuration. Le condyle interne continuant à s'accroître, tandis que le condyle externe restait inactif, il en est résulté une déviation de l'interligne articulaire qui est devenu très fortement oblique en haut et en dehors, et par suite, un *genu valgum*. Il est, je le répète, impossible de rencontrer un fait qui soit plus démonstratif à propos de l'origine osseuse du *genu valgum*. Aussi suis-je bien aise d'avoir pu le placer sous vos yeux.

Les parents n'habitant pas Paris, et l'enfant ne devant pas nous être présenté de nouveau, j'ai procédé séance tenante à la réduction de la difformité. Pour cela, après avoir donné le chloroforme, j'ai fait, en saisissant fortement entre les mains l'épiphyse inférieure du fémur, des tentatives de redressement. A un moment donné, un craquement sourd s'est fait entendre, et par la mobilité anormale et la crépitation, il est devenu évident que le cartilage épiphysaire de l'extrémité inférieure du fémur était décollé. Nous avons pu, dès lors, très facilement remettre le membre dans la rectitude normale, et l'y maintenir au moyen d'une attelle de gutta-percha. Et tant il est vrai que la pathogénie des accidents est bien celle que nous avons donnée précédemment que, les deux membres étant placés dans une direction parallèle, la mensuration nous a permis de constater, du côté malade, un raccourcissement de 3 centimètres. Il

y a donc eu, non seulement une inégalité de développement entre les deux moitiés du cartilage épiphysaire, mais encore un ralentissement total d'accroissement de l'épiphyse, qui a abouti au raccourcissement du membre. Aussi avons-nous dû faire, au point de vue du pronostic, les réserves les plus formelles. Sans doute on peut espérer qu'avec des précautions convenables on empêchera la reproduction de la difformité qui caractérise le *genu valgum;* mais on reste impuissant en face du raccourcissement du membre. Il est même à craindre qu'au fur et à mesure du développement de l'enfant, l'inégalité de longueur des deux membres inférieurs ne vienne à s'accuser, et qu'il n'en résulte une difformité et une impuissance fonctionnelle beaucoup plus considérable encore que celle que nous avons aujourd'hui sous les yeux.

Je n'ai pas l'intention de retracer ici la symptomatologie complète de la déformation que nous étudions ensemble. Je désire seulement appeler votre attention sur cette circonstance, notée par tous les auteurs qui se sont occupés du *genu valgum*, à savoir que la difformité la plus prononcée dans l'extension arrive à disparaître quand le membre est placé dans la flexion complète. Cette modification dans l'attitude extérieure du membre n'est possible que grâce à un mouvement de rotation de la jambe, dont le centre répond au condyle interne du fémur, et qui suppose nécessairement une lâxité anormale des ligaments latéraux. De là l'existence de mouvements anormaux de latéralité que l'on constate dans la plupart des cas de *genu valgum.*

Une autre circonstance qui se présentait chez le petit enfant dont je viens de vous retracer l'histoire, et que j'ai rencontrée chez d'autres malades, c'est l'existence d'un

raccourcissement du membre. L'altération du cartilage épiphysaire de l'extrémité inférieure du fémur amène à la fois la déformation spéciale et un arrêt d'accroissement de l'os en longueur.

La question du traitement est intimement liée à l'opinion que l'on se fait sur la pathogénie de l'affection. Du moment où nous rejetons comme causes les altérations des muscles et des ligaments, il n'y a pas lieu de faire porter sur eux notre intervention. Du reste, les sections tendineuses que l'on a fait porter, soit sur le tendon du biceps, soit sur le fascia lata, la section du ligament latéral externe lui-même, sont restées le plus souvent sans résultat. Bien plus, on a observé des accidents à la suite de ces diverses interventions : On a vu, chez certains malades, se développer de l'arthrite; chez d'autres, la section ligamenteuse a déterminé une mobilité latérale de l'articulation ; on a observé même une paralysie de la jambe, due à la section du nerf sciatique poplité externe. Illogiques au point de vue pathogénique, ces sections musculaires et ligamenteuses ne sont donc pas exemptes d'accidents; tout au plus seraient-elles bonnes dans quelques cas de *genu valgum* extrêmement prononcé pour compléter le résultat obtenu par le redressement osseux. C'est donc au squelette qu'il faut s'adresser primitivement.

Mais tout d'abord on peut dire qu'il existe un véritable traitement préventif. Du moment, en effet, où, chez les jeunes enfants, le rachitisme est la principale cause de développement du *genu valgum*, on comprend que tous les modes de traitement général de cette diathèse, le séjour au bord de la mer, une nourriture convenable, l'usage du phosphate de chaux, soient en même temps des moyens de combattre la difformité naissante. Telle est

à ce moment la souplesse du tissu osseux qu'on peut parfois redresser l'os avec les mains sans aller jusqu'à la rupture. Sur plusieurs enfants qui nous ont été présentés, vous nous avez vu recourir à ce redressement ; le résultat acquis est ensuite assuré par le port d'un appareil. Mais pour peu que l'enfant ait déjà un certain âge, pour peu que le tissu osseux ait acquis une consistance solide, le redressement au moyen des appareils devient un moyen lent et infidèle. Il vaut mieux avoir recours au redressement brusque, qui ne peut être obtenu sans une solution de continuité de l'os. Deux méthodes sont à notre disposition pour arriver à ce résultat : dans l'une, on produit la fracture sous-cutanée de l'os, c'est l'*ostéoclasie*. Dans l'autre, on sectionne l'os au moyen d'un instrument préalablement introduit par une plaie des parties molles; cette dernière méthode porte le nom d'*ostéotomie*.

L'ostéoclasie elle-même comporte plusieurs procédés, suivant qu'on produit la fracture avec les mains, ou bien qu'on a recours à un instrument imaginé dans ce but. Préconisée par Delore (de Lyon), par Tillaux, dans les premiers temps où l'on a commencé à s'occuper du traitement du *genu valgum*, l'ostéoclasie manuelle est passible de graves reproches. C'est chez les très jeunes enfants seulement qu'elle est facile à pratiquer. Par exemple, chez le jeune enfant de 7 mois, dont je vous ai rapporté plus haut l'histoire, vous m'avez vu obtenir sans peine le décollement de l'épiphyse inférieure du fémur. Mais lorsqu'il s'agit d'enfants de quatre à cinq ans, il faut souvent déployer une force considérable pour réaliser la fracture, ainsi que j'ai pu m'en convaincre dans plusieurs circonstances. Un autre reproche à faire à l'ostéoclasie manuelle, c'est que, si l'on veut, en rapprochant beau-

coup les deux mains l'une de l'autre, limiter très exactement le point sur lequel doit porter la fracture, on manque de force. Vient-on, au contraire, à éloigner l'un de l'autre les deux points d'appui, l'opération manque de précision, et l'on est exposé à produire la fracture en un autre point que celui où l'on voulait agir primitivement.

Mieux vaut donc, pour peu que l'enfant ait atteint déjà un certain âge, avoir recours à l'ostéoclasie instrumentale. Les appareils de M. Collin et Robin (de Lyon) sont construits d'après les mêmes principes; la différence principale entre eux consiste en ce que, dans l'appareil de M. Collin, la fracture se produit de dedans en dehors, tandis que l'appareil de M. Robin (de Lyon) fracture le fémur d'avant en arrière.

A l'ostéoclasie on a opposé l'ostéotomie, c'est-à-dire la section de l'os à ciel ouvert, (Ogston d'Aberdeen) a conseillé une opération consistant à enlever un coin du condyle interne, en pénétrant dans l'articulation ; c'est l'ostéo-arthrotomie. Schede a préconisé l'ostéotomie cunéiforme du tibia ; enfin on a pratiqué des ostéotomies portant à la fois sur le fémur, sur le péroné et sur le tibia ; mais ces diverses opérations ne doivent être rappelées que pour mémoire.

Depuis plusieurs années, le seul procédé qui soit employé d'une manière presque absolue, c'est celui qui a été indiqué par Macewen, et qui porte le nom d'ostéotomie supra-condylienne. Il présente le double avantage de ne pas intéresser l'articulation, et de corriger à la fois la déviation de l'interligne articulaire et cette courbure anormale de l'extrémité inférieure du fémur que l'on observe si fréquemment, ainsi que l'a démontré Macewen. Nous rappellerons ici les principes indispensables à connaître pour la pratique de cette opération : La section

osseuse porte sur la face interne du membre, à peu de distance au-dessus du condyle interne du fémur. Le point précis au niveau duquel l'os doit être sectionné est déterminé par l'intersection des deux lignes suivantes : 1° Une ligne horizontale passant à un travers de doigt au-dessus du bord supérieur du condyle externe ; 2° une ligne verticale parallèle au tendon du grand adducteur, et tirée à un centimètre et demi au devant de ce tendon.

Je n'entre pas du reste dans tous les détails de l'opération que vous trouverez exposés, soit dans le livre de Macewen, soit dans les divers mémoires consacrés à l'ostéotomie.

Les divers procédés d'ostéotomie autres que celui de Macewen, aussi bien que l'ostéoclasie manuelle, ne constituant plus que des procédés d'exception, le parallèle est à faire, à l'heure actuelle, entre l'ostéotomie supra-condylienne et l'ostéoclasie instrumentale. Toutes les deux, du reste, sont capables de fournir d'excellents résultats. Déjà, dans son traité de l'ostéotomie, Macewen avait fait connaître 470 cas d'ostéotomie supra-condylienne pour *genu valgum*, qui n'avaient pas amené une seule mort ; joignant à ce chiffre ceux qui ont été fournis par divers auteurs, M. Pousson (1), dans sa thèse, arrive à un total de 549 ostéotomies sus-condyliennes, sans avoir à relever un seul accident fatal. D'autre part, les résultats fournis par l'ostéoclasie ne sont pas moins avantageux. Dans une communication à la Société de chirurgie (2), M. Robin (de Lyon) a fait connaître 87 succès obtenus par sa méthode. Dans son travail, M. Pousson a réuni, de son côté, 72 cas dans lesquels les résultats obtenus ont toujours été extrêmement favorables. Nous

(1) Pousson, *De l'ostéoclasie*, thèse d'agrég. 1886.
(2) Robin, *Bull. et Mém. Soc. de chir.*, 22 mai 1884.

pouvons donc dire que les deux méthodes, loin de s'exclure l'une l'autre, méritent toutes les deux d'être conservées. Mais on ne peut s'empêcher d'être frappé du terrain gagné par l'ostéoclasie, quand on voit des chirurgiens, comme M. Demons, qui nous avait initiés à l'ostéotomie par la traduction du livre de Macewen, se déclarer en faveur de l'ostéoclasie (1).

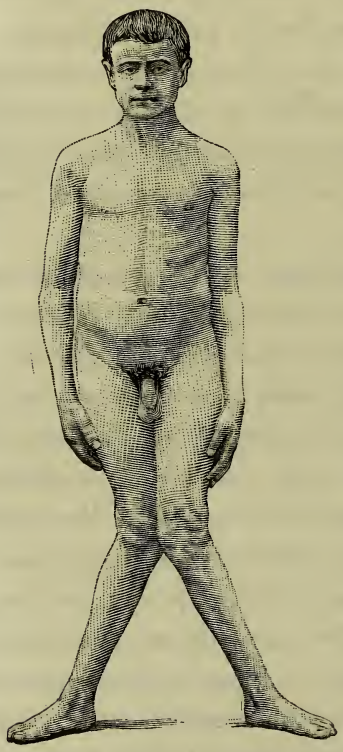

Fig. 18.

L'ostéotomie paraît donc devoir être réservée pour les cas dans lesquels l'âge avancé des malades, l'éburnation des os rendraient impossible ou dangereuse la production de la fracture sous-cutanée. Du reste, n'ayant jamais eu jusqu'ici l'occasion de pratiquer l'ostéotomie supra-condylienne pour *genu valgum*, je ne saurais vous entretenir de l'exécution d'une opération pour laquelle l'expérience me fait complètement défaut. En revanche, j'ai eu plusieurs fois recours à l'ostéoclasie instrumentale, au moyen de l'appareil de M. Collin, et je lui ai dû de bons résultats. Le plus remarquable de ces faits est celui d'un jeune homme de dix-sept ans que j'ai opéré à la Pitié, en 1884. Son histoire est assez instructive pour que je vous demande l'autorisation de la rapporter ici, en même temps

(1) Demons, 1er Congrès français de chir., 1886.

que je place sous vos yeux les figures qui vous donnent une idée très exacte de la difformité dans le *genu valgum* et de l'importance du résultat obtenu (voyez fig. 18).

Au moment où ce jeune homme entra dans notre service à la Pitié, le 10 juillet 1884, il était atteint d'un double *genu valgum* extrêmement prononcé. Sa maladie avait débuté plus de deux ans auparavant, alors qu'il apprenait le métier de bijoutier et qu'il devait mettre en mouvement un tour avec la jambe gauche. Toutefois cette cause ne saurait être invoquée pour la production de sa difformité qui, dès le début, a été bilatérale. Ayant quitté sa profession pour devenir menuisier, il vit la déviation de ses membres inférieurs s'accentuer rapidement. En effet, dans sa nouvelle profession, il était obligé de se tenir constamment debout, et il portait quelquefois de lourds fardeaux.

L'examen des membres inférieurs, le malade étant couché, donne les résultats suivants : Il existe entre les deux malléoles internes un écartement de 38 centimètres. En outre, le membre inférieur droit, comparé à celui du côté opposé, présente un raccourcissement de 2 centimètres, qui se répartit également sur la jambe et sur la cuisse. Comme chez tous les malades atteints de *genu valgum*, la difformité disparaît entièrement lorsque les membres sont placés dans la flexion complète. Dans les deux genoux, l'on constate des mouvements très prononcés de latéralité.

Si l'on examine le malade pendant la marche, on voit que les deux genoux sont tellement déviés en dedans qu'ils s'entrecroisent, en passant l'un au-devant de l'autre en forme d'x ; de plus, l'attitude est un peu voûtée, le cou tendu en avant.

Le 11 août, nous procédâmes à l'ostéoclasie qui fut faite en une seule séance sur les deux membres, au moyen de l'appareil de M. Collin. Le seul incident à noter fut une ecchymose cutanée, qui se produisit à la partie interne de la cuisse droite, au niveau du point de pression de l'appareil. Cet incident n'eut d'ailleurs aucune suite fâcheuse; il ne se développa pas d'eschares au point contus. Les deux membres inférieurs furent immédiatement redressés, et immobilisés dans des gouttières plâtrées. Au bout de quarante-trois jours, ces gouttières furent retirées et, une semaine plus tard, c'est-à-dire cinquante jours après l'opération, notre malade commença à se lever. Quand il quitta l'hôpital, la marche ne laissait chez lui rien à désirer, et la rectitude des deux membres inférieurs était parfaite, comme vous pouvez en juger par la figure que je mets actuellement sous vos yeux (voyez fig. 19).

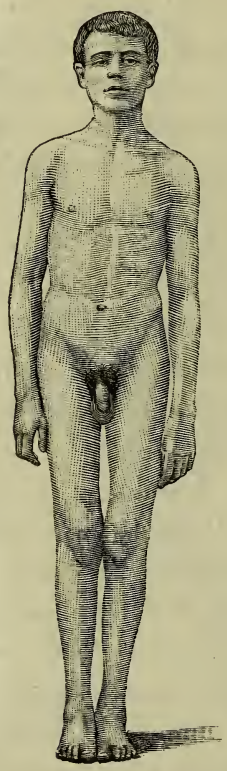

Fig. 19.

Un écartement de 38 centimètres entre les deux malléoles internes réalise certainement une des difformités les plus considérables que l'on puisse rencontrer, et l'on peut dire que, dans ce cas, le succès de l'ostéoclasie a été brillant. Mais, quelle que soit la valeur de cette méthode, si les malades, après le redressement, ne sont pas convenablement appareillés et surveillés, si les causes générales et locales qui ont produit la difformité, rachitisme, professions, continuent à agir, on peut voir se reproduire le *genu valgum*. J'ai communiqué à la So-

ciété de chirurgie (1) un fait de cette nature que j'ai déjà eu occasion de vous citer à propos de l'anatomie pathologique. C'est celui d'un jeune garçon de quinze ans. opéré trois ans auparavant à l'aide de l'ostéoclaste de Robin. Chez lui, la difformité s'était reproduite, dès qu'il avait repris la marche, et, au moment où il succomba à la tuberculose pulmonaire, elle était aussi prononcée qu'avant l'opération.

A propos de ce fait, M. Lannelongue prit la parole pour dire qu'il possédait plusieurs observations venant à l'appui de celle que je présentais moi-même. Fréquemment il a vu, à la suite de l'ostéoclasie, la déformation se reproduire après cinq ou six mois, surtout chez les enfants. Aussi a-t-il renoncé à pratiquer cette opération. La cause en est sans doute dans la persistance du rachitisme qui, chez les enfants, est l'origine la plus fréquente de la difformité. Quoi qu'il en soit, si la remarque de M. Lannelongue venait à être confirmée par les observations d'autres chirurgiens opérant chez les adultes et dans l'adolescence, ce serait une raison pour donner la préférence à l'ostéotomie. Jusqu'ici nous ne connaissons pas de faits qui autorisent à soutenir une pareille conclusion.

(1) *Bull. et Mém. Soc. de chir.*, 27 juillet 1887.

TRENTIÈME LEÇON

DÉFORMATION CONSIDÉRABLE DU MEMBRE INFÉRIEUR GAUCHE REDRESSEMENT PAR TROIS OPÉRATIONS SUCCESSIVES

Trois éléments dans la difformité : 1° déjettement complet du pied en arrière et en dehors de la jambe; 2° courbure anormale du tibia; 3° *genu valgum*. — Pathogénie incertaine; rachitisme; syphilis héréditaire? — Redressement par trois opérations successives : 1° résection tibio-tarsienne; 2° ostéotomie cunéiforme du tibia; 3° ostéotomie sus-condylienne par le procédé de Mac Ewen.

Le jeune homme que je vous présente aujourd'hui est âgé de seize ans. Il est entré une première fois dans notre service, le 10 décembre 1888, salle Saint-Landry, n° 23; et il est actuellement couché au n° 2 de la même salle. Il nous a été présenté avec une déformation considérable du membre inférieur gauche, et surtout du tibia de ce côté. Au moment de son entrée, sa mère nous a donné sur son affection les renseignemeuts suivants : Le début remonte à l'âge de trois ans environ; ce qui, à ce moment, a attiré l'attention de la mère, c'est que l'enfant, pendant la marche, appuyait surtout sur la partie interne de la plante du pied, et usait ses chaussures par le bord interne de la semelle.

Lorsque l'enfant eut atteint l'âge de cinq ans, la mère consulta M. de Saint-Germain, qui ordonna le port d'un appareil spécial; mais, comme il arrrive trop souvent, la famille ne put faire les frais de cet appareil, et aucun traitement ne fut institué. Au reste, cette difformité gênait fort peu l'enfant. Jusqu'à l'âge de dix ans, il

boitait à peine; déjà cependant il lui semble que la jambe gauche était un peu plus courte que la droite.

Depuis lors la déformation s'est accentuée peu à peu; c'est également à ce moment que la déviation du genou en dedans a commencé à se produire. Depuis un an, il n'y a pas eu dans l'état de l'enfant de changements notables; mais, depuis cette époque, le malade ne peut marcher qu'à l'aide d'une béquille. Il est à noter que la marche de l'affection a été chronique et lentement progressive. Jamais il n'y a eu de phénomènes douloureux, jamais de fièvre ayant nécessité le séjour au lit.

Au moment de l'entrée du malade à l'hôpital, son état était le suivant : La santé générale est bonne; nous signalons seulement une pâleur très marquée de la face. L'enfant étant au lit, les deux cuisses placées parallèlement l'une à l'autre, et les genoux se touchant, on voit immédiatement que les deux jambes ne peuvent être rapprochées l'une de l'autre; la gauche se dévie considérablement en dehors, de telle sorte que les deux jambes forment entre elles un angle de 35° environ ouvert en dehors.

Si nous cherchons à analyser les différents éléments qui entrent dans cette déviation complexe du membre inférieur gauche, nous constatons que le tibia est d'abord presque vertical; puis, à quelque distance au-dessous de l'épiphyse supérieure, il commence à s'incurver latéralement, en formant un angle ouvert en dehors. L'incurvation s'exagère tout d'un coup au-dessous du tiers moyen de la diaphyse. Le tibia lui-même, dans sa partie moyenne, ne semble pas augmenté de volume; mais la malléole interne forme, au niveau du cou-de-pied, une saillie volumineuse.

Le péroné est beaucoup plus court que le tibia; on

s'en rend aisément compte par ce fait que la malléole externe, au lieu de descendre, comme à l'état normal, plus bas que la malléole interne, est située au contraire notablement au-dessus de cette dernière. Au niveau de ses deux extrémités épiphysaires, le péroné est le siège d'une hyperostose considérable. Son extrémité supérieure est renflée, en forme de fuseau; l'extrémité inférieure est recourbée d'avant en arrière en forme de crosse.

Le pied, en totalité, a subi un mouvement de translation en dehors, de sorte que l'axe de la jambe représenté par la crête tibiale prolongée par en bas vient tomber en dedans du pied. Il est en même temps déplacé en arrière. Le calcanéum forme, à la partie postérieure du membre, une saillie considérable, et le tendon d'Achille décrit une courbe très marquée, à concavité postérieure. Comme conséquence de cette même déviation du pied en arrière, on voit, au devant du cou-de-pied, immédiatement au-dessous de la mortaise tibio-péronière, un enfoncement au niveau duquel la peau est soulevée par les tendons extenseurs.

En même temps que cette double déviation en arrière et en dehors, le pied a subi, autour de son axe antéro-postérieur, un mouvement de rotation qui porte en dedans sa face plantaire. La voûte plantaire elle-même est un peu affaissée.

Aux déformations précédentes joignez un certain degré de *genu valgum*, difficile à apprécier à cause de la déviation en dehors que présente la jambe elle-même, mais qui traduit son existence par une saillie anormale du condyle interne en dedans du membre. Les parties molles sont atrophiées ; le squelette a subi lui-même une atrophie qui porte sur ses divers segments. C'est ainsi

que la rotule gauche est beaucoup plus petite que la droite. Cet arrêt de développement du squelette a déterminé un raccourcissement considérable; mais qui, aussi bien que le *genu valgum*, est difficile à mesurer d'une manière précise, vu l'incurvation considérable du membre (voyez fig. 20).

Fig. 20.

Lorsqu'on examine le petit malade debout, on voit que le pied gauche ne repose sur le sol que par sa pointe, au niveau de l'articulation métatarso-phalangienne du gros orteil. Il y a donc un degré très marqué d'équinisme. Pendant la marche, la claudication est extrêmement prononcée; et cependant l'épine iliaque antérieure et supérieure du côté malade est-elle fortement abaissée, de manière à compenser en partie le raccourcissement.

En présence de cette déformation si considérable et si complexe du membre inférieur, nous nous sommes demandé par quel mécanisme elle avait pu se produire, quelle était, en un mot, sa pathogénie; en même temps, nous avons cherché à déterminer quelle était la nature des lésions que nous avions sous les yeux. Pour ce qui est du mécanisme de production de la difformité, nous

en avons, je crois, une raison suffisante dans l'inégalité de longueur des deux os constituant le squelette de la jambe. Le péroné, avons-nous dit, est beaucoup plus court que le tibia ; en même temps que se sont produites les hyperostoses que nous avons constatées aux deux extrémités de l'os, il y a eu ossification prématurée de ses cartilages épiphysaires, et, par suite, arrêt de développement de l'os en longueur. Obligé de s'accommoder à la longueur du péroné, le tibia qui continuait à s'accroître, a dû s'infléchir latéralement sur lui-même. Il est du reste une autre circonstance que nous ne devons pas négliger, et qui a concouru certainement à la déviation du tibia, c'est l'altération pathologique de cet os lui-même. Le tibia, en effet, a participé à l'affection qui a frappé le péroné ; nous en avons pour preuve l'hyperostose que présente actuellement son extrémité inférieure. Cette altération pathologique du tibia a déterminé sans doute une mollesse particulière du tissu osseux qui l'a prédisposé à la déviation. En outre, le pied n'étant plus soutenu à son côté externe par la malléole péronière, s'est laissé dévier en arrière et en dehors. Le *genu valgum* peut aisément être expliqué par les mêmes altérations osseuses que nous invoquons pour nous rendre compte des déviations de la jambe et du pied.

Mais si nous arrivons à saisir d'une façon assez satisfaisante le mécanisme des déformations que nous avons sous les yeux, il nous est beaucoup plus difficile de pénétrer leur nature. Sous ce rapport, trois hypothèses pouvaient être formulées : Nous pouvions attribuer la déformation du membre : 1° à l'ostéomyélite de développement ; 2° à la syphilis infantile ; 3° au rachitisme.

De l'ostéomyélite de développement, nous ne parlerons pas longuement ; car, une pareille hypothèse est

bien peu vraisemblable. Sans doute, on peut voir comme conséquence de cette inflammation, l'un des deux os de la jambe s'arrêter dans son développement en longueur; le second os, continuant à croître, est obligé de s'incurver sur lui-même pour s'adapter à la longueur du premier. Je vous ai rappelé ces faits lorsque nous nous sommes entretenus de l'ostéomyélite de développement, et je vous ai même, à ce moment, montré la photographie d'un malade de l'hôpital Broussais chez lequel une ostéomyélite de l'extrémité inférieure du tibia, survenue dans la première enfance, avait déterminé une semblable déformation. Mais ces courbures osseuses, conséquence de l'ostéomyélite, se produisent au niveau des extrémités épiphysaires, et non, comme ici, dans la continuité de la diaphyse; de plus, une semblable hypothèse serait impuissante à nous rendre compte du *genu valgum*. Ajoutons enfin que la marche de la maladie, dans notre cas actuel, n'a jamais reproduit le tableau de l'ostéomyélite; il n'y a jamais eu de douleurs, jamais de fièvre, ni de phénomènes généraux. L'affection a évolué lentement, d'une manière tout à fait chronique.

Les deux dernières hypothèses, celle du rachitisme et de la syphilis infantile, méritent d'être plus longuement discutées. Sous ce rapport, il est intéressant de comparer notre malade actuel à un jeune homme qui était couché en même temps que lui dans nos salles, et qui nous a servi de type, lorsque nous vous avons entretenus de la syphilis osseuse héréditaire. Chez ce dernier malade, en effet, on trouvait, en même temps qu'une lésion caractéristique du tibia, des douleurs ostéocopes dans la jambe, des douleurs de tête, une déformation particulière des os du nez, la triade symptomatique d'Hutchinson. En un mot, il y avait chez lui des raisons parfaitement légitimes

de rattacher à la syphilis l'affection du tibia dont il était porteur. Chez notre jeune homme actuel, rien de semblable; ni douleurs de tête, ni douleurs dans le membre malade; aucune affection oculaire, aucune affection du tégument externe ou des muqueuses qu'on puisse rapporter à la diathèse spécifique. Nous ferons d'ailleurs observer que les lésions osseuses qui nous étaient offertes par notre petit malade différaient à beaucoup d'égards de celles qui caractérisent la syphilis osseuse héréditaire. Ce que l'on note en effet, dans cette affection, c'est une déformation portant spécialement sur la crête tibiale. Celle-ci, au lieu d'être rectiligne, comme à l'état normal, offre une courbure à convexité antérieure, des bosselures irrégulières; mais la diaphyse tibiale, en totalité, n'est pas le siège d'incurvations. La déformation que nous avons sous les yeux est donc beaucoup plutôt attribuable au rachitisme. L'hyperostose et l'arrêt de développement du squelette, l'inflexion latérale du tibia, le *genu valgum*, sont en effet autant de circonstances que le rachitisme peut parfaitement expliquer. Toutefois il est à remarquer que l'expression de rachitisme doit être employée ici avec un sens particulier; il s'agirait d'un rachitisme local ayant porté son action uniquement sur le membre inférieur gauche, absolument comme Mac Ewen attribue au rachitisme les altérations osseuses locales qui déterminent le *genu valgum*. Nous ne trouvons en effet chez ce jeune homme aucune des altérations que nous sommes habitués à rapporter au rachitisme. Ce matin même, vous avez eu l'occasion d'observer sur un jeune enfant de trois ans, qui nous a été présenté à la consultation, tous les stigmates du rachitisme. Vous avez pu constater chez lui le volume considérable de l'extrémité céphalique, la proéminence des bosses frontales:

sur les parties latérales du thorax, vous avez pu remarquer, à l'union des côtes et des cartilages costaux, ces petites saillies qui constituent le chapelet rachitique; à l'extrémité inférieure des os de l'avant-bras, vous avez vu les nouures du rachitisme, la colonne vertébrale elle-même infléchie en arrière offre une lordose exagérée, l'abdomen est saillant; enfin l'enfant porte un double *genu valgum* très caractérisé. Chez notre petit malade actuel, il n'est rien de semblable; tout se borne à la déformation du membre inférieur gauche. Il s'agirait donc chez lui, je le répète, d'un rachitisme local. En résumé, même après l'examen soigneux du malade, nous avons du doute sur la véritable nature des lésions auxquelles nous avons affaire : rachitisme, syphilis héréditaire? Nous n'avons pas, nous semble-t-il, de raison suffisante pour conclure d'une façon absolue en faveur de l'une ou l'autre de ces deux hypothèses. Et ce ne sont pas les antécédents qui sont de nature à lever nos doutes. En effet, le père de ce jeune homme est mort de la poitrine; sa mère est vivante et jouit d'une bonne santé. Il a quatre frères bien portants, dont deux sont plus âgés que lui; un frère a succombé à une maladie aiguë dans la première enfance, quatre autres enfants sont morts de maladies variées, dont nous n'avons pu connaître les détails. Sans doute il n'est pas impossible que la syphilis héréditaire ait joué un rôle dans cette grande mortalité; mais peut-être aussi est-elle attribuable à la tuberculose à laquelle le père a succombé. Et dans ce cas particulier, le traitement spécifique ne saurait venir lever nos doutes. Il ne peut être employé contre les douleurs qui font complètement défaut ; quant à la difformité elle-même, aucun traitement médical n'est capable d'opérer le redressement de cette énorme déviation.

Quoi qu'il en soit de la nature des lésions, le pronostic est évidemment fort grave, non pour la vie du malade, mais au point de vue du rétablissement des fonctions. La difformité est en effet si considérable et si complexe qu'elle est très difficile à corriger. Et encore faut-il bien se dire que, même après une correction complète, il restera un raccourcissement très notable du membre, contre lequel nous sommes impuissants, et qui entraînera nécessairement un certain degré d'impotence fonctionnelle.

Le traitement n'était pas moins difficile que le diagnostic exact de la nature de la difformité. Au moment où nous avons analysé les divers éléments constituant la déformation du membre, nous avons reconnu que ces éléments étaient au nombre de trois : 1° la déviation du pied déjeté totalement en dehors de l'axe de la jambe; 2° l'incurvation du tibia en dehors; 3° le *genu valgum*. Il était bien évident qu'une seule opération serait tout à fait insuffisante à redonner au membre une forme et une direction normale. Il fallait de toute nécessité agir successivement sur chacun des éléments de la difformité. Il était dès l'abord évident que deux opérations étaient nécessaires; l'une s'adressant à la déviation du pied, l'autre à l'incurvation latérale du tibia. Contre la déviation du pied, il fallait pratiquer une résection tibio-tarsienne; et pour redresser la jambe, il fallait recourir à une résection cunéiforme du tibia. Nous nous disions qu'une fois le redressement de la jambe et du pied obtenu à l'aide de ces deux opérations, nous pourrions juger de l'importance à accorder au *genu valgum* dans la production de la difformité totale. Nous verrions, à ce moment, si une opération spéciale devait être dirigée contre ce *genu valgum*. Nous résolûmes de commencer le traitement par la résection tibio-tarsienne.

Le 22 janvier 1889, je procédai à cette résection, qui fut faite par la méthode habituelle. Une incision verticale pratiquée au niveau de la partie inférieure du péroné nous permit de réséquer une petite étendue de cet os (environ 1 centimètre et demi) immédiatement au-dessus de la malléole externe. Au moyen d'une incision en L circonscrivant la malléole interne, nous pûmes ensuite mettre à découvert l'extrémité inférieure du tibia, dont nous pratiquâmes la résection à l'aide de l'ostéotome. Telle était la consistance éburnée de l'os que cette résection ne put être faite qu'avec de grandes difficultés. Il fut même nécessaire, pour remettre complètement le pied dans l'axe de la jambe, d'enlever une mince lamelle de la surface articulaire de l'astragale. La plaie externe fut fermée complètement par la suture ; dans la plaie interne fut placé un drain. Le pansement fait avec la gaze iodoformée, le membre fut immobilisé au moyen d'un appareil plâtré. La marche de la plaie n'a pas été entièrement aseptique; il y a eu un peu de suppuration, sans, du reste, que l'état général du malade en ait souffert. Quant au résultat définitif, il a été satisfaisant, en ce sens qu'aujourd'hui l'axe du pied répond exactement à l'axe de la jambe.

C'est seulement six mois après, le 18 juin, qu'a été faite la seconde opération, s'adressant à l'incurvation latérale de la jambe, et consistant dans une ostéotomie cunéiforme du tibia avec section du péroné. Il était évident que, pour obtenir le redressement, la base du coin osseux à enlever devait être dirigée en avant et en dedans.

L'opération a été faite de la manière suivante : Une incision verticale de 6 centimètres environ de longueur fut faite au devant de la crête du tibia, à la partie moyenne

de la jambe. Après avoir incisé et décollé le périoste à ce niveau, je fis, à l'aide de l'ostéotome de Mac Ewen, une résection cunéiforme du tibia ; la base du coin dirigée en avant et en dedans mesurait environ 3 centimètres de largeur. J'ai pu m'assurer que, pour cette résection cunéiforme, l'ostéotome que j'avais seul à ma disposition, est inférieur au ciseau de Mac Ewen.

La section osseuse ne fut pas très nette, en effet; il y eut quelques esquilles que je dus enlever avec la pince coupante. Quant au péroné, une incision pratiquée au devant de cet os, à la même hauteur que la section tibiale, nous permit de faire une ostéotomie linéaire de cet os, sans résection. Il nous fut alors extrêmement facile d'obtenir la réduction de la courbure tibiale; mais en même temps que la jambe reprenait sa position rectiligne, il devint évident que le *genu valgum* préalablement constaté jouait un rôle considérable dans la production de la difformité, et que, si l'on voulait obtenir un redressement complet, il serait absolument indispensable d'intervenir contre ce *genu valgum*, au prix d'une troisième opération. Mais celle-ci n'avait été annoncée, ni au petit malade, ni à sa mère; je ne me crus donc pas autorisé à la pratiquer séance tenante, et je remis son exécution à une date plus éloignée, si toutefois elle était acceptée par les intéressés. La petite plaie externe fut complètement fermée par la suture ; quant à la plaie interne, elle fut laissée ouverte, et pansée à la gaze iodoformée. Comme la première fois, le membre redressé fut immobilisé dans une gouttière plâtrée. Mais cette fois, la marche de la cicatrisation fut beaucoup plus favorable qu'à la suite de notre première intervention. Nous obtînmes en effet une asepsie parfaite ; le lendemain de l'opération seulement, la température s'éleva à 38°,2. Depuis lors, elle demeura tou-

jours normale; il n'y eut aucune trace de suppuration; la plaie interne se combla par bourgeonnement, et lorsque, le 12 août, un peu moins de deux mois après l'opération, le membre fut enlevé de la gouttière, la consolidation était parfaite; les plaies étaient entièrement cicatrisées. A ce moment (voyez fig. 21), le pied était dans l'axe de la jambe; celle-ci était ramenée à une rectitude parfaite; mais il restait le *genu valgum*. Après quelques hésitations, le malade consentit à se soumettre à une nouvelle opération pour parfaire la cure de sa difformité. Celle-ci a été pratiquée le 19 septembre, et a consisté dans une ostéotomie supra-condylienne, par le procédé de Mac Ewen. Le membre à opérer ayant été au préalable soigneusement désinfecté à l'aide de la solution phéniquée forte, nous avons fait une incision verticale de 3 centimètres de longueur environ à la partie interne du membre, un peu au-dessus du condyle interne; nous avons traversé d'un seul coup toute l'épaisseur des parties molles jusqu'au périoste inclusivement. Laissant en place le bistouri, nous avons conduit sur sa lame l'ostéotome auquel nous avons fait décrire un quart de cercle

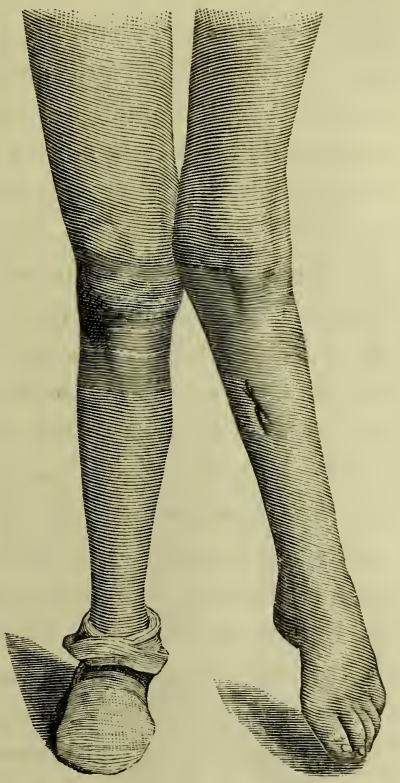

Fig. 21.

pour le rendre perpendiculaire au fémur, et nous avons commencé la section de l'os dans le point d'élection indiqué par Mac Ewen, c'est-à-dire sur un plan transversal passant au niveau de la partie supérieure du condyle externe et à un travers de doigt en avant du tendon du grand adducteur. Je profite de l'occasion pour vous rappeler les règles qu'il faut toujours suivre, si l'on veut conserver à l'ostéotomie sa bénignité. Commençant la section de l'os avec le numéro 1 des ostéotomes, c'est-à-dire celui dont l'épaisseur de la lame est le plus considérable, nous lui avons substitué successivement les numéros 2 et 3, dont la lame est de moins en moins épaisse, afin de pouvoir facilement pénétrer à une profondeur de plus en plus grande. La précaution la plus importante, en effet, est de faire en sorte que l'instrument soit toujours libre au niveau de la section osseuse. Si on l'enfonce avec trop de force, la lame est étroitement serrée entre les lèvres de la section osseuse ; il faut déployer de la force pour la dégager, exercer des pressions verticales et latérales, pendant lesquelles le tissu osseux est écrasé, des esquilles se détachent, et au lieu d'avoir un foyer de fracture bien net et régulier, on a une fracture esquilleuse, un broiement osseux, qui peuvent donner naissance à des accidents. Nous nous sommes efforcés de nous conformer aux règles précédentes pendant notre opération, et nous avons obtenu une section régulière, bien linéaire, qui s'est faite avec un écoulement de sang insignifiant. Lorsque nous avons pensé que la section osseuse était presque complète (ce dont nous avons pu nous rendre compte en mesurant sur la lame la profondeur de l'instrument engagé dans la plaie), nous avons retiré l'ostéotome, et avec un effort insignifiant, nous avons achevé la solution de continuité osseuse et placé le membre dans la position

rectiligne, en le rendant tout à fait parallèle au membre sain. La petite plaie opératoire, après avoir été lavée avec la solution phéniquée forte, a été pansée avec la gaze iodoformée. Le membre, après son redressement, a été immobilisé dans une gouttière plâtrée.

Fig. 22.

Les suites opératoires ont été complètement exemptes d'accidents; le malade n'a eu, ni fièvre, ni douleurs. Le pansement a été laissé en place jusqu'au 28 octobre, date à laquelle la gouttière plâtrée a été enlevée. A ce moment, nous avons pu nous assurer que la consolidation osseuse du fémur ne laissait rien à désirer. La conformation extérieure du membre est parfaite. Il reste, bien entendu, un raccourcissement considérable, qui peut être évalué à 14 centimètres. Le membre inférieur droit mesure, en effet, 90 centimètres, tandis que le gauche, sur lequel ont porté les trois opérations successives, n'a que 76 centimètres de longueur. Il est vrai que, pendant la station, grâce à l'inclinaison latérale du bassin du côté malade, ce jeune homme arrive à compenser une partie du raccourcissement. Grâce à un appareil orthopédique prenant point d'appui sur la cuisse et sur la jambe, et pourvu d'un

soulier à semelle élevée, le malade pourra prendre un point d'appui solide sur le membre déformé, et se passer de l'usage de béquilles, qui lui étaient indispensables avant l'opération. En comparant la figure 22 aux précédentes, on se rendra du reste un compte exact du résultat obtenu par notre triple intervention.

TRENTE ET UNIÈME LEÇON

RÉSECTION TIBIO-TARSIENNE ORTHOPÉDIQUE

Importance à donner au traitement des fractures en général, des fractures de jambe en particulier. — Nécessité de placer le pied à angle droit sur la jambe, l'axe du membre passant par le deuxième orteil. — Importance de ces principes dans les fractures bi-malléolaires, ou fractures de Dupuytren. — Précautions à prendre dans l'emploi des appareils plâtrés appliqués au traitement de ces fractures. — Faits dans lesquels, malgré tous les efforts, la réduction est impossible. — Nécessité de la résection immédiate dans ces cas. — Résection applicable aussi aux déformations anciennes. — Conservation de la malléole externe dans cette résection. — Exemples à l'appui de cette pratique.

Vous savez, Messieurs, quel soin j'apporte au traitement des fractures. Chaque fois qu'un nouveau cas se présente à nous, j'ai soin de l'examiner devant vous ; autant que possible, je procède moi-même à l'application de l'appareil, ou du moins, je surveille cette application. J'ai coutume de vous répéter qu'il n'est point, dans la pratique de la chirurgie, de question qui doive vous tenir plus à cœur que celle des fractures et des luxations. Quand nous nous adressons au cancer ou à la tuberculose, trop souvent, hélas ! les diagnostics les mieux établis, les indications thérapeutiques le plus sagement posées, les opérations les plus habilement faites, tout vient échouer devant les progrès terribles de ces diathèses dont nous sommes impuissants à arrêter la marche. Dans les fractures et les luxations, au contraire, il n'est le plus souvent point de question diathésique qui se présente à

nous; le mal est purement local. Pour arriver à guérir ces lésions, nous avons à résoudre un simple problème mécanique dont la solution dépendra de notre savoir et de notre sollicitude. Nous ne saurions donc apporter trop d'attention dans le traitement de ces lésions, d'autant plus que, comme elles ne menacent point la vie du malade, il serait désolant de le voir conserver pendant de longues années une infirmité imputable à notre négligence.

Pour ce qui est des fractures de jambe en particulier, vu leur fréquence et les conséquences graves qu'elles peuvent entraîner au point de vue des fonctions du membre, nous ne saurions trop nous préoccuper de leur traitement. D'accord en cela avec la plupart de vos maîtres, je vous recommande instamment de comprendre dans l'appareil immobilisateur, non seulement le segment de membre atteint, mais encore celui qui est situé au-dessus, c'est-à-dire la cuisse dans le cas particulier. Le pied doit être placé bien exactement à angle droit sur la jambe; c'est là, comme l'ont démontré les belles expériences de Reyher (de Dorpat) (1), la véritable position de repos pour l'articulation tibio-tarsienne, celle dans laquelle les raideurs articulaires ont le moins de tendance à se produire. Enfin, il est une recommandation sur laquelle on ne saurait trop insister, c'est de faire en sorte que le pied reste dans ses rapports normaux avec la jambe, c'est-à-dire que l'axe de la jambe, représenté par la crête du tibia, doit passer par le deuxième orteil. Si cette condition n'est pas remplie; si, comme il arrive trop souvent, le pied est déjeté en dehors, il en résulte une gêne considérable de la marche, des tiraillements

(1) *Deutsche Zeitschrift für chir.*, III, nos 3 et 4, p. 189-255.

ligamenteux, de véritables entorses qui se reproduisent incessamment; enfin, si la difformité est trop prononcée, une complète impotence fonctionnelle du membre en est la conséquence.

Dans toutes les fractures de jambe, de semblables déplacements peuvent se produire; dans toutes, il faut veiller à ce que l'axe du pied et l'axe de la jambe restent bien dans leurs rapports normaux. Mais, à ce point de vue, il n'est aucune fracture qui doive être, de notre part, l'objet d'une plus grande sollicitude que la fracture du péroné avec arrachement de la malléole interne, celle que nous devons, pour faire acte de justice, appeler la *fracture de Dupuytren*. Car c'est l'illustre chirurgien de l'Hôtel-Dieu qui a appelé l'attention sur ces difformités fréquentes à la suite des fractures du péroné, et qui s'est le premier préoccupé de les combattre. Vous savez que l'appareil de Dupuytren consistait dans une attelle interne dépassant le pied par en bas; entre l'attelle et la face interne du membre, était interposé un coussin qui ne descendait pas au delà de la malléole interne. De cette façon, entre l'attelle et le bord interne du pied, il existait un vide, grâce auquel une bande enroulée autour de cet organe pouvait l'attirer vers l'attelle, et par là, lutter contre son déplacement en dehors. Dans une discussion qui s'est produite, en 1880, devant la Société de chirurgie (1) sur la difficulté de réduction que présentent certaines fractures de l'extrémité inférieure de la jambe, M. Nicaise a vanté l'emploi de l'appareil de Scultet dans les fractures bi-malléolaires. Il lui reconnaît comme avantage de permettre la réduction lente et progressive de la fracture; il redoute, au contraire, l'emploi des

(1) *Bull. et Mém. Soc. de chir.*, 30 juin et 7 juillet 1880.

appareils plâtrés, qui laissent parfois le déplacement se reproduire pendant le temps nécessaire à leur solidification. Pour ma part, j'adopte l'emploi des appareils plâtrés dans les fractures de Dupuytren, comme dans le traitement de toutes les fractures de jambe en général. Il faut bien cependant reconnaître qu'il y a quelque chose de fondé dans les observations de M. Nicaise. Aussi est-il nécessaire de prendre certaines précautions, quand on procède à l'application d'un appareil plâtré pour une fracture bi-malléolaire. La première, c'est de faire maintenir par un aide le pied dans une bonne position jusqu'à ce que le plâtre soit pris. Il est également nécessaire de soutenir, à l'aide d'une attelle en bois, la face interne du membre pendant tout le temps nécessaire à la dessiccation complète de la gouttière plâtrée. Souvent aussi ces fractures s'accompagnent d'un gonflement considérable des parties molles. En pareil cas, il est préférable de différer pendant quelques jours l'application de l'appareil plâtré, sans quoi on s'exposerait à voir le membre, après la disparition du gonflement, ballotter dans la gouttière devenue trop large, et le déplacement se reproduire. Enfin, une dernière recommandation sur laquelle je ne saurais trop attirer votre attention, c'est qu'il est nécessaire, pendant toute la durée du traitement, de surveiller le membre, pour s'assurer que la coaptation est bien exacte, et qu'il n'y a pas de tendance à la reproduction de la difformité. Sous ce rapport, il faut bien le dire, l'appareil de Scultet avait l'avantage sur les gouttières plâtrées. Les lacs et les coussins qui entraient dans sa composition ayant une tendance à se déplacer incessamment, le chirurgien était obligé tous les quatre ou cinq jours, quelquefois même plus souvent, d'ouvrir l'appareil pour le surveiller, en même temps qu'il dirigeait du

doigt et de l'œil la bonne coaptation des fragments. Avec les appareils plâtrés, pareils déplacements ne sont point à craindre; aussi se laisse-t-on aller à une dangereuse confiance. Satisfait du résultat obtenu au moment de la réduction de la fracture, on néglige de surveiller l'appareil. C'est là, n'en doutez pas, l'unique cause de ces consolidations vicieuses que nous voyons parfois se produire, alors qu'au moment de l'application de l'appareil, la réduction paraissait ne rien laisser à désirer. Surveillez donc les appareils plâtrés après leur application, comme jadis on surveillait les appareils de Scultet. Pour ma part, je m'efforce de me conformer toujours aux principes que je viens de vous exposer; et, trois fois déjà, depuis le commencement de l'année, vous m'avez vu retirer une gouttière plâtrée qui ne maintenait plus suffisamment les fragments, et faire, au grand bénéfice du malade, l'application d'un nouvel appareil.

Mais est-ce à dire, Messieurs, que, dans le traitement des fractures de Dupuytren, le résultat définitif dépende toujours exclusivement du chirurgien? Ce serait une erreur de le croire, une injustice de le proclamer. On ferait ainsi peser sur le chirurgien une responsabilité imméritée, dans certains cas de consolidation vicieuse. Il est, en effet, des fractures dont la réduction parfaite est extrêmement difficile, quelquefois même tout à fait impossible à obtenir. Tous nos maîtres sont d'accord à le reconnaître, et, dans la discussion de la Société de chirurgie, à laquelle j'ai fait précédemment allusion, MM. Labbé, Marc Sée et Polaillon sont venus apporter à cette manière de voir l'appui de leur témoignage. M. Labbé insiste sur l'impossibilité de réduire certaines fractures; il rappelle un cas de son service, où, malgré l'emploi du chloroforme, le malade a guéri avec une

déviation du pied. M. Marc Sée joint son témoignage à celui de M. Labbé; comme lui, il a complètement échoué chez un malade, et cela malgré l'emploi du chloroforme. Mais l'observation de M. Polaillon (1) est tout particulièrement intéressante : Elle a trait à une femme de cinquante-huit ans, atteinte d'une fracture de Dupuytren. Malgré le chloroforme et des efforts considérables, le déplacement persista. M. Polaillon eut alors recours à l'attelle de Dupuytren, et il obtint une apparence de réduction; mais une eschare se développa au niveau de la malléole interne, et il en résulta un érysipèle qui entraîna la mort. L'autopsie permit de constater l'état des parties : Il existait une fracture du péroné, oblique en bas et en avant, commençant à 5 centimètres au-dessus de la pointe de la malléole externe, et se terminant en avant, à 2 centimètres au-dessus d'elle. L'astragale était complètement luxé en dehors; enfin, de la face postérieure de l'extrémité inférieure du tibia partait un pont osseux qui reliait cet os au péroné.

En 1881, nous avons pu recueillir, à la Maison de santé, une observation qui présente, avec celle de M. Polaillon, beaucoup d'analogie. Il s'agissait d'un vieillard de soixante-quinze ans, qui entra dans notre service avec tous les signes d'une fracture de Dupuytren, luxation du pied en dehors, saillie considérable de la malléole interne au-dessous des téguments, coup de hache à la partie externe du membre, saillie exagérée du talon en arrière, faisant décrire au tendon d'Achille une forte courbure à concavité postérieure. Au moment de l'entrée du malade à l'hôpital, l'accident datait de douze jours. La réduction présenta les plus grandes difficultés, et le

(1) *Bull. et Mém. Soc. de chir.*, 7 juillet 1880.

déplacement se reproduisit deux ou trois fois sous nos yeux pendant les tentatives de réduction. Enfin le membre placé dans une bonne attitude fut déposé dans une gouttière plâtrée. Mais, à deux reprises différentes, la difformité se reproduisit dans l'appareil, et nous fûmes obligés d'en placer un nouveau. Sur ces entrefaites, le malade fut pris de ces accidents de congestion pulmonaire si fréquents chez les vieillards, et succomba. A l'autopsie, nous pûmes constater une fracture très oblique du péroné, remontant à 6 centimètres au-dessus de la malléole externe. Une esquille détachée de cette fracture était restée adhérente au tibia. Sur la face supérieure de l'astragale se voyait une érosion qui marquait la place occupée par le bord postérieur du plateau tibial dévié en avant. Enfin, le ligament latéral interne était rompu en totalité.

A quoi tient cette irréductibilité, ou, tout au moins, cette difficulté extrême de réduction, que l'on rencontre dans certaines fractures du péroné? Il faut sans doute l'attribuer tout d'abord à la déchirure étendue de l'appareil ligamenteux, qui permet aux différentes pièces osseuses constituant l'articulation tibio-tarsienne de glisser les unes sur les autres avec la plus grande facilité. Il faut l'attribuer aussi à l'action musculaire qui oppose quelquefois une difficulté insurmontable à la réduction. Enfin il est une disposition spéciale de ces fractures sur laquelle M. Verneuil a depuis longtemps déjà appelé l'attention, et qui a été rencontrée par plusieurs chirurgiens; je veux parler de l'existence d'un troisième fragment, ou pièce intermédiaire au tibia et au péroné, qui, par ses rapports anormaux, peut constituer un obstacle invincible à la réduction. Il s'agit d'un fragment irrégulier arraché du plateau tibial, et resté adhérent au péroné.

Quoi qu'il en soit, si l'on rencontre des difficultés considérables dans la réduction, il ne faut pas hésiter à recourir à l'emploi du chloroforme ; au besoin même, on pratiquera la section sous-cutanée du tendon d'Achille. Enfin, si malgré ces divers moyens, la réduction ne pouvait être obtenue, c'est la question de la résection immédiate qui se poserait aux chirurgiens. La solution de cette question dépend de l'âge et de l'état de la santé générale du malade, aussi bien que de l'intensité de la déformation. Dans tous les cas, si la fracture irréductible est compliquée de plaie, il n'y a plus d'hésitation à avoir ; la résection immédiate s'impose, et, bien conduite, cette opération donne de brillants succès.

Telles sont, Messieurs, les règles qui me paraissent devoir être adoptées dans le traitement des fractures du péroné compliquées d'arrachement de la malléole interne, ou fractures de Dupuytren. Mais lorsqu'on a sous les yeux une fracture ancienne vicieusement consolidée, que la déformation soit imputable à une négligence dans l'application de l'appareil, ou qu'elle soit la conséquence de ces difficultés spéciales de réduction sur lesquelles nous avons insisté, quelle conduite faut-il tenir? Ici encore, c'est à la résection qu'il faut avoir recours. Abandonnés à eux-mêmes, en effet, les malades sont exposés à voir des ulcérations continuelles se produire au niveau de la saillie anormale constituée par la malléole interne ; en outre, la marche est excessivement pénible ; à chaque instant, des tiraillements ligamenteux se produisent, entretenant du gonflement et de la douleur dans l'articulation tibio-tarsienne. La plupart de ces malades ne peuvent pas quitter leurs béquilles ; il en est qui marchent le genou fléchi sur un pilon, d'autres enfin sont tellement découragés par cet état de gêne et

de souffrances continuelles qu'ils viennent nous demander l'amputation.

C'est justement le cas d'une malade qui se trouve actuellement dans nos salles, et que je vais opérer aujourd'hui devant vous. C'est une femme de cinquante-six ans qui est venue nous consulter, le 17 mai dernier, pour une difformité considérable du pied droit. Elle raconte qu'il y a cinq ans bientôt, le 28 juin 1884, elle est tombée d'un mur d'une hauteur de 4 mètres, sur lequel elle était montée pour cueillir des figues.

Elle perdit tout d'abord connaissance; revenue à elle, elle se trouva assise sur son pied droit qui lui causait de violentes douleurs. Le pied était fortement dévié en dehors; en même temps il avait subi une rotation telle que sa pointe formait à peu près un angle droit avec sa direction normale. Par une large plaie transversale, existant au niveau de la malléole interne, le tibia faisait issue au dehors, dans une étendue de 3 centimètres environ.

Le médecin appelé remit le pied dans sa direction normale sur la jambe, et vint panser la malade trois fois par jour, et cela, pendant sept mois. C'est au bout de ce temps seulement qu'on se décida à faire l'application d'un appareil plâtré, malgré la persistance d'une petite fistule du côté de la malléole interne. Cet appareil ne put être supporté; au bout de quinze jours, il fut supprimé. La suppuration continuait toujours; elle nécessita des contre-ouvertures, dont on voit encore aujourd'hui la trace à la partie inférieure de la jambe. A quinze reprises différentes, on dut enlever des esquilles au niveau de la malléole interne, et les plaies ne furent complètement cicatrisées qu'en juillet 1885, c'est-à-dire après plus d'un an.

C'est alors seulement que la malade commença à se lever; dans le courant de la même année, elle vint à Paris. Pendant deux ans, elle n'a fait que quelques pas dans sa chambre. Actuellement, elle se sert de béquilles, et marche encore avec une extrême difficulté. Il lui est impossible de poser la plante du pied à terre. Elle appuie seulement sur le bord interne de l'organe, au niveau de l'articulation métatarso-phalangienne du gros orteil. Mais bientôt une fatigue extrême et de violentes douleurs l'obligent à s'arrêter.

La déformation du pied, à l'heure actuelle, est absolument typique de ce qui existe dans les cas semblables; elle est tout à fait identique à ce que vous pouvez constater sur ces moules que je vous présente, et qui ont été pris sur des malades opérés par moi précédemment.

L'articulation tibio-tarsienne présente au plus haut point la déformation dite en baïonnette, caractérisée par ce fait que le pied en totalité est porté en dehors de la jambe, à laquelle il est relié par l'articulation tibio-tarsienne. En effet, l'axe de la jambe représenté par la crête du tibia, au lieu de venir répondre au deuxième orteil, comme à l'état normal, passe en dedans de l'articulation métatarso-phalangienne du gros orteil. Outre l'abduction, le pied a subi aussi un mouvement de rotation, qui porte sa plante en dehors. Il est dans une position moyenne entre la flexion et l'extension complète; l'articulation tibio-tarsienne ne possède aucuns mouvements. Au côté externe du membre, se voit une forte dépression répondant au trait de fracture du péroné; c'est le *coup de hache* de Dupuytren. En dedans, une saillie considérable formée par la malléole interne, est recouverte par une peau mince, et qui est le siège de fréquentes ulcérations. La mensuration comparée

des deux membres inférieurs donne les résultats suivants : Le membre inférieur a subi un raccourcissement de 3 centimètres environ. La circonférence de la jambe, au niveau de l'articulation malade, mesure 28 centimètres, tandis qu'on ne trouve que 24 centimètres pour le côté opposé. Il y a donc une hyperostose qui fournit une augmentation de circonférence de 4 centimètres. J'ajoute que l'état général de la malade a été étudié avec soin ; tous les viscères ont été examinés ; rien, chez elle, ne s'oppose à une intervention chirurgicale.

Le fait précédent est éminemment intéressant et instructif ; aucune observation ne saurait mieux vous démontrer les conséquences graves auxquelles peuvent donner lieu les fractures compliquées de l'articulation tibio-tarsienne. Nous devons, à propos de cette malade, envisager deux ordres de considérations, et nous demander : 1° ce qu'on aurait pu faire au moment même de la fracture pour éviter des suites aussi fâcheuses ; 2° ce qu'il convient de faire actuellement pour parer à la difformité existante.

Grâce aux développements dans lesquels nous sommes entrés précédemment, nous pouvons être brefs pour la solution de la première question. Le mieux eût été de pratiquer la résection primitive ; de cette manière, on eût aisément débarrassé la plaie des nombreuses esquilles et des corps étrangers qu'elle pouvait renfermer ; on eût pratiqué une désinfection soigneuse, et par là même, on eût évité à la malade cette interminable suppuration, qui s'est prolongée pendant plus d'une année. Un autre avantage de cette conduite, c'eût été d'obtenir une réduction aisée et complète de tout déplacement, et d'épargner ainsi à cette femme l'infirmité qui, depuis cinq ans déjà, lui cause des souffrances continuelles.

Mais il est inutile de s'attarder aujourd'hui à exprimer des regrets superflus. Cette malade souffre ; il nous faut tâcher de la soulager. Ses douleurs sont si vives, la gêne que lui cause son infirmité est si grande qu'elle est venue nous demander l'amputation de la jambe ; mais heureusement nous avons mieux à faire pour elle, et déjà j'ai eu l'occasion de vous dire que la résection tibio-tarsienne appliquée aux lésions traumatiques de cette jointure était l'un des plus beaux succès de la chirurgie conservatrice. C'est donc la résection que nous pratiquerons chez notre malade.

Cette résection dite anaplastique (Verneuil) ou encore orthopédique est aujourd'hui définitivement entrée dans la pratique chirurgicale, et il en a été publié un très grand nombre d'exemples.

Je dois vous signaler ici quelques points qui ont trait au manuel opératoire. Le premier est celui qui est relatif à la conservation de la malléole externe. C'est en effet un sérieux inconvénient de la résection que de supprimer les deux malléoles, et de diminuer ainsi beaucoup la solidité de la future articulation. Si l'on pouvait tout au moins conserver la malléole péronière qui, dans ces cas, a gardé ses rapports avec l'astragale, on affaiblirait beaucoup moins la mortaise tibio-péronière. Cette idée paraît avoir été réalisée pour la première fois, en 1874, par le professeur Richet sur un malade de son service. Après avoir réséqué le tibia, il se contenta de fracturer le péroné (1). Quelques années plus tard, M. Polaillon (2) imagina un procédé destiné à fournir le même résultat. Il commence par réséquer 1 centimètre

(1) Voir thèse de Echeverria *sur la résection tibio-tarsienne dans les luxations compliquées ;* doct. Paris, 1874.

(2) *Bull. Acad. de médecine*, 20 septembre 1881.

et demi à 2 centimètres de la diaphyse péronière, en conservant la malléole externe, qui reste dans ses rapports normaux avec l'astragale et le calcanéum ; puis il pratique la résection d'une étendue variable du tibia, et fait la réduction de la difformité. De son côté, M. Demons (de Bordeaux) a fait connaître à l'Académie (1) qu'il avait eu recours au même procédé. Depuis lors, ces chirurgiens ont eu de nombreux imitateurs.

Un autre point du manuel opératoire dans la résection tibio-tarsienne orthopédique est celui qui a trait à la section des tendons péroniers. Ce point a été étudié d'une manière spéciale par M. Verneuil (2). Ce chirurgien fait observer que, dans les luxations compliquées du cou-de-pied, le plus souvent un des groupes musculaires entourant l'articulation est déchiré ; il en résulte que le groupe musculaire antagoniste dont l'action n'est plus contrebalancée attire le pied de son côté, et tend à produire une déviation secondaire. Ce sont le plus souvent les péroniers latéraux qui produisent un pareil résultat ; aussi M. Verneuil conseille-t-il, dans ce cas, de pratiquer la section des tendons restés sains, afin qu'ils ne puissent entraîner le membre dans une attitude vicieuse. Ce conseil est surtout applicable aux résections primitives, pratiquées dans les luxations compliquées de plaie ; dans les résections secondaires, il a moins d'importance ; et d'ailleurs, il est à remarquer que, grâce à l'antisepsie, une immobilisation rigoureuse peut être obtenue après l'opération. La suppuration étant nulle, on n'a pas à enlever l'appareil pour faire de nouveaux

(1) *Bull. Acad. de méd.*, 22 septembre 1881, Rapport de M. Polaillon.
(2) *Du manuel opératoire de certaines résections* (*Soc. de chir.*, 23 novembre 1878).

pansements, et par là, les déformations secondaires sont beaucoup moins à craindre.

Ainsi donc, dans l'immense majorité des cas, le manuel opératoire des résections tibio-tarsiennes orthopédiques peut être ramené aux trois temps suivants :

1° Résection de 1 ou 2 centimètres du péroné avec conservation de la malléole externe ;

2° Dégagement de l'extrémité inférieure du tibia et luxation du pied en dehors ;

3° Résection du tibia et réduction de la difformité.

Cinq fois déjà, j'ai eu l'occasion de pratiquer de semblables opérations. La première fois, en 1884, sur un malade du service de M. Verneuil, j'eus le tort de faire une simple section, et non une résection du péroné. La marche de la plaie fut parfaitement aseptique ; il n'y eut jamais une goutte de pus, jamais la moindre ascension de température ; mais mon opération avait été insuffisante, et le malade conserva, après sa guérison, une certaine déviation du pied en dehors. J'avais perdu de vue ce malade, lorsqu'il est venu se représenter à moi, cette année même, cinq ans après la première opération. Il m'apprit que peu à peu, et malgré le port d'un appareil orthopédique, la déviation du pied sur la jambe s'était accentuée ; et de fait, quand nous vîmes pour la seconde fois ce malade, la difformité était à peu près aussi prononcée qu'avant la première opération. La marche était extrêmement difficile, à tel point que le malade était tout disposé à se soumettre à une seconde intervention chirurgicale pour sortir de cette pénible situation. Je lui ai pratiqué une seconde résection tibio-tarsienne, en ayant soin cette fois de faire l'excision d'une quantité suffisante, 3 centimètres environ, du péroné. L'opération a été extrêmement laborieuse, tant à cause des adhérences existant

du fait de la première intervention, que vu la nécessité d'enlever la pièce osseuse intermédiaire au tibia et au péroné, dont nous nous sommes entretenus à propos des causes d'irréductibilité. L'ablation de ce troisième fragment a été faite péniblement et peu à peu dans la profondeur de la plaie; c'est seulement lorsqu'elle a été complète que la réduction totale de la difformité a été obtenue. Comme à la suite de la première opération, la marche de la plaie a été tout à fait aseptique; pas de fièvre; aucun suintement purulent. Aujourd'hui le pied est dans une bonne position sur la jambe; à angle droit, et sans abduction. Tout fait espérer un résultat définitif des plus satisfaisants.

Ce cas méritait de vous être rapporté; car il est fort instructif. Il vous montre qu'il faut, dans chaque cas particulier, mesurer l'étendue de la résection au degré de la difformité. Est-ce à dire que jamais l'on ne pourra se contenter d'une simple ostéotomie du péroné, au lieu de faire la résection de cet os? Ce serait une erreur de le penser; les faits sont là pour prouver que, dans certains cas, l'on a pu se contenter d'une section simple du péroné. Il y a peu de temps, M. Charvot (1) a communiqué à la Société de chirurgie une observation dans laquelle, après une ostéotomie linéaire du péroné, suivie de la résection de l'extrémité inférieure du tibia, il a pu obtenir la reconstitution de la mortaise tibio-tarsienne, et la restitution des mouvements du pied et des fonctions du membre. A propos du fait précédent, M. Terrillon a même signalé un cas dans lequel il lui a suffi d'une simple section transversale du péroné, sans autre intervention sur le squelette, pour obtenir le redressement du

(1) *Bull. et Mém. Soc. de chir.*, 3 octobre 1888.

membre. Il faut donc, je le répète, dans chaque cas particulier, doser le degré de l'intervention d'après le degré même de la difformité. On s'adressera d'abord au péroné, et l'on verra si la section simple de cet os permet le redressement; sinon, l'on aura recours à la résection du péroné lui-même, et d'une étendue variable du plateau tibial. La règle, en un mot, doit être de faire, dans chaque cas, le nécessaire pour obtenir un redressement complet. Dans le fait qui m'est personnel et que je viens de vous citer, j'avais eu le tort de pratiquer, lors de ma première intervention, une résection insuffisante.

Le résultat définitif dans les trois autres cas où il m'a été donné d'intervenir a toujours été satisfaisant, et la marche de la plaie parfaitement aseptique, sauf chez un malade que j'ai opéré l'année dernière à l'hôpital Broussais, et qui, peu de temps après son opération, a été pris d'un accès de folie subite au cours duquel il s'est arraché un testicule. Il a dû être transporté dans un asile d'aliénés; mais j'ai su depuis, par un de mes élèves que j'avais chargé d'aller vérifier son état, que la suppuration, après s'être prolongée assez longtemps, était aujourd'hui définitivement tarie, et que l'attitude du pied sur la jambe ne laissait rien à désirer.

Il serait fastidieux de vous rappeler ici en détail chacune de mes observations; je vous demanderai la permission de vous en rapporter une seule, parce que vous avez pu observer vous-mêmes la malade qui, opérée par moi, en 1888, à l'hôpital Necker, est venue me retrouver cette année à l'Hôtel-Dieu. Vous pourrez, du reste, par l'examen des moulages du pied de cette malade, qui ont été pris avant et après l'opération, vous faire une idée exacte de l'importance du résultat obtenu.

Agée de quarante-six ans, cette femme s'était fait, dans

la soirée du 10 juillet 1888, une fracture du péroné avec arrachement de la malléole interne, en tombant dans un escalier. Elle fut apportée le lendemain à l'hôpital; à ce moment, la région du cou de pied présentait un gonflement considérable; il y avait une subluxation du pied en dehors, et à 6 centimètres environ au-dessus du sommet de la malléole externe, une dépression en coup de hache extrêmement prononcée. On constatait en même temps de la douleur à la pointe de la malléole interne, du ballottement de l'astragale, en un mot tous les signes d'une fracture de Dupuytren.

En présence de ce gonflement considérable, on se contenta, le premier jour, de déposer le membre dans une gouttière, et ce fut le 13 juillet seulement qu'on fit l'application d'un appareil plâtré. Lorsque je pris la direction du service le 1er août, je constatai qu'il persistait une légère déviation du pied en dehors; mais comme cette déviation ne paraissait pas trop considérable, je laissai l'appareil en place.

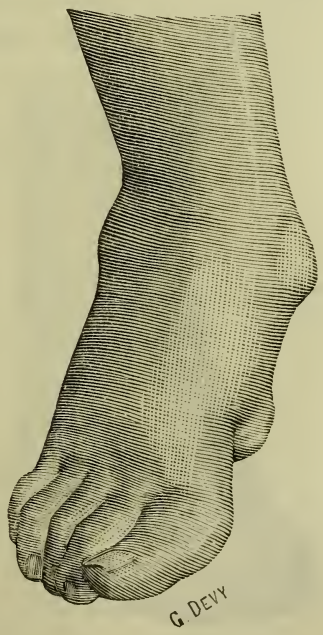

Fig. 23.

Le 26 août, c'est-à-dire quarante-sept jours après l'accident, la malade accusant une douleur vive au niveau de la malléole interne, nous dûmes supprimer la gouttière plâtrée. Il existait une plaie au niveau de la malléole interne fortement saillante au côté interne du membre. En même temps nous

constations que la réduction ne s'était point maintenue; le membre présentait au plus haut degré la déformation caractéristique des fractures du péroné vicieusement consolidées. Vous en pouvez juger, du reste, en jetant les yeux sur ce moule qui a été fait avant l'opération (voy. fig. 23).

Vous reconnaissez là tous les traits qu'à plusieurs reprises déjà, je me suis efforcé de graver dans votre esprit au cours de cette leçon, savoir : la saillie considérable formée par la malléole interne au-dessous de la peau ulcérée, le déjettement du pied en dehors avec rotation portant sa plante du côté externe ; enfin à quelque distance au-dessus de la malléole péronière, la dépression en coup de hache extrêmement prononcée.

Il était évident que, dans cet état, la marche était rendue absolument impossible. D'autre part, vu le temps écoulé depuis l'accident, tout espoir d'une réduction sans opération sanglante devait être abandonné. Je me décidai donc en faveur de la résection tibio-tarsienne, qui fut acceptée par la malade et pratiquée le 18 septembre 1888. Grâce à la date relativement récente de la fracture qui ne remontait pas au delà de soixante-dix jours, la résection ne présenta point de difficultés. La consolidation du péroné n'était pas encore parfaite ; je réséquai de cet os 1 centimètre et demi environ; puis je fis la résection

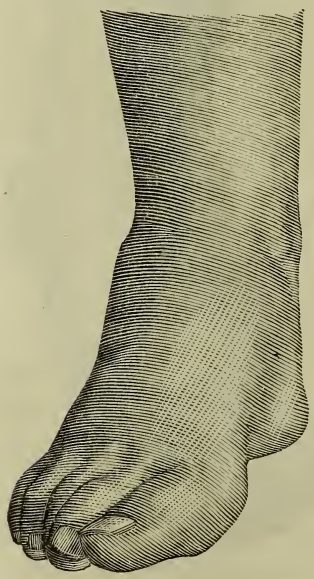

Fig. 24.

du plateau tibial sur une épaisseur aussi petite que possible. Le pied put être ramené aisément dans une bonne position, et il y fut maintenu à l'aide d'une gouttière plâtrée. La marche de la plaie opératoire fut parfaitement aseptique ; la température de notre malade ne s'éleva jamais au-dessus de 37°,6, et le drain put être supprimé le septième jour. Le résultat définitif, ainsi que vous avez pu le constater, quand la malade est venue nous trouver à l'Hôtel-Dieu, ne laissait rien à désirer. La situation du pied sur la jambe est tout à fait normale, comme du reste vous vous en rendrez compte en examinant le moule que je place actuellement sous vos yeux (voy. fig. 24). Le résultat fonctionnel n'est pas moins bon : à l'aide d'une simple bottine dont les montants latéraux sont pourvus de minces tiges d'acier, la malade marche aisément et sans aucun appui. Le pied pose parfaitement d'aplomb sur le sol, et cette femme est capable de faire de longues marches, sans ressentir, ni fatigue, ni douleurs.

N. B. — A la suite de cette leçon, la malade qui en fait le sujet a subi la résection tibio-tarsienne. Cette opération a été conduite d'après les principes que nous venons d'exposer, et que nous avions suivis déjà chez nos autres malades. Une incision verticale a été faite d'abord le long de l'extrémité inférieure du péroné, et nous a servi à pratiquer la résection de 1 centimètre et demi de la diaphyse de cet os, en conservant la malléole externe. Une incision en forme d'L dont une des branches était parallèle à l'axe du tibia, tandis que l'autre passait au-dessous de cet os, mit à nu la malléole interne, qui a été dépouillée de son périoste avec la rugine. Le pied porté dans une abduction forcée a été alors complètement luxé en dehors,

et l'extrémité inférieure du tibia rendue saillante par cette manœuvre a été facilement réséquée sur une hauteur de 2 centimètres à 2 centimètres et demi environ. Les plaies ont été réunies par une suture au crin de Florence; un drain a été placé dans la plaie interne seulement. Ici encore la marche de la plaie a été parfaitement aseptique; le drain a été supprimé au bout de 6 jours. A partir de ce moment, il n'a plus été fait de pansement jusqu'au 24 juin. C'est alors seulement, c'est-à-dire trente jours après l'opération, que les points de suture ont été retirés; ils n'avaient déterminé par leur présence prolongée aucune irritation; la réunion des plaies était parfaite. L'appareil plâtré a été supprimé à son tour le 12 juillet, au bout de quarante-huit jours, et à la fin du mois, la malade pourvue d'une bottine semblable à celle que nous avons décrite précédemment pour notre opérée de l'hôpital Necker, a commencé à marcher sans difficulté. Cette femme qui, depuis cinq ans, ne pouvait se servir de sa jambe, appuie parfaitement sur le sol par toute la face plantaire; elle est capable de rester longtemps debout sans ressentir aucune douleur. L'attitude du pied sur la jambe est absolument normale. Le raccourcissement du membre ne dépasse pas 3 centimètres.

Si nous joignons ce fait aux cinq cas semblables que nous avons rappelés précédemment (et dans ce nombre, nous comprenons les deux résections successives qui ont été pratiquées chez le même malade), nous arrivons à un total de six résections tibio-tarsiennes orthopédiques pratiquées pour des fractures du péroné vicieusement consolidées. Un seul de nos malades a présenté de la suppuration; chez tous les autres, la marche de la plaie opératoire a été absolument aseptique. Chez tous enfin, sauf l'aliéné, le résultat définitif a été excellent sous le

double rapport du rétablissement de la forme, et de la restitution des fonctions. Nous ne pouvons donc que joindre notre témoignage à ceux qui se produisent de toutes parts, en faveur de la résection tibio-tarsienne orthopédique, et considérer cette opération comme l'une des plus belles applications de la chirurgie réparatrice.

Depuis lors, nous avons eu l'occasion de faire, avec le même succès, une opération semblable; ce qui, à l'heure actuelle, porte à 7 le nombre de nos opérations. Cette dernière opération a été particulièrement intéressante, en ce qu'elle nous a permis de constater, du côté du plateau tibial, une disposition qui rend compte de la permanence de la difformité, et montre que la résection seule était capable d'y porter remède. La malléole interne, en effet, fracturée à sa base, avait subi un déplacement en dehors, et venait combler une partie de la mortaise tibio-péronière. Elle constituait un obstacle contre lequel buttait la poulie astragalienne dans les tentatives de réduction. La figure ci-jointe permettra, du reste, de se rendre un compte exact de la disposition anatomique sur laquelle nous insistons en ce moment (voy. fig. 25).

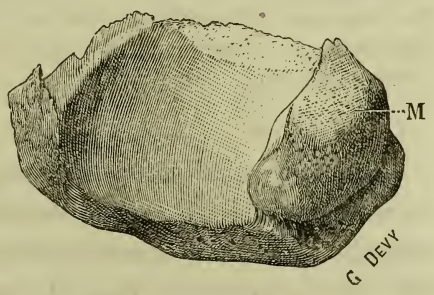

Fig. 25.

TRENTE-DEUXIÈME LEÇON

DU PIED BOT

Définition. — Division en pied bot acquis et congénital. — Du pied bot congénital. — Caractères anatomo-pathologiques; obliquité exagérée de la tête et du col de l'astragale. — Symptômes; enroulement du pied sur son bord interne. — Traitement; il doit être commencé le plus tôt possible. — Manipulations; appareils de maintien; gouttières en gutta-percha de Giraldès. — Ténotomie adjuvante. — Nécessité d'un traitement consécutif. — Dans les pieds bots invétérés, redressement brusque. — Ténotomie. — Redressement immédiat après la ténotomie. — Ténotomie à ciel ouvert.

Le mot de *pied bot*, expression empruntée au vieux français, caractérise la difformité consistant en une attitude vicieuse et permanente du pied sur la jambe, telle que le pied ne repose plus sur le sol par ses points d'appui normaux.

La première division que l'on doive établir au début de l'étude de cette difformité, c'est celle qui classe les pieds bots en *congénitaux* et *acquis*, suivant qu'ils existaient au moment de la naissance, ou qu'ils ne se sont produits que plus tard, sous une influence pathologique.

Mais que le pied bot soit congénital ou acquis, les dénominations qui sont employées pour caractériser les différentes attitudes vicieuses prises par le pied restent les mêmes.

On donne le nom de pied bot *équin* à celui dans lequel le talon est élevé au-dessus du sol, sa face plantaire regardant en arrière; l'expression de pied bot *talus* sert

à caractériser la déformation inverse, c'est-à-dire celle dans laquelle le talon abaissé repose sur le sol, tandis que la face plantaire relevée est dirigée en haut et en avant.

Le pied bot *varus* est celui dans lequel la face plantaire est tournée en dedans, le bord interne du pied relevé, et le bord externe abaissé reposant sur le sol. Dans le pied bot *valgus*, au contraire, la face plantaire regarde en dehors, et c'est le bord interne du pied qui est abaissé. Du reste, les difformités caractérisées par les noms précédents ne sont pas les seules qui puissent exister. Deux des attitudes vicieuses que nous venons de signaler peuvent s'associer entre elles pour produire de nouvelles variétés. Mais ces associations ne se font pas au hasard; c'est ainsi que l'équin s'unit le plus habituellement au varus, tandis que le valgus se montre le plus souvent associé au talus, pour constituer les difformités connues sous les noms de *varus équin*, *talus valgus*. La difformité dont le sens prédomine est citée la première; c'est ainsi qu'on dit *varus équin* ou *équin varus*, suivant que l'équinisme ou le varus est prédominant.

Il est à noter qu'une relation marquée existe entre le sens de la déviation, et son origine *acquise* ou *congénitale*. Les pieds bots acquis appartiennent le plus souvent aux variétés équin ou valgus; le pied bot congénital, au contraire, n'est presque jamais un pied bot équin pur; c'est le plus souvent un varus équin, ou un varus.

En outre, les considérations pronostiques et thérapeutiques applicables à ces deux grandes classes de pieds bots, déjà si diverses par leur origine, sont essentiellement différentes : Il y a donc lieu d'étudier à part : A, le pied bot congénital; B, le pied bot acquis.

A. — Du pied bot congénital.

L'équin pur est tout à fait exceptionnel, avons-nous dit, parmi les pieds bots congénitaux; il en est de même du talus. On rencontre plus souvent le valgus, ou le talus associé au valgus, constituant le *talus valgus*.

Mais la forme la plus fréquente, c'est le varus, soit seul, soit combiné à l'équin. C'est cette dernière forme, le varus équin, que nous aurons surtout en vue dans notre description. D'après un travail récent de William Parker, le pied bot varus équin représente à lui seul 90 à 95 pour 100 de tous les pieds bots congénitaux (1).

Nous n'avons point à entrer ici dans l'étiologie et la pathogénie de l'affection, questions qui sont du domaine de la pathologie et n'intéressent pas directement la clinique; mais nous devons vous signaler les principales altérations anatomo-pathologiques, et, en particulier, celles qui portent sur le système osseux, parce qu'elles sont importantes à connaître au point de vue thérapeutique.

Le varus équin peut se montrer dès les premiers mois de la vie embryonnaire. Il est caractérisé par une adduction avec rotation de la plante du pied en dedans, et un degré plus ou moins marqué d'extension du pied sur la jambe. Par suite de cette attitude, les os du tarse présentent dans leur forme et dans leurs rapports des altérations plus ou moins prononcées. L'astragale est le plus souvent et le plus profondément touché; il est subluxé en avant sur les os de la jambe; sa face postérieure est considérablement atrophiée; mais les modifications les plus

(1) *British med. Assoc.* Congrès de Glasgow, 1888.

importantes concernent la tête et le col de cet os. La tête atrophiée est déjetée en dehors; le col est allongé du côté externe, raccourci du côté interne, de sorte que la tête a, par rapport au reste de l'os, une direction beaucoup plus oblique qu'à l'état normal.

La tête et le corps forment un angle ouvert en dedans, comme vous pouvez le voir sur ces pièces que j'ai empruntées au musée Dupuytren (1).

D'après Parker, chez le nouveau-né, l'obliquité de la tête sur le corps de l'astragale répond à un angle de 38°; chez l'adulte, l'angle est de 10°,15; dans le pied bot, il représente un angle de 49°, 6 à 64°. Scudder (de Boston) (2) a repris ces mensurations, et a trouvé, sur vingt-trois adultes, l'angle de la tête sur le col mesurant 13°,98; sur 11 fœtus, il mesurait 33°,52; sur deux pieds bots de fœtus, 50°,50. En tenant compte des recherches de Parker et de Shattock, il arrive aux moyennes suivantes : adultes, 12°,32; fœtus, 35°,76; pieds bots, 50°,05.

En un mot, dans le pied bot, l'obliquité de la tête sur le corps de l'astragale est considérablement accrue; il y a là une disposition qui s'écarte de celle qu'on voit chez l'adulte, pour se rapprocher de ce qui existe chez le fœtus.

Le calcanéum, de son côté, est infléchi sur lui-même, son apophyse postérieure est relevée et amincie. Le scaphoïde est peu modifié dans sa forme, mais il est fortement déplacé; il est devenu vertical. Le cuboïde est subluxé sur le calcanéum ; parfois il est très augmenté de volume.

Les os de la jambe eux-mêmes peuvent participer à la déformation; ils présentent parfois une torsion de haut

(1) Pièces nos 544, 545, 551, 552 et 553.

(2) Scudder, *Pied bot équin varus congénital* (*Boston med. and surg. Journal*, 27 octobre et 3 novembre 1887).

en bas et de dedans en dehors, très visible en particulier sur deux pièces du musée Dupuytren, dues à P. Broca et à Guersant.

Sous l'influence de la marche, les déformations osseuses s'accentuent, ainsi qu'on peut le constater chez l'enfant au bout d'un an ou deux, et chez l'adulte.

Généralement les muscles, les vaisseaux et les nerfs sont sains ; il n'y a pas de transformation fibreuse des muscles; la dégénérescence graisseuse observée dans certains cas n'est que secondaire. En dehors des déformations osseuses, l'obstacle au redressement ne vient donc pas des muscles, mais des tendons, et aussi des ligaments. William Parker, en disséquant certains pieds bots irréductibles, dit avoir constaté que, la peau et les muscles étant enlevés, la difformité était encore impossible à réduire. Pour lui, la difficulté de réduction, en pareil cas, tient aux ligaments astragalo-scaphoïdiens.

Les symptômes du pied bot varus équin congénital sont bien connus. Le pied est enroulé sur lui-même, en rotation sur son axe antéro-postérieur et en adduction par rapport à l'axe de la jambe, de telle sorte que la face plantaire regarde en dedans, et que le bord interne du pied est dirigé en haut; le talon est élevé et atrophié. Enfin, dans certains cas extrêmement marqués de la difformité, il y a un renversement complet de l'organe autour de son axe antéro-postérieur, de sorte que c'est la face dorsale qui repose sur le sol.

Sur le bord interne du pied, à l'union de la première avec la deuxième rangée des os du tarse, se voit un pli vertical répondant à l'angle de flexion de l'avant-pied sur l'arrière-pied; en outre, chez certains malades, la face plantaire elle-même est divisée en deux moitiés par un sillon longitudinal antéro-postérieur. La peau, au niveau

de ces sillons, participe à la rétraction des tissus fibreux, et elle s'ajoute aux obstacles qui s'opposent à la réduction. Nous en avons un exemple chez un petit enfant atteint d'un double pied bot varus équin, qui nous a été présenté à la consultation quinze jours après sa naissance. On constate chez lui cette dépression verticale existant sur le bord interne et sur la face plantaire du pied, à l'union de la première avec la deuxième rangée du tarse. La peau, au niveau de ce pli, est épaissie, adhérente dans la profondeur, et ne se laisse pas soulever. Si l'on saisit le pied par les orteils et qu'on cherche à réduire la difformité, le pli cutané s'efface ; mais la peau blanchit à ce niveau, sa dureté augmente. On sent manifestement qu'elle oppose par sa rétraction une résistance à la réduction de la difformité. C'est là une circonstance dont il faut se rendre compte, lorsqu'on cherche à apprécier les obstacles au redressement.

Les différents degrés de la difformité constituent autant de distinctions utiles à faire pour le pronostic et pour le traitement. Dans certains cas, le pied est tellement infléchi en dedans sur la jambe qu'il forme avec elle un angle aigu; dans des cas moindres, la déviation représente un angle droit; enfin, dans des déformations plus légères, l'adduction du pied ne dépasse pas l'angle obtus. Mais ce qui est plus important encore à considérer que le degré d'adduction, c'est l'enroulement plus ou moins marqué du bord interne de l'organe. Il est en effet beaucoup plus difficile de lutter contre l'enroulement du bord interne du pied que contre l'équinisme et contre l'adduction. On peut encore distinguer les pieds bots d'une autre manière : ceux qui se laissent aisément réduire par les manipulations, et ceux qui résistent à tout effort fait avec les mains; évidemment les premiers guérissent

mieux et à moins de frais que les seconds. Mais la réduction est quelquefois indépendante de la forme vicieuse du pied; il est des pieds très difformes qui cèdent facilement aux moyens de douceur; il en est d'autres chez lesquels la difformité apparente est beaucoup moins prononcée, qui cependant résistent aux efforts manuels, et ne peuvent être redressés qu'au prix d'une opération.

Chez le petit enfant qui nous a été présenté à la consultation, l'enroulement du pied était très marqué, et le bord externe tenait la place de la plante; mais, avec un effort modéré, on pouvait lui donner l'attitude normale, et tout fait espérer que, chez lui, les manipulations suffiront à procurer la guérison ; car le résultat obtenu depuis une quinzaine de jours est déjà très appréciable.

A quelle époque faut-il commencer le traitement? Tout le monde est d'accord pour proclamer la nécessité d'agir le plus tôt possible après la naissance. A la vérité, il faut cependant que l'enfant soit dans de bonnes conditions hygiéniques et alimentaires, en bonne santé, qu'il prenne bien le sein, etc.

Si la réduction est facile, on adoptera le redressement manuel. En saisissant fortement le talon de la main gauche et l'avant-pied de la main droite, on s'efforce, à l'aide de secousses répétées, de ramener le pied et les articulations dans leur état normal et de rendre à celles-ci leur souplesse. Après chaque séance, il est bon de placer le pied dans un appareil de maintien, qui permette de conserver le terrain gagné, et de n'en pas perdre dans l'intervalle d'une séance à l'autre. On peut répéter les séances chaque jour, ou bien seulement tous les deux ou trois jours, suivant les douleurs provoquées et les phénomènes qui se passent du côté du pied après chaque séance. Je me sers habituellement de l'appareil en gutta-percha

conseillé déjà par Giraldès, de préférence à l'appareil plâtré, parce qu'il est plus souple, moins dur, et qu'il expose moins aux eschares, toujours à redouter pour la peau si délicate des enfants. De plus, il a l'avantage de ne pas se laisser ramollir par l'urine, comme les gouttières plâtrées. Dans le cas présent, le terrain gagné, comme nous l'avons déjà dit, est très appréciable, car l'enroulement n'existe plus; il reste seulement encore un peu d'adduction. Vous m'avez vu mettre en œuvre le même mode de traitement chez trois autres petits malades, et chez tous, le résultat obtenu a été très avantageux. Ce traitement ne demande du reste que du soin et beaucoup de patience dans son application.

Si la réduction ne se produit pas facilement au moyen de manipulations pratiquées avec des efforts modérés, il faut avoir recours alors à la ténotomie. Cette opération, grâce à la chirurgie antiseptique, présente maintenant, plus que jamais, très peu de dangers, et peut être pratiquée même chez de très jeunes enfants.

Mais la ténotomie ne suffit pas à elle seule ; il ne manque pas de pieds bots invétérés, constatés chez des adultes, et qui ont été ténotomisés pendant l'enfance. Il faut bien se persuader de ce fait, que la ténotomie n'est qu'un adjuvant dans le traitement du pied bot. C'est pour s'être borné à la section du tendon d'Achille, et avoir abandonné l'enfant à lui-même après cette petite opération, que l'on obtient si souvent des récidives. Chose bien intéressante, des quatre malades chez lesquels j'ai dû pratiquer des opérations complexes pour des pieds bots invétérés, il en est trois chez lesquels la section du tendon d'Achille avait été pratiquée dans les mois qui ont suivi la naissance. Chez l'un d'eux même, cette ténotomie du tendon d'Achille a été pratiquée à deux reprises différentes; mais grâce à

l'incurie des parents qui ont négligé complètement le traitement consécutif, ces interventions n'ont donné aucun résultat. Qu'on ait donc pratiqué ou non la ténotomie, il faut, dès que la réduction est obtenue, dès que le pied possède une bonne forme, le soumettre à un traitement orthopédique consécutif, qui comprend :

1° Le maintien de la correction obtenue au moyen d'appareils bien connus (sabot de Venel, bottine de Scarpa, etc.) qui consistent principalement en une semelle articulée sur des tiges jambières, et qu'on peut placer à différents angles sur celles-ci, et d'une manière progressive, jusqu'à ce qu'on ait atteint une correction supérieure à celle que l'on désire conserver.

2° Des manipulations, des massages, destinés à assurer la souplesse des articulations et de leurs ligaments.

Ces manipulations, ces massages consécutifs sont absolument indispensables à la conservation du résultat obtenu. C'est un tort de penser que le port d'un appareil est suffisant. Nous voyons souvent des malades qui, malgré la ténotomie et le port de différents appareils, arrivent à l'âge adulte avec une difformité. Une surveillance et des soins continuels sont indispensables ; il faut pendant longtemps, plusieurs mois, des années même, suivant la rapidité de la croissance et la force de l'enfant, continuer les manipulations et le massage des articulations.

Dans des cas très graves, dans les cas anciens (pieds bots invétérés), ces divers moyens (manipulations, ténotomie, redressement lent par les appareils), ne suffisent plus pour obtenir le redressement. Il faut alors avoir recours au redressement brusque sous le chloroforme, qui a été conseillé par plusieurs chirurgiens, et entre autres par M. Delore (de Lyon). Cet auteur a présenté en 1885, au premier Congrès français de chirurgie, des mou-

lages relatifs à cette opération qui paraissaient tout à fait démonstratifs. Moi-même j'ai eu plusieurs fois recours au redressement brusque sous le chloroforme dans le traitement du pied bot, et j'en ai retiré les meilleurs résultats. Je vous citerai entre autres le fait d'un malade que j'ai opéré par ce procédé, en 1883, à l'hôpital Saint-Louis. C'était un jeune homme de vingt-deux ans, atteint d'un pied bot varus équin congénital. Après avoir pratiqué chez lui la ténotomie du tendon d'Achille, j'ai opéré le redressement brusque sous le chloroforme. Des craquements nombreux perçus pendant les manipulations forcées ont indiqué la rupture de brides ligamenteuses multiples. Le membre fut immobilisé dans un appareil plâtré; il n'y eut aucun accident, et le malade guérit avec une restitution satisfaisante de la forme et des fonctions. J'ai encore pratiqué cette opération en 1885, à l'hôpital Necker, sur une jeune fille atteinte de pied bot paralytique; mais dans ce cas, comme la plupart des muscles étaient frappés de paralysie, il fallut, pour que la marche fût possible, fournir à cette malade un appareil prothétique. Plus tard, en 1888, j'ai pratiqué la même opération chez un jeune garçon de sept ans, atteint d'un double pied bot varus équin congénital. Dans ce dernier cas, il fallut, pour obtenir le redressement, sectionner les aponévroses plantaires, après le tendon d'Achille.

Actuellement encore vous pouvez voir dans notre service un petit malade chez lequel le redressement brusque allié à la ténotomie a pleinement réussi. C'est un jeune enfant de quatre ans et demi atteint d'un double pied bot varus équin congénital. A l'âge de onze mois, il a subi la ténotomie des tendons d'Achille; à la suite de cette opération, il a été traité par le massage, et il a porté continuellement un appareil, nous dit sa mère. Néanmoins,

au moment où il nous a été présenté, il était loin d'être guéri. Sans doute il y avait de l'amélioration ; mais les pieds étaient encore fortement déviés en dedans, formant avec la jambe un angle obtus. Il y avait un faible degré d'équinisme; mais ce qui dominait, c'était la flexion existant sur le bord interne du pied, au niveau de l'articulation médio-tarsienne. Lorsqu'on cherchait à étendre le pied et à détruire l'enroulement, on sentait se tendre au côté interne du pied une bride fibreuse. La peau ne participait pas à la formation de cette bride ; elle était souple et mobile sur les parties profondes. La résistance tenait à la rétraction de l'aponévrose plantaire. Je fis donc, des deux côtés, la section du tendon d'Achille et celle de l'aponévrose plantaire, puis je procédai au redressement forcé des pieds, qui furent immobilisés dans deux gouttières plâtrées. Au bout de trois semaines, on commença à faire du massage. Le résultat de cette intervention a été des plus satisfaisants; car, à l'heure actuelle, la difformité est complètement corrigée, et le petit malade appuie solidement sur la plante du pied.

A côté du redressement brusque viennent se placer les opérations sur les os, conseillées surtout depuis la vulgarisation de la méthode antiseptique.

En 1854, Solly, sur le conseil de Little, avait pratiqué l'extirpation du cuboïde; mais cette opération, qui d'ailleurs n'est pas toujours suffisante, n'a pas eu beaucoup de partisans. On lui préfère la tarsotomie cunéiforme, c'est-à-dire une section osseuse en forme de coin dont la base est tournée en dehors, et qui porte à la fois sur le cuboïde, sur le calcanéum et les cunéiformes. Dès 1866, Otto Weber (de Heidelberg) a pratiqué cette opération sur un malade dont l'observation est citée par

Thorens (1); mais son opéré fut atteint de pourriture d'hôpital, à laquelle il succomba. En 1874, Davies Colley pratiqua de nouveau cette opération; mais, cette fois, avec les précautions antiseptiques, et il réussit parfaitement. Depuis lors, l'opération a été faite un assez grand nombre de fois.

Une autre opération entreprise dans le même but, c'est l'extirpation de l'astragale pratiquée par Lund, en 1872 ; le cas est même tout particulièrement intéressant, en ce qu'au dernier Congrès de l'Association médicale anglaise, tenu à Glasgow en 1878, Lund a donné des nouvelles de son opéré, qui reste parfaitement guéri, seize ans après l'opération. Depuis lors, le chirurgien anglais a eu de nombreux imitateurs; en 1880, Eug. Bœckel (de Strasbourg) entre autres, a fait sur ce point une communication fort intéressante à la Société de chirurgie (2).

Actuellement, la lutte est ouverte entre deux procédés, le redressement forcé sous le chloroforme d'une part, et de l'autre, les sections osseuses. En général, les orthopédistes ne se montrent pas favorables aux résections osseuses ; M. J. Guérin, en France, les a combattues devant l'Académie de médecine (3). Aux Congrès allemands de chirurgie de 1885, 1886, 1888, des orthopédistes, tels que Wolff, Krauss, Graser, etc., ont défendu la ténotomie et le redressement brusque. Enfin, sans combattre les résections osseuses, M. Trélat, à la Société de chirurgie, en 1887, a montré quels avantages on pouvait retirer des procédés de redressement lents et continus, notamment au moyen de l'appareil à traction

(1) Thorens, *Documents pour servir à l'histoire du pied bot varus congénital*, thèse de doct. de Paris, 1873, p. 149.

(2) Eug. Bœckel, *Traitement des pieds bots invétérés par l'extirpation de l'astragale* (*Bull. et Mém. Soc. de chir.*, 18 avril 1883, p. 325).

(3) *Bull. Ac. de médecine*, 2e série, t. XI, n° 37, 1883.

élastique qu'il a fait construire dans ce but par M. Collin (1).

Il est encore deux procédés dont je dois vous entretenir ici, parce qu'ils contribuent à rendre beaucoup plus efficaces la ténotomie et les manœuvres de redressement brusque; et par là même, semblent devoir augmenter le champ réservé à ces interventions opératoires, aux dépens des résections osseuses. Ce sont :

1° Le redressement immédiat après la ténotomie.

2° La section à ciel ouvert des parties molles, aponévroses, tendons et ligaments, qui s'opposent au redressement.

Il était de règle jusque dans ces derniers temps, et c'est encore aujourd'hui la règle suivie par beaucoup d'orthopédistes, d'abandonner le pied à sa position vicieuse immédiatement après la ténotomie. On le laissait ainsi pendant quatre ou cinq jours, et c'est alors seulement qu'on commençait le redressement lent au moyen du massage et des appareils. Le but que l'on se proposait en agissant ainsi, c'était de laisser à la petite plaie cutanée le temps de se cicatriser. Un commencement de cicatrisation se produisait aussi entre les deux extrémités du tendon sectionné, et, avant que cette cicatrice ne fût encore complètement solide, on agissait sur elle par des tractions, dans le but de la distendre et d'obtenir l'allongement du tendon. Mais une pareille lenteur n'est pas nécessaire, et l'on peut très bien commencer le redressement, immédiatement après la ténotomie. Cette question a été dernièrement étudiée par MM. Howard Marsh (2) et Walsham (3). Ce dernier auteur divise en

(1) *Bull. et Mém. Soc. de chir.*, 18 mai 1887, p, 324.
(2) Howard Marsh, *The Lancet*, 18 février 1888.
(3) Walsham, *Ibid.*, 19 mai 1888.

trois groupes les procédés suivis à la suite de la ténotomie : 1° La méthode lente, dans laquelle les deux bouts du tendon sont d'abord mis au contact pendant quelques jours; puis, quand la réunion a eu lieu, la cicatrice est lentement distendue. 2° La méthode rapide, dans laquelle un léger intervalle est laissé entre les bouts du tendon, et le pied placé, pendant une semaine, dans un appareil plâtré ; après quoi, le plâtre est réappliqué deux ou trois fois à intervalles d'environ huit jours, le pied étant placé, à chaque fois, dans une meilleure position. 3° La méthode immédiate, dans laquelle le pied est immédiatement fixé dans sa position normale au moyen d'un appareil plâtré, les deux bouts du tendon restant écartés l'un de l'autre par un intervalle plus ou moins considérable. L'auteur, chargé depuis près de six ans du service orthopédique à Saint-Bartholomew's Hospital, a d'abord employé la méthode lente; mais il lui est arrivé quelquefois, en levant l'appareil, de trouver le tendon déjà tellement solide qu'une nouvelle ténotomie est devenue nécessaire. Il essaya donc la méthode rapide avec faible écartement des deux bouts du tendon ; il en eut de bons résultats, prit confiance, et peu à peu il en arriva à la méthode immédiate. Il s'en montre fort satisfait ; il a obtenu, dit-il, la formation d'un tissu cicatriciel entre les extrémités du tendon divisé, et un excellent redressement.

Pour ma part, j'ai toujours employé la méthode immédiate, faisant suivre le redressement brusque du port d'un appareil plâtré, qui maintient tout de suite le pied dans la position qu'il devra garder désormais. Je n'ai jamais eu à m'en repentir, bien au contraire ; la petite plaie de la ténotomie se cicatrise sans complication d'aucune sorte, et le tissu cicatriciel ne fait pas non

plus défaut entre les deux extrémités du tendon divisé et écartées l'une de l'autre; le redressement est beaucoup plus rapidement obtenu. A l'appui de cette pratique, je puis joindre encore le témoignage du Dr Moore (1) qui, à la suite d'une observation de redressement immédiat pour un pied bot varus équin congénital, s'élève contre les souliers orthopédiques, qui souvent font plus de mal que de bien. On a coutume, dit-il, de couper le tendon d'Achille et d'appliquer ensuite des souliers orthopédiques; souvent le résultat est défavorable. Ce qu'il faut, c'est détruire d'abord la difformité, puis appliquer, si l'on veut, un soulier; mais ne pas employer le soulier orthopédique comme moyen de réduction. En ce qui me concerne, je suis disposé à partager complètement cette manière de voir. Il y a là, je crois, un progrès véritable, et les éléments d'une véritable révolution dans le traitement orthopédique du pied bot, révolution dont l'idée première est de confier au chirurgien le soin de réaliser, au moyen d'une opération, la guérison complète de la difformité; pour cela, on emploiera, soit le redressement brusque, soit le redressement immédiat après la ténotomie, suivi de l'application d'un appareil inamovible. Au lieu de faire des différents appareils orthopédiques construits par les fabricants des moyens de redressement, on ne les emploie plus que comme des appareils de soutien, une fois le redressement obtenu. On a ainsi le double avantage d'avoir à la fois un résultat beaucoup plus rapide et beaucoup plus sûr.

(1) J. E. Moore, *Double equino-varus* (*The International Journal of Surgery*, mars 1889).

TRENTE-TROISIÈME LEÇON

DU PIED BOT (SUITE)

Traitement du pied bot congénital par la méthode de Phelps, ou section de toutes les parties molles sur le bord interne du pied. — Généralisation de cette méthode à l'étranger. — Manuel opératoire. — Résultats fournis par sept opérations entreprises d'après la méthode de Phelps, dont une complétée par la tarsotomie cunéiforme. — Exposé des observations. — Résumé des indications thérapeutiques dans la cure du pied bot congénital.

Dans notre dernière leçon, nous avons étudié les résections osseuses dans le traitement du pied bot, en parallèle avec les différents modes de redressement immédiat après la ténotomie, et nous n'avons pas hésité à donner la préférence à ces divers modes de réduction sur les résections osseuses, qui ne doivent être, selon nous, envisagées que comme des procédés d'exception. Il est encore une circonstance qui vient augmenter le champ d'action de la ténotomie et lui assurer la supériorité sur les divers procédés de résection osseuse, c'est la possibilité que nous avons, à l'heure actuelle, de faire, non plus seulement des ténotomies sous-cutanées, mais encore de larges sections à ciel ouvert, de toutes les parties molles qui s'opposent au redressement. Il s'est passé pour le pied bot quelque chose d'analogue à ce que nous avons signalé déjà à propos du traitement opératoire du torticolis. Du moment où, connaissant la source de l'infection des plaies et les moyens de l'empêcher, nous ne redoutons pas une incision plus ou moins large du tégu-

ment externe, il était tout naturel de songer, dans la cure des difformités, à la section à ciel ouvert des tissus fibreux qui constituent l'obstacle au redressement. On aurait ainsi une action beaucoup plus efficace et beaucoup plus prompte. Cette idée a été réalisée en ce qui concerne le pied bot, comme elle l'a été dans le traitement du torticolis, et cela au grand profit, croyons-nous, de la thérapeutique. En effet, en 1884, un élève du professeur Sayre de New-York, le Dr Phelps (1) a présenté au Congrès de Copenhague, un travail dans lequel il conseille la section à ciel ouvert des parties molles dans le traitement du pied bot. L'auteur a fait sa première opération le 25 juillet 1880, sur une enfant de six ans et demi, atteinte d'un double varus équin. Il pratiqua directement, au-dessus de l'articulation médio-tarsienne, une incision comprenant les trois quarts de la face plantaire, et dans laquelle furent intéressées toutes les parties molles, même les vaisseaux et les nerfs. Sur le second pied, grâce à l'application préalable de la bande d'Esmarch, les vaisseaux et les nerfs purent être ménagés. Il avait fait, au préalable, la section sous-cutanée du tendon d'Achille; les os purent alors, avec quelque effort, être remis en place.

L'écartement des lèvres de l'incision, après la réduction de la difformité, alla à 39 millimètres, ce qui représentait exactement le raccourcissement du bord interne du pied mesuré avant l'opération. Les plaies étaient entièrement cicatrisées au bout de trois semaines, et le résultat définitif très satisfaisant.

Au moment où M. Phelps faisait sa communication au Congrès de Copenhague, il avait déjà pratiqué douze fois

(1) Phelps, *The treatment of certain forms of club foot by open incision and fixed extension.* Congrès de Copenhague, 1884.

son opération, et comme celle-ci avait été imitée par MM. Post et Higston (de Montréal), il possédait un total de dix-huit opérations ayant donné des résultats satisfaisants.

L'auteur s'appuie, pour conseiller cette pratique, sur les dissections de Sayre, de Little et d'Adams qui semblent montrer que l'équin varus est dû à une rétraction primitive des parties molles, amenant un déplacement secondaire des os, avec déformation osseuse ou non. Déjà nous avons cité les recherches de William Parker et de Shattock, qui ont constaté que, dans certains cas, après la section des muscles et des tendons, les ligaments opposaient encore un obstacle très sérieux au redressement; aussi ont-ils conseillé la section de ces ligaments. Du reste l'idée n'est pas absolument nouvelle; on la trouve déjà formulée dans la médecine opératoire de Velpeau; et Streckeisen (de Zurich) a conseillé la section sous-cutanée des ligaments.

D'ailleurs, Phelps n'est pas exclusif; il reconnaît lui-même que, dans certains cas, la section des parties molles peut être insuffisante, et qu'il est alors nécessaire d'y joindre, soit la section du col de l'astragale, soit une tarsotomie cunéiforme faite sur le bord externe du pied. Chez un de ses malades, il a dû joindre à son opération la section du col de l'astragale.

Depuis que Phelps a fait connaître sa méthode, elle s'est rapidement généralisée. Un grand nombre de chirurgiens ont rapporté des succès dus à son emploi; nous citerons, par exemple, Shaffer (1) et Bradford (2). Et ce n'est pas seulement en Amérique, mais aussi à l'étranger

(1) Shaffer, *The treatment of club foot by open incision* (*New-York med. Journal*, 31 décembre 1887).

(2) Bradford, *Cases of open incision in Wry Neck, Contracted Knee and Talipes Varus* (*The Boston med. and surg. Journal*) 22 mars 1888).

que Phelps a trouvé des imitateurs. A Hambourg, Phillipson (1) a eu recours à la même méthode. Le docteur Lévy, de Copenhague (2), a fait connaître neuf observations qui lui ont donné des résultats excellents; de son côté, le Dr Kapteyn (3) rapporte trois opérations qui lui ont fourni trois succès. La thèse de Noyon (4) nous apprend que Tilanus (d'Amsterdam) a adopté l'opération de Phelps; il l'a pratiquée vingt fois sur des sujets de seize mois à douze ans. La plupart de ces malades avaient subi déjà sans résultat une opération (ténotomie ou excision cunéiforme). D'après Tilanus, la section des parties molles suffit presque toujours à procurer le redressement. Dans trois cas seulement, il a fallu y ajouter la résection cunéiforme ou la section du col de l'astragale. La crainte de voir l'opération de Phelps être bientôt suivie de récidive ne se justifie pas, dit l'auteur, si le traitement consécutif est conduit avec soin. Enfin, à la clinique de Volkmann, l'opération de Phelps s'est entièrement substituée à la ténotomie du jambier postérieur et à la résection cunéiforme du tarse, ainsi que nous l'apprend un récent travail de Büngner (5). Depuis 1884, cette opération a été faite vingt et une fois à la clinique de Halle, sur des malades dont l'âge variait de quatre mois à quinze ans. Il ne s'est jamais produit la plus petite complication opératoire, et le résultat définitif a toujours été excellent.

Nous n'avons pas la prétention d'avoir été complet dans cette énumération des chirurgiens qui ont fait connaître des succès dus à la méthode de Phelps. Nous avons voulu

(1) Phillipson, *Archiv für Klin. Chir.*, Band 32, s. 989.

(2) Lévy (de Copenhague), *Centralb. für Orthop. chir.*, mai 1888.

(3) *Centralblatt für orthopœd. chir.*, octobre 1888.

(4) J. Noyon, *Dissertation inaugurale*, Amsterdam; et *Centralb. für Chir.*, 1889, n° 22.

(5) Büngner, *Uber die Behandlung des angeborenen Klumpfusses in der Volkmann'schen Klinik zu Halle* (*Centralb. für chir.*, 1889, n° 24).

montrer seulement combien la méthode s'était généralisée dans ces dernières années. En France, jusqu'ici du moins, cette méthode ne paraît guère avoir attiré l'attention des chirurgiens, et je ne connais pas de fait qui ait été publié à son appui. Cependant elle mérite d'être prise en sérieuse considération, et elle me paraît appelée à rendre les plus grands services dans le traitement du pied bot.

Le principe de la méthode consiste, vous vous en souvenez, à pratiquer la section à ciel ouvert de toutes les parties molles qui s'opposent au redressement. Pour cela, le chirurgien fait, sur le bord interne du pied, une incision verticale au niveau de l'articulation astragalo-scaphoïdienne. Cette incision s'avance assez sur la face dorsale du pied pour permettre la section du tendon du jambier antérieur; d'autre part, elle empiète sur le tiers interne de la face plantaire. Elle intéresse non seulement la peau et le tissu cellulaire sous-cutané, mais aussi l'aponévrose plantaire, les fibres des muscles destinés au gros orteil, les tendons des jambiers antérieur et postérieur, et ne s'arrête qu'au niveau des os et des articulations. Des tentatives de redressement sont faites à ce moment; si elles réussissent, l'opération n'est pas poussée plus loin. Si, au contraire, la difformité ne peut être vaincue à l'aide des sections précédentes, le chirurgien n'hésite pas à sectionner les ligaments et à entrer à plein tranchant dans l'articulation astragalo-scaphoïdienne. Enfin il est des cas de déformations très prononcées ou invétérées, dans lesquels les sections des parties molles demeurent insuffisantes, et où il est nécessaire d'y joindre, soit la section du col de l'astragale, soit une résection cunéiforme au côté externe du tarse. Ces interventions osseuses doivent en pareil cas compléter l'opération.

C'est précisément l'avantage de l'opération de Phelps de permettre au chirurgien de voir exactement ce qu'il fait; de lui permettre de sectionner tous les obstacles au redressement, et de ne s'arrêter que lorsqu'ils sont tous détruits. On n'agit pas à l'aveugle comme dans la méthode sous-cutanée; mais on sait où l'on va et ce que l'on fait; on ne fait, ni trop, ni trop peu, et l'on ne pratique que les sacrifices nécessaires. Dans le cas où il existe un équinisme très marqué, opposant une résistance invincible au redressement, l'opération de Phelps doit être complétée par la ténotomie du tendon d'Achille.

Aussitôt l'opération terminée, le pied est mis dans une bonne position; le redressement s'obtient au moyen de l'écartement qui se produit entre les lèvres de l'incision pratiquée sur le bord interne du pied. Cet écartement mesure jusqu'à 2 ou 3 centimètres, suivant les cas. La plaie est tamponnée mollement avec la gaze iodoformée, et recouverte d'un pansement antiseptique. Une gouttière plâtrée maintient le pied dans la bonne attitude où il a été placé. Le premier appareil peut parfaitement être laissé en place pendant trois semaines; la plaie se comble peu à peu par bourgeonnement, et de nouveaux appareils plâtrés sont appliqués jusqu'à la cicatrisation complète. A la longue la cicatrice s'assouplit, se laisse distendre et devient parfaitement mobile sur les parties profondes. Le traitement doit être complété par le massage pratiqué régulièrement chaque jour, et par le port d'un appareil orthopédique, destiné à assurer le résultat obtenu.

Sept fois jusqu'ici j'ai eu l'occasion de pratiquer l'opération de Phelps; ces sept opérations ont été faites sur quatre malades; car trois d'entre eux étaient atteints d'une difformité portant à la fois sur les deux pieds. Je

n'ai jamais observé la moindre complication opératoire, et les résultats ont été très satisfaisants. Je vous demande la permission de vous rapporter avec quelques détails les observations de mes malades. Comme il s'agit ici d'une opération nouvelle, qui n'a pas fait encore parmi nous ses preuves, il importe que les faits soient exposés d'une manière complète, pour permettre à chacun de se faire une conviction bien établie.

Voici d'abord un jeune garçon, âgé de quatre ans, qui portait un double pied bot varus équin congénital extrêmement prononcé, et qui, au moment où il nous a été présenté, n'avait subi encore aucun traitement. La déformation était plus accusée à droite. De ce côté, le pied était fléchi à angle droit sur la face interne de la jambe; il y avait un enroulement extrêmement marqué du bord interne du pied; et, lorsqu'on cherchait à le détruire, on sentait se tendre, au côté interne et à la plante du pied, une corde résistante formée par la peau, l'aponévrose et les ligaments; le tendon d'Achille rétracté s'opposait aussi à la réduction de la difformité. La tête de l'astragale faisait au côté externe de la face dorsale une saillie considérable. Enfin, on constatait, au côté externe du pied, l'existence de trois

Fig. 26.

bourses séreuses dues à la pression pendant la marche; le pied reposait, en effet, sur le sol par son bord externe et par la face dorsale, la face plantaire étant complètement renversée en dedans. De ces trois bourses séreuses, l'une siégeait au sommet de la malléole péronière, une autre au niveau de la tête de l'astragale, et la dernière sur le bord antéro-externe du pied. Vous avez, du reste, une excellente idée de la déformation, en examinant le moule de ce pied qui a été pris avant l'opération (voy. fig. 26). A gauche, la déformation était un peu moins prononcée; au lieu de former avec la face interne de la jambe un angle droit, le pied représentait ici avec la jambe un angle obtus; à part cela, les traits essentiels de la difformité étaient absolument les mêmes que du côté droit. Pendant la marche, la différence existant entre le degré de difformité des deux pieds s'accentuait encore davantage. A gauche, le talon arrivait à toucher le sol, et le malade appuyait en partie sur la face plantaire; tandis qu'à droite, le talon restait élevé à 2 centimètres au-dessus du sol, le bord externe du pied seul servait de point d'appui, le bord interne était dirigé directement en haut, la face plantaire regardait en dedans, et la face dorsale en dehors.

L'opération a été pratiquée le 2 juin 1889, et elle a été faite sur les deux pieds dans une même séance. A droite, l'opération de Phelps a été complétée par la ténotomie du tendon d'Achille; à gauche, l'opération de Phelps a été suffisante pour assurer le redressement. Les plaies ont été pansées à l'iodoforme, et les membres redressés ont été immobilisés dans des gouttières plâtrées.

Le 19 juillet, les appareils ont été enlevés pour la première fois, on a pu constater que le redressement se

maintenait et que les plaies étaient en bonne voie de cicatrisation, celle du côté gauche plus avancée que celle du côté droit. De nouvelles gouttières plâtrées ont été appliquées le 5 août, et enlevées le 26 août. A cette date, on constate que la cicatrisation des plaies opératoires est complète ; le redressement ne laisse rien à désirer, le malade marche sans aucun soutien, et il appuie sur le sol par toute l'étendue de la face plantaire (voy. fig. 27).

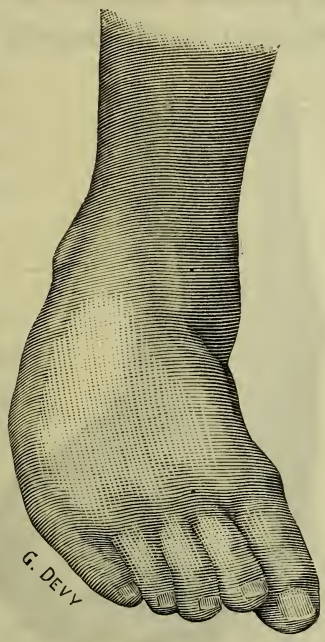

Fig. 27.

Chez le second malade dont je vais maintenant vous présenter l'histoire, l'intervention offre encore plus d'intérêt, en ce que déjà cet enfant avait subi un traitement consistant en la section du tendon d'Achille faite à l'âge de six mois, et le port continu d'un appareil muni de deux tuteurs latéraux. Or, malgré l'usage de cet appareil constamment surveillé par la mère et par le chirurgien, la difformité n'a fait que progresser, et lorsque l'enfant nous a été présenté, à l'âge de quatre ans, cette difformité était excessivement prononcée. Le pied offrait tous les caractères du pied bot varus équin. Il y avait un enroulement très considérable, se traduisant par l'existence d'un angle rentrant sur le bord interne, au niveau de l'articulation médio-tarsienne. L'astragale formait, sur la face dorsale du pied, une saillie considérable, au niveau

de laquelle une bourse séreuse s'était développée. L'épaississement marqué de la peau, en ce point, traduisait les pressions répétées de l'appareil. Si l'on cherchait à détruire l'enroulement du pied, on sentait se tendre sous forme de bride toutes les parties molles au côté interne; la peau elle-même participait à la rétraction. Bien que le tendon d'Achille eût été sectionné six mois après la naissance, il était encore le siège d'une rétraction manifeste qui produisait l'équinisme, traduisant sa présence par une élévation du talon de 3 centimètres environ au-dessus du sol pendant la marche (voy. fig. 28).

Fig. 28.

Le petit malade a été opéré le 7 mars 1889. Je fis d'abord la ténotomie du tendon d'Achille, après quoi je cherchai à opérer le redressement forcé pour bien m'assurer si une opération sanglante était, oui ou non, nécessaire; mes tentatives de redressement étant demeurées sans résultat, je pratiquai l'opération de Phelps. Aussitôt que les tendons et les ligaments eurent été sectionnés, il me fut possible de placer le pied dans une bonne position sur la jambe; le pansement fut fait, comme dans le cas précédent, à l'aide de la gaze iodoformée; et le membre immobilisé dans une gouttière plâtrée.

Celle-ci fut enlevée le 18 mars, parce qu'elle avait été

traversée par le sang ; de nouveaux appareils furent appliqués à plusieurs reprises jusqu'au 31 mai. A ce moment, la plaie opératoire était complètement cicatrisée, et le pied dans une rectitude parfaite. La gouttière plâtrée a été définitivement supprimée, et remplacée par une bottine munie de deux tuteurs latéraux. Le petit malade marche facilement, et appuie sur le sol par toute la face plantaire. Il reste seulement un léger degré d'équinisme. On constate aussi chez lui un peu de genu valgum et de l'atrophie des muscles du mollet (voy. fig. 29).

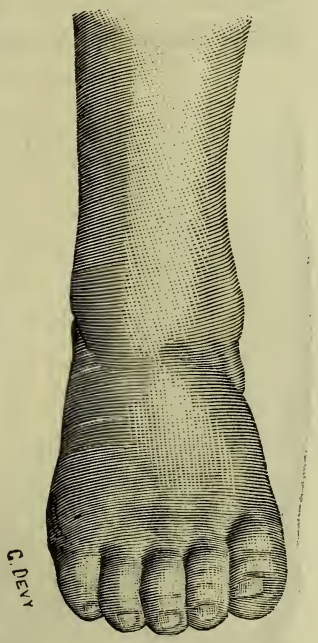

Fig. 29.

Chez les deux derniers malades dont il me reste à vous parler, la difformité atteignait les deux pieds, et elle était extrêmement prononcée. Mais ce qui augmente encore l'intérêt de ces deux observations, c'est que, chez les deux petits malades, on avait eu recours antérieurement à la ténotomie du tendon d'Achille, et à l'extirpation de l'astragale, sans arriver à réduire la difformité. Chez tous les deux, l'opération de Phelps nous a fourni un excellent résultat.

Le premier de ces deux enfants, Victor G..... est actuellement âgé de six ans. Il est né avec un double pied bot varus équin ; à l'âge de huit mois, on le porta à l'hôpital Trousseau, où il subit la ténotomie des tendons d'Achille ; mais le traitement consécutif fut négligé, et le résultat fut tout à fait nul. A quinze mois, une nouvelle

ténotomie des tendons d'Achille fut pratiquée, mais cette fois encore, grâce à la négligence de la mère, le traitement consécutif ne fut point suivi, et la difformité ne tarda pas à récidiver. C'est qu'en effet, messieurs, la ténotomie n'est autre chose qu'un moyen adjuvant, incapable d'assurer, à elle seule, la guérison. Le traitement

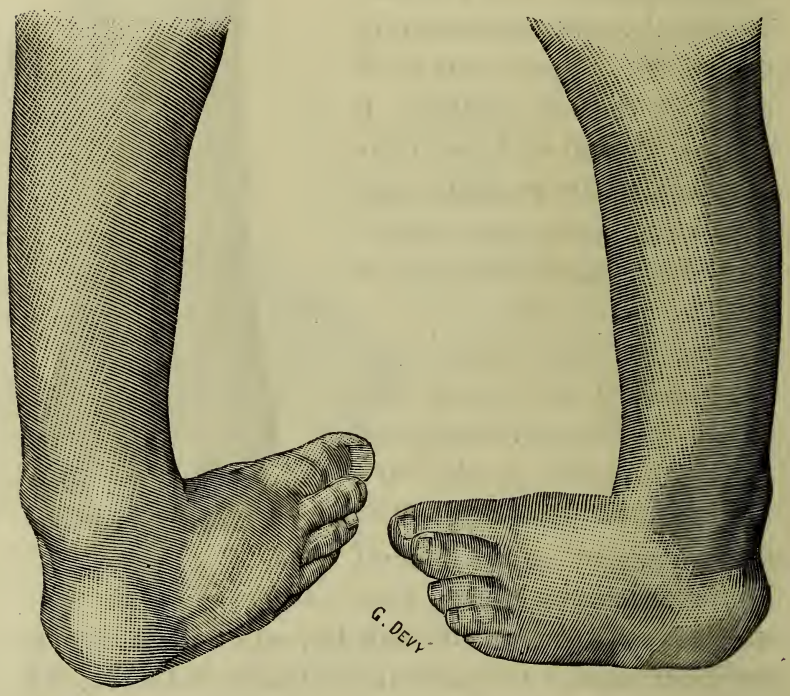

Fig. 30.

consécutif représenté par les frictions excitantes sur les membres, le massage, le port d'appareils contentifs et de redressement, ne doit jamais être négligé, si l'on veut obtenir un bon résultat. Au fur et à mesure que l'enfant avança en âge, la difformité ne fit que s'accroître, et, comme vous en pouvez juger par ces moules (voy. fig. 30), elle était extrêmement considérable, lorsque l'enfant

fut apporté par sa mère à l'Hôtel-Dieu dans le service de M. le professeur Richet.

Le 2 mai 1888, il subit la ténotomie du tendon d'Achille sur le pied droit, puis l'ablation de l'astragale, et enfin la section de la partie antérieure du calcanéum. La réduction fut complète à ce moment, dit l'observation; mais il survint des accidents de suppuration; bref, la cicatrisation se fit dans une position vicieuse. Au mois de septembre de la même année, une opération sembla-

Fig. 31.

ble fut pratiquée sur le pied gauche; mais ici on se borna à l'extirpation de l'astragale; le résultat fut encore moins satisfaisant que la première fois. De sorte qu'au mois de novembre, lorsque je pris la direction du service, l'attitude vicieuse était encore très prononcée sur les deux pieds ; sans doute une légère amélioration avait été obtenue, à droite surtout, mais elle était trop peu marquée pour rendre possible la marche et la station (voy. fig. 31). A droite, l'équinisme avait été complètement détruit, mais il existait encore un varus très prononcé et un enroulement du bord interne du pied, mar-

qué par la présence d'un sillon profond, au niveau de l'articulation astragalo-scaphoïdienne.

A gauche, le pied était dans un varus extrêmement marqué, formant avec la face interne de la jambe un angle droit ; la face plantaire était tournée en dedans et en arrière ; la face dorsale presque verticale était devenue antérieure. Le bord interne du pied présentait un angle très prononcé au niveau du scaphoïde ; sur le bord externe servant à la station, se voyait une large bourse séreuse devenue fistuleuse. De plus, sur chacun des deux pieds, la face dorsale externe présentait une cicatrice et une dépression profonde, traces des opérations d'ablation de l'astragale pratiquées antérieurement. Enfin la cicatrisation de la plaie opératoire n'était pas encore complète sur le pied gauche. Je fus donc obligé d'attendre une entière guérison avant d'intervenir. Ce fut seulement le 19 février 1889, que j'intervins sur le pied gauche, le plus déformé. Malgré la section à ciel ouvert de toutes les parties molles, y compris les ligaments sur le bord interne du pied, je fus dans l'impossibilité d'obtenir le redressement complet. Force me fut donc de joindre à l'opération de Phelps une tarsectomie cunéiforme sur le bord externe du pied. J'enlevai là un coin osseux répondant au cuboïde, à la partie antérieure du calcanéum et aux cunéiformes. Il me fut alors très facile de mettre le pied dans une bonne attitude. Je ne fis point de sutures ; la position du pied suffit à amener le rapprochement des lèvres de la plaie externe. Quant à la plaie interne, elle était au contraire largement béante ; elle fut tamponnée à la gaze iodoformée, et le membre fut placé dans une gouttière plâtrée. La guérison se fit par granulation des plaies sans trace de réaction générale, ni de suppuration. Le pansement fut

renouvelé trois fois : le 1er mars, le 19 mars et le 13 avril ; le résultat définitif fut excellent.

Rassuré dès lors sur la bénignité de l'opération, j'entrepris, le 2 mai, le redressement du pied droit ; ici, l'opération de Phelps se montra suffisante, et je n'eus pas besoin de recourir à une résection osseuse. Les suites

Fig. 32.

opératoires furent encore d'une extrême simplicité ; l'enfant n'eut pour ainsi dire pas de douleurs ; point de suppuration. La gouttière plâtrée fut renouvelée deux fois, le 5 juin et le 5 juillet. Enfin, depuis la fin du mois de juillet, on fait à l'enfant du massage. La réduction se maintient bien ; la marche est possible, à l'aide de bottines pourvues de montants latéraux pour soutenir l'articulation tibio-tarsienne. Le résultat est pleinement

satisfaisant ; à droite cependant, il existe encore un léger degré d'adduction (voy. fig. 32).

La dernière observation dont il me reste à vous entretenir est pour ainsi dire calquée sur la précédente ; je pourrai donc être plus bref à son sujet. Elle a trait à un jeune enfant de trois ans, atteint également d'un double

Fig. 33.

pied bot varus équin d'origine congénitale. Six mois après la naissance, il a subi la ténotomie des deux tendons d'Achille, puis l'application d'un appareil. Mais chez lui, comme chez nos autres malades, la difformité n'a fait qu'augmenter avec l'âge ; aussi sa mère l'a-t-elle conduit l'année dernière à l'hôpital Trousseau, où on lui a pratiqué l'ablation des deux astragales. Cette double

opération a été le point de départ d'une suppuration extrêmement abondante, qui, à un moment même, a mis, paraît-il, les jours du petit malade en danger ; quant au redressement, il a été tout à fait nul. En effet, au moment où le petit malade est entré dans nos salles, le 10 mai dernier, il présentait encore tous les caractères d'un double pied bot varus équin extrêmement prononcé (voy. fig. 33). Chez lui, comme chez le petit malade de l'observation précédente, sur la face dorsale externe de chacun des deux pieds, se voyait une cicatrice déprimée, trace de l'incision nécessitée par l'extirpation de l'astragale. Les pieds étaient en adduction marquée, formant avec la face interne de la jambe un angle droit; en outre, il existait sur le bord interne de chacun des deux pieds une torsion ou enroulement, surtout prononcée à droite et caractérisée par la présence d'un pli profond au niveau de l'articulation astragalo-scaphoïdienne. Sur chacun des deux pieds, j'ai pratiqué l'opération de Phelps, complétée par la section du tendon d'Achille. L'opération a été faite sur le pied ganche, le 14 mai ; et sur le pied droit, le 20 juin. Je n'ai rien à dire des suites opératoires qui ont été absolument simples. Les appareils plâtrés ont été renouvelés trois fois, le 5 juin, le 5 et le 31 juillet. A la date du 18 août, la cicatrisation des plaies opératoires était complète, les appareils étaient définitivement laissés de côté ; à partir de ce moment, on commença à faire chaque jour un massage méthodique. La réduction de la difformité ne laisse rien à désirer (voy. fig. 34).

En un mot, chez tous nos opérés, l'opération elle-même et ses suites ont été absolument exemptes de complications: à peine de douleurs, absence absolue de fièvre et de suppuration. Sous ce rapport, nous sommes

parfaitement d'accord avec les chirurgiens qui ont publié des faits à l'appui de cette méthode. Comme eux aussi, nous avons obtenu les résultats les plus favorables au point de vue de la réduction. Nous avons déjà fait remarquer que nos deux dernières opérations étaient particulièrement intéressantes, en ce que l'opération de Phelps

Fig. 34.

avait réussi, là où l'ablation de l'astragale avait échoué. Nous trouvons, dans le travail de Büngner, un fait semblable tiré de la clinique de Volkmann. Le cas le plus intéressant que nous ayons observé, dit l'auteur, est celui d'un enfant de cinq ans, qui déjà avait subi, le 12 juin 1883, la ténotomie des deux tendons d'Achille, et, le 30 mai 1885, l'ablation des deux astragales, tout cela sans résultat. Le 2 décembre 1887, l'opération de Phelps

fut pratiquée sur les deux pieds, et, à la suite de cette opération, on fut étonné de la facilité avec laquelle fut obtenu le redressement. C'est à peine si un court traitement orthopédique fut nécessaire, pour consolider le résultat. Du reste, ajoute Büngner, dans plusieurs autres cas où la section isolée du tendon d'Achille s'était montrée insuffisante, l'opération de Phelps a réussi facilement à rétablir la forme et les fonctions du membre.

Nous en avons dit assez, croyons-nous, pour démontrer à la fois la bénignité de l'opération de Phelps, et son efficacité. Que si maintenant nous cherchons à résumer les principes que nous nous sommes efforcés de faire prévaloir dans le traitement du pied bot, nous pourrons les exposer de la façon suivante :

A moins de contre-indications formelles : débilité trop grande de l'enfant, mauvaises conditions hygiéniques et de nutrition, le traitement du pied bot congénital doit être entrepris aussitôt que possible après la naissance. Le massage, les manipulations lentes et répétées constituent, à cet âge, le traitement par excellence. Un appareil immobilisateur pourra être employé pour assurer le résultat acquis dans l'intervalle des séances. Si ces moyens de douceur ne suffisent pas, à eux seuls, à procurer le redressement, il faut avoir recours à la ténotomie ; mais on ne doit pas oublier que la ténotomie, de même que le port d'appareils, ne saurait être regardée comme l'élément essentiel du traitement. Elle n'est qu'un adjuvant, et doit être suivie d'un traitement consécutif, dont le massage et les manipulations longtemps continuées sont encore les premiers éléments. Faute de se rappeler ces principes, on aura des récidives; et les exemples que je vous ai cités vous montrent combien elles sont fréquentes. Le redressement immédiat du

membre après la section tendineuse augmente beaucoup la valeur de la ténotomie. Le redressement brusque sous le chloroforme est aussi un moyen qui rendra de précieux services; s'il se montre insuffisant, la méthode de Phelps vient encore élargir beaucoup notre champ d'action. Grâce à elle, on réussira rapidement et sans faire courir au malade de dangers, dans des cas où le redressement était jusqu'ici impossible, ou du moins nécessitait un traitement orthopédique long et difficile, dont les résultats définitifs étaient souvent bien aléatoires. Grâce à cet ensemble de moyens, redressement immédiat après la ténotomie, redressement brusque sous le chloroforme, section à ciel ouvert des parties molles par la méthode de Phelps, les différentes opérations sur les os, tarsotomie, tarsectomie, ablation de l'astragale, ne seront plus que des procédés d'exception, applicables seulement à des difformités extrêmement prononcées, ou, chez l'adulte, à des pieds bots invétérés.

TRENTE-QUATRIÈME LEÇON

DU PIED BOT ACQUIS

Origines et variétés beaucoup plus nombreuses que pour le pied bot congénital. — Pieds bots par cicatrices cutanées; — suites d'arthrites tibio-tarsiennes, de lésions osseuses. — Pied bot d'origine musculaire (paralysie infantile). — Pied bot suite de phlébite. — Pied bot par myosite primitive chez un jeune homme atteint d'hémophilie. — Accidents redoutables à la suite de la ténotomie dans ce cas particulier. — Pied bot par contracture hystérique. — Diagnostic avec le pied bot congénital. — Traitement : électrisation, massages, appareils, au besoin ténotomie ; exceptionnellement, ostéotomie.

Le pied bot acquis a des origines diverses, et présente des variétés beaucoup plus nombreuses que le pied bot congénital. Parmi les différents tissus qui entrent dans la constitution de la jambe et du pied, il n'en est pas un seul dont l'altération ne puisse donner naissance à une position vicieuse et permanente du pied sur la jambe, méritant le nom de pied bot.

C'est ainsi, par exemple, que la peau et le tissu cellulaire sous-cutané peuvent être le siège de rétractions cicatricielles, entraînant la position vicieuse du pied. Ce sont là les pieds bots cicatriciels. Vous pouvez voir au musée Dupuytren un moule en plâtre, souvent reproduit par la gravure, sur lequel une bride fibreuse, allant de la partie antérieure de la jambe à la face dorsale du pied, a déterminé la formation d'un pied bot talus cicatriciel (1).

(1) N° 540 j. et k. du catalogue.

Moi-même, en 1883, à l'hôpital Saint-Louis, j'ai eu l'occasion d'opérer par la section du tendon d'Achille un malade atteint de pied bot équin dont l'origine était dans une vaste cicatrice de brûlure existant à la partie postérieure du membre. Mais ici, comme le tendon et sa gaîne étaient intimement fusionnés avec le tissu cicatriciel, nous fûmes dans l'obligation de faire la section du tendon à ciel ouvert. Malgré toutes les précautions que nous prîmes (position imprimée au pied, appareil à traction élastique), la difformité ne tarda pas à se reproduire à un degré presque aussi marqué qu'avant l'opération.

Une seconde catégorie de pieds bots acquis sont ceux qui sont dûs à des affections de l'articulation tibio-tarsienne. Dans les affections inflammatoires, d'origine traumatique ou spontanée, de l'articulation tibio-tarsienne, si l'on n'a pas le soin de maintenir au moyen d'un appareil le pied à angle droit sur la jambe, on voit presque toujours celui-ci se placer dans une extension marquée, à laquelle s'ajoute un degré plus ou moins prononcé d'abduction. De là, la formation d'un pied bot équin valgus qui persiste, une fois l'inflammation articulaire guérie, et qui si souvent nécessite le redressement forcé sous le chloroforme, ou même, quand la résistance à vaincre est trop considérable, la section sous-cutanée du tendon d'Achille. A cette classe de pieds bots convient le nom de pieds bots arthropathiques.

Les causes de la déviation du pied peuvent encore siéger dans le squelette lui-même. Ce sont parfois des fractures vicieusement consolidées. Déjà j'ai eu l'occasion de vous entretenir des consolidations vicieuses qui, survenant à la suite des fractures de Dupuytren, déterminent une déformation considérable et une impotence fonction-

nelle plus ou moins marquée du membre. Je vous ai parlé des résections orthopédiques qui conviennent à cette variété particulière de difformités. L'ostéite peut entraîner des conséquences du même genre; je vous rappelle à cet égard l'ostéomyélite qui, survenant pendant la période du développement, peut amener, soit l'arrêt d'accroissement, soit au contraire une exagération de longueur de l'un des deux os constituant le squelette de la jambe, et par là, des déviations très considérables du pied. Vous savez enfin que le rachitisme peut aboutir aux mêmes conséquences.

Mais ces diverses variétés de déformations constituent ce que l'on peut appeler les faux pieds bots; ici, en effet, la déviation du pied n'est pour ainsi dire qu'un épiphénomène. La lésion fondamentale, celle qui attire avant tout l'attention, c'est l'affection osseuse ou articulaire qui a donné naissance à la difformité. Le véritable pied bot acquis, c'est le pied bot d'origine musculaire. Dans cette variété, la déviation du pied constitue à elle seule toute la lésion, soit qu'il s'agisse de paralysie musculaire, ou au contraire de contracture, ou bien encore, comme cela arrive le plus souvent, que les deux états coexistent, la paralysie de certains groupes musculaires ayant pour cause la contracture, puis la rétraction des antagonistes.

La grande cause des pieds bots acquis, celle qu'il importe avant tout de bien mettre en relief, c'est la paralysie infantile. Déjà je vous ai cité le cas d'une jeune malade opérée par moi, à Necker, en 1885, par la ténotomie du tendon d'Achille suivie du redressement brusque du pied. Mais comme, dans ce cas, la plupart des muscles du membre inférieur avaient été frappés de paralysie, l'opération réussit bien à rétablir la forme, mais non les

fonctions, et la malade ne put marcher qu'à l'aide d'un appareil prothétique. Les cas de cette nature ne sont pas rares, vous en voyez à chaque instant des exemples, et je me borne à vous rappeler deux malades que vous avez pu voir se succéder dans nos salles. La première de ces deux malades est une jeune fille de dix-huit ans, atteinte d'un double pied bot varus équin d'origine paralytique dont le début remontait à l'âge de cinq ans. La malade nous a raconté que la maladie qu'elle a eue à cette époque l'a retenue au lit pendant un an, et que, lorsqu'elle a commencé à se lever, la déformation des pieds est allée en s'accroissant de jour en jour. La malade marchait fort mal; c'était le bord externe du pied qui lui servait de point d'appui; il y avait une atrophie marquée des muscles de la jambe.

La malade a subi, le 12 avril, la ténotomie des deux tendons d'Achille suivie du redressement brusque et de l'immobilisation des pieds dans des gouttières plâtrées. De l'électrisation et du massage ont complété le traitement, et elle a quitté l'hôpital parfaitement guérie, marchant solidement, sans soutien d'aucune sorte, et appuyant sur le sol par la face plantaire des pieds.

Notre second malade est un jeune homme de vingt ans, chez lequel la difformité du pied droit dont il est porteur est apparue subitement à l'âge de huit ans, et s'est aggravée peu à peu. Il boitait légèrement au début; mais il pouvait encore appuyer sur la plante du pied; ce qui le gênait surtout, c'est que très souvent son pied tournait en dedans. Il y a deux ans, on lui fit porter des souliers orthopédiques à talon élevé; à partir de ce moment, le talon s'est de plus en plus éloigné du sol; la rétraction du tendon d'Achille a augmenté, et le pied s'est placé dans une position très marquée d'équinisme. En même

temps le pied affectait chez lui une forme excavée due à la rétraction de l'aponévrose plantaire que l'on sentait se tendre sous la peau, lorsqu'on faisait effort pour dérouler le pied. Il y avait une laxité particulière de l'articulation médio-tarsienne, au niveau de laquelle l'avant-pied était fléchi à angle obtus sur l'arrière-pied. Les orteils étaient rétractés en forme de griffes, et quand on cherchait à les étendre, on voyait se dessiner sous la peau les cordes formées par les tendons extenseurs. On jugeait mieux de l'équinisme pendant la station ; le talon restait élevé à 5 centimètres au moins au-dessus du sol. En même temps le pied était porté en dedans ; il existait une légère concavité de son bord interne. Pendant la marche, le malade reposait sur le talon antérieur constitué par les têtes des métatarsiens. Les orteils rétractés en griffe ne touchaient pas le sol.

Ce qu'il y avait de particulièrement intéressant chez ce malade, et ce qui ne permettait pas le moindre doute au sujet de la nature du pied bot que nous avions sous les yeux, c'est que la maladie n'avait pas frappé seulement le membre inférieur droit ; elle avait aussi porté son action sur le membre supérieur du même côté. Il en était résulté une atrophie très marquée de l'épaule et du bras, portant surtout sur le biceps et le deltoïde. Comme dans les cas où la paralysie infantile se montre de bonne heure, les membres atteints avaient subi un arrêt d'accroissement se mesurant par un raccourcissement d'un centimètre pour le bras droit, et de 2 centimètres pour la jambe droite. Chez ce jeune homme, il nous a fallu pratiquer la section sous-cutanée du tendon d'Achille, de l'aponévrose plantaire et des tendons de l'extenseur commun des orteils. Ces sections multiples ont été suivies du redressement immédiat du pied et de l'application d'un

appareil plâtré. Le résultat obtenu a été très heureux; lorsque le malade nous a quittés, il pouvait appuyer sur le sol par toute l'étendue de la face plantaire; l'équinisme était complètement corrigé, il restait encore un léger degré d'adduction.

A côté des cas de paralysie infantile auxquels se rapportent, je vous le répète, l'immense majorité des faits de pieds bots acquis que nous avons l'occasion d'étudier, il est des cas dans lesquels la contracture des muscles donnant naissance au pied bot est due à la propagation d'une inflammation de voisinage, par exemple, l'inflammation des nombreux rameaux veineux qui sont contenus, comme vous le savez, dans l'épaisseur des muscles du mollet. J'ai eu l'occasion de recueillir un fait très intéressant de cette nature sur une malade de mon service, à l'hôpital Necker, en 1887. Il s'agit d'une femme de vingt-sept ans, qui, à la suite d'un accouchement difficile, ayant nécessité une application de forceps, fut prise d'une phlegmatia alba dolens, qui gagna les deux membres inférieurs. Il en résulta une rétraction des muscles du mollet, et un double pied bot équin extrêmement prononcé qui rendait la marche absolument impossible. Lorsque cette femme nous fut présentée environ dix mois après l'accouchement, les pieds étaient dans une extension forcée sur la jambe, et la malade n'avait pas pu encore quitter son lit. Le 24 août 1887, après administration du chloroforme, nous tentâmes le redressement brusque; mais ne pouvant l'obtenir, nous dûmes pratiquer la section des deux tendons d'Achille. Après le redressement forcé, les deux pieds furent immobilisés dans des gouttières plâtrées, et ils y restèrent jusqu'au 30 septembre. A partir de ce moment, on fit du massage, la malade commença à marcher avec des béquilles, et lorsqu'elle

nous quitta le 25 octobre, elle appuyait sur le sol par toute l'étendue de la plante du pied.

L'inflammation des muscles, au lieu d'être la conséquence d'une inflammation de voisinage, peut aussi être primitive; en d'autres termes, il peut y avoir une myosite primitive, qui devienne elle-même la cause d'un pied bot. Vous en avez eu un exemple des plus curieux chez un jeune homme qui était couché au n° 20 de notre salle Saint-Landry. Le pied bot équin dont il était atteint était consécutif à une myosite du jumeau interne. Mais ce qui rend ce fait plus intéressant encore, c'est que ce jeune homme était un hémophile, et que, chez lui, la section du tendon d'Achille a déterminé des complications formidables qui nous ont inspiré les plus vives inquiétudes, et ont mis notre malade à deux doigts de sa perte. A cause de l'intérêt exceptionnel que présente ce fait, je vous demande la permission de vous le rapporter avec détails.

D... (Léon), âgé de dix-neuf ans, exerçant la profession de jardinier, est entré dans notre service, le 20 décembre 1888, pour un pied bot équin du côté droit. L'histoire de ce malade est la suivante : depuis l'âge de trois ans, il est sujet à de fréquentes attaques de rhumatisme articulaire, qui se sont montrées successivement sur toutes les articulations, et qui, à certains moments, se sont reproduites tous les quinze jours. De plus, il a manifesté, depuis de longues années déjà, des tendances à l'hémophilie. Il est sujet à de fréquentes épistaxis ; il est à noter que son père, qui est mort d'accident, était lui-même sujet à des saignements de nez abondants. Dans sa première enfance, notre malade a eu sur le nez un abcès furonculeux qui est devenu le point de départ d'une hémorrhagie très considérable, n'ayant cédé qu'à la cautérisation. A l'âge de neuf ou dix ans, l'extraction d'une

dent amena chez lui une hémorrhagie grave. Depuis lors, il a assez fréquemment des hémorrhagies dentaires, qui surviennent sans traumatisme, sans cause apparente, mais qui sont habituellement peu abondantes. C'est aussi vers l'âge de neuf à dix ans que ce jeune homme a uriné pour la première fois du sang. Depuis lors, l'hématurie s'est répétée à trois ou quatre reprises différentes, toujours sans cause appréciable, et pendant huit ou dix jours. Enfin en 1885, trois ans environ avant son entrée à l'hôpital, notre malade présenta, en dehors de toute cause apparente, contusion ou effort ayant pu entraîner une rupture musculaire, un volumineux épanchement sanguin dans l'épaisseur du muscle jumeau interne, qui fut diagnostiqué comme tel par son médecin. Et la preuve qu'il s'agissait bien là d'un épanchement sanguin, c'est qu'une vaste ecchymose fit son apparition au côté interne du genou et au niveau du mollet, et passa par toutes les teintes que revêtent habituellement les épanchements sanguins avant leur entière résorption. Cet accident retint le malade au lit pendant deux mois, et lorsqu'il se leva, la marche était chez lui devenue difficile ; le talon ne pouvait plus appuyer sur le sol. Il est bien évident que l'hématome survenu dans l'épaisseur du jumeau interne avait déterminé d'abord l'inflammation du muscle, puis consécutivement sa rétraction fibreuse. De là, la position d'équinisme prise par le pied.

Au moment où le malade nous fut présenté, le talon restait écarté du sol de 4 à 5 centimètres pendant la marche et dans la station. La diathèse hémophilique, dont l'existence était si avérée chez le malade par suite des antécédents que je vous ai signalés, me fit tout d'abord hésiter beaucoup à intervenir contre son pied bot. Toutefois considérant qu'il s'agissait ici d'une opération de

peu d'importance, je me décidai à pratiquer la ténotomie, en me proposant de me mettre en garde contre la possibilité d'une hémorrhagie par la plaie opératoire. Le 22 décembre, je fis la ténotomie, puis le redressement immédiat du pied. Afin d'empêcher la production d'une hémorrhagie, je crus devoir faire un léger degré de compression. Je recouvris la petite plaie opératoire d'une mince couche de gaze iodoformée, par-dessus laquelle je plaçai un tampon de coton hydrophile, puis une bande embrassant en huit de chiffre la région du cou-de-pied. Une gouttière plâtrée maintenait le membre dans la position que lui avait donnée le redressement. Mais au bout de quarante-huit heures, on fut obligé de sectionner la bande entourant le cou-de-pied, parce que la face dorsale du pied était le siège d'un gonflement notable. Malgré la suppression de la compression légère existant au niveau de la plaie opératoire, nous vîmes se développer d'abord des phlyctènes, puis une eschare sur la face dorsale du pied. Inquiet de ce qui pouvait se passer du côté de l'incision cutanée nécessitée par la section du tendon d'Achille, nous enlevâmes alors la gouttière plâtrée, et nous eûmes le regret de constater qu'une large eschare s'était formée également en arrière, au niveau de la petite plaie opératoire. A partir de ce moment, les eschares commencèrent à se détacher et à devenir le point de départ d'hémorrhagies qui, se renouvelant quotidiennement, affaiblirent considérablement le malade. La suppuration, gagnant de proche en proche, s'éleva jusqu'à la partie charnue du mollet ; en un mot, un véritable phlegmon diffus envahit toute la face postérieure de la jambe. Il s'ouvrit spontanément par deux orifices situés au côté externe et interne du mollet, et qui livrèrent passage à de la sanie purulente

et à des lambeaux de tissu cellulaire sphacélé. En même temps les plaies continuaient à verser du sang de temps en temps, et le malade avait assez souvent des épistaxis. L'anémie faisait des progrès rapides ; notre opéré présentait une pâleur extrême ; il avait de la fièvre, l'amaigrissement s'accusait de jour en jour. Dans ces conditions, je tentai les injections de chlorure de sodium dans le tissu cellulaire sous-cutané. Elles furent bien supportées et ne déterminèrent aucun accident. Je me posai même la question de l'opportunité d'une transfusion; dans ce but, je priai M. Hayem de vouloir bien examiner le malade. L'examen du sang pratiqué, le 13 février, donna les résultats suivants : 1 767 000 globules rouges dont la valeur en hémoglobine égalait 1 523 000 globules, 15 500 globules blancs, et une très grande quantité d'hématoblastes, dont quelques-uns d'un diamètre considérable. Dans ces conditions, M. Hayem jugea que la transfusion n'était point indiquée pour le moment, et que le sang étant en voie de réparation, on pouvait espérer voir cesser les hémorrhagies. En effet, à partir de cette époque, il y eut une amélioration lentement progressive dans l'état de notre malade. Les hémorrhagies ne se reproduisirent plus ; les plaies commencèrent à se déterger. Une fois seulement, au commencement d'avril, il y eut encore une poussée suppurative du côté du mollet ; mais la cicatrisation se fit peu à peu ; toutefois elle fut très longue à obtenir ; car ce fut seulement à la fin de juin, c'est-à-dire six mois après la ténotomie, que le malade put quitter l'hôpital. A ce moment, il marchait avec des béquilles; depuis lors, nous avons eu de ses nouvelles. Il peut maintenant appuyer sur la plante du pied.

Telle est, Messieurs, cette longue observation que je

devais vous rapporter en détail, à cause des enseignements qu'elle comporte. Partant de la notion d'hémophilie, j'ai eu le tort de ne me mettre en garde que contre 'hémorrhagie, et de ne pas songer au peu de vitalité des tissus chez un pareil sujet. De là l'emploi de la compression, compression modérée il est vrai, mais qui a été suffisante pour déterminer la série redoutable des accidents que je viens de vous exposer, sphacèle, phlegmon diffus, hémorrhagies profuses, et pour mettre notre malade à deux doigts de sa perte.

Avec cette histoire d'hémophilie, nous nous sommes un peu éloignés de l'étiologie du pied bot, qui est actuellement l'objet de notre étude; nous devons y revenir. A côté des différentes variétés de pieds bots par contracture que je vous ai déjà signalées, contractures dans la paralysie infantile, contractures par inflammation de voisinage, contractures par inflammation primitive du muscle, je dois enfin vous signaler les pieds bots par contracture hystérique. Il peut arriver en effet qu'au cours des accès d'hystérie, certains muscles entrent en contracture permanente et déterminent une position vicieuse du pied sur la jambe, par exemple un pied bot équin. Les contractures sont, du reste, en dehors des attaques convulsives, une des manifestations de l'hystérie. Lorsque la guérison survient, le pied peut reprendre sa position normale; mais il peut aussi se faire que la contracture ait déterminé une rétraction permanente du muscle, et que la déviation du pied persiste après la guérison de la diathèse, et nécessite une opération. Vous avez eu un exemple des pieds bots de cette catégorie, chez ce malade qui nous est arrivé de Bicêtre, où il avait été longtemps en traitement pour des accidents convulsifs, qui ont été considérés comme de l'hystéro-épilep-

sie. Il en était résulté chez lui une rétraction des deux tendons d'Achille, qui a rendu nécessaire la ténotomie.

Les lésions anatomiques que l'on observe dans les vrais pieds bots acquis, c'est-à-dire dans les pieds bots par contracture, ne sont manifestes qu'au bout d'un certain temps. Au début, il n'existe, ni lésions articulaires, ni lésions osseuses; l'affection primitive portant uniquement sur les muscles de la jambe. Mais, à la longue, par suite de la marche ou de la station debout longtemps prolongée sur des pieds en mauvaise position, les os du pied, et, par suite, leurs articulations se déforment, et alors, quand l'affection est survenue dans l'enfance, et qu'on examine le pied bot seulement dans l'adolescence ou à l'âge adulte, il est difficile de savoir s'il s'agit d'un pied bot congénital ou acquis. La variété de la déformation peut cependant mettre jusqu'à un certain point sur la voie à cet égard.

Nous avons vu, en parlant du pied bot congénital, que la forme la plus fréquente dans cette variété était le varus, soit seul, soit associé à l'équin, tandis que l'équin pur et le talus étaient tout à fait exceptionnels. Au contraire, parmi les pieds bots acquis, on rencontre tout d'abord l'équin pur, puis le valgus ; vient ensuite le talus, et enfin le varus, qui occupe le dernier rang par ordre de fréquence. C'est donc, on le voit, une échelle inverse de celle qu'on peut établir pour les pieds bots congénitaux. Ajoutons que deux variétés se compliquent parfois entre elles pour donner naissance à des formes mixtes, telles que l'équin varus, le talus valgus.

Signalons encore comme éléments de diagnostic les troubles trophiques que l'on observe souvent à un degré très marqué dans les pieds bots acquis. Ce sont des atrophies musculaires considérables, des modifications de la

température; les membres sont le plus souvent froids et violacés ; ils se couvrent d'une sueur abondante pendant l'exploration. Ce sont encore des maux perforants, des ulcérations trophiques, qui ont été bien étudiées dans ces derniers temps, en particulier par M. le Dr Nepveu, sur des malades du service du professeur Verneuil.

M. Lannelongue qui, dans sa thèse d'agrégation de 1869, a bien établi le diagnostic différentiel entre le pied bot congénital et le pied bot acquis, insiste encore sur l'existence de lésions articulaires et osseuses beaucoup plus prononcées dans le premier genre que dans le second, la laxité du pied au niveau des articulations tibio-tarsienne et médio-tarsienne contrastant avec la rigidité articulaire souvent très grande dans le pied bot congénital. Mais s'il est facile de réduire les pieds bots paralytiques, à cause de la laxité des articulations, le rétablissement de la fonction est plus difficile à obtenir dans le pied bot acquis que dans le pied bot congénital, à cause de l'existence des lésions musculaires.

Un autre élément de diagnostic est celui qui se tire de ce fait que, si la lésion est double, elle est habituellement de même sens aux deux pieds dans le pied bot congénital, tandis que, dans le pied bot acquis, chacun des deux pieds peut présenter une déformation de sens différent, par exemple, un équin varus d'un côté, et un valgus du côté opposé. Enfin, on peut rencontrer sur d'autres points du corps des lésions qui permettent de rattacher le pied bot à sa véritable origine. Sous ce rapport, l'un des malades dont je vous ai parlé à propos du pied bot paralytique, nous offre un exemple intéressant : chez ce jeune homme, en effet, nous trouvons, en même temps qu'un pied creux équin du côté droit, une atrophie très marquée de l'épaule du même côté, surtout sur le del-

toïde et le biceps. Il est évident que chez lui, la paralysie infantile a porté son action en même temps sur le renflement lombaire et sur le renflement cervical de la moelle ; et cette circonstance, en dehors de toute autre, eût été de nature à éclairer notre diagnostic, si nous avions eu des doutes au sujet de la variété de pied bot à laquelle nous avions affaire.

Les considérations qui président au traitement du pied bot acquis sont bien différentes de celles qui nous guident dans la thérapeutique du pied bot congénital. Déjà nous nous sommes montrés disposés à faire une place très minime aux différents procédés d'ostéotomie dans le traitement du pied bot congénital. Dans le pied bot paralytique, il faut être encore beaucoup plus sobre d'opérations osseuses. En effet, plusieurs groupes de muscles étant frappés de paralysie, on s'expose, après l'ostéotomie, à obtenir un pied ballant. Si l'on enlève l'astragale, par exemple, on remet le pied dans une bonne position; mais, les muscles de la partie antérieure de la jambe étant paralysés, le pied retombe. Il faut donc surtout s'adresser, dans le traitement du pied bot paralytique, aux moyens capables de rétablir la fonction musculaire (électricité, massages, douches locales) ou de remplacer les muscles paralysés (appareils). Lorsque les groupes musculaires antagonistes s'opposent par leur rétraction au redressement, la ténotomie devient nécessaire ; les opérations sur les os ne me paraissent devoir être admises que comme de très rares exceptions.

Les indications dans le traitement du pied bot hystérique ne sont pas encore établies d'une manière définitive ; mais, les récents travaux de M. le professeur Charcot ont démontré qu'il valait mieux s'abstenir de tout traitement chirurgical pendant la période de con-

tracture aiguë. Si l'on intervient à ce moment par des tentatives de réduction, le redressement brusque, la ténotomie, l'intervention semble donner un coup de fouet à la maladie générale, et l'aggrave. Au contraire, si l'on attend que la période aiguë soit passée, que la contracture soit calmée et ait fait place à une véritable rétraction musculaire, on peut pratiquer alors la ténotomie et corriger la déformation. Vous trouverez d'ailleurs l'exposé de la question dans un mémoire sur ce sujet inspiré par le professeur Charcot, et communiqué à la Société de Chirurgie, en 1888, par notre collègue, M. Terrillon.

TRENTE-CINQUIÈME LEÇON

DU PIED PLAT VALGUS DOULOUREUX.

Étiologie : adolescence ; haute taille, station longtemps prolongée ; professions. — Relations avec le rachitisme, avec le rhumatisme. — Pathogénie : théorie musculaire ; — théorie mécanique. — Travaux allemands (Hüter, Henke, Meyer (de Zurich), Lorenz (de Vienne), se rattachant tous à la théorie mécanique. — Traitement : Traitement orthopédique, résection, immobilisation, appareils. — Ostéotomie ; résection astragalo-scaphoïdienne (Ogston) ; ablation du scaphoïde, de l'astragale, etc. — Deux observations où ont été faites avec succès, une fois l'opération d'Ogston, une autre fois l'ablation du scaphoïde.

Le malade que je vous présente ici, et que je vais opérer dans quelques instants devant vous offre un type bien net de l'affection décrite sous le nom de *pied plat valgus douloureux*. Il est âgé de dix-sept ans, et exerce la profession de garçon marchand de vins. Il nous raconte qu'il y a sept ans et demie environ, il a éprouvé dans les jambes des douleurs qui ont persisté pendant un mois. Modérée pendant les premiers temps, la douleur disparaissait quand le malade était au repos; au bout d'une dizaine de jours, elle devint très vive et continue. Un médecin consulté prescrivit des bains sulfureux, et la souffrance disparut complètement. Quelle était la nature de ces douleurs de jambe? il nous est assez difficile de le dire. Peut-être étaient-ce de simples douleurs de croissance. Quoi qu'il en soit, il ne semble pas qu'il y ait de relation à établir entre cette affection douloureuse des membres inférieurs et la déformation

actuelle dont le malade est porteur. En effet, c'est seulement au mois de mai 1887, sans aucune cause appréciable, que ce jeune homme a constaté que ses deux pieds se déviaient en dehors. Néanmoins il put continuer à travailler. Mais peu à peu il s'aperçut que la force de ses membres inférieurs diminuait ; la déviation du pied en dehors le gênait beaucoup pendant la marche ; aussi se décida-t-il à entrer à l'Hôtel-Dieu, dans le service de M. Proust, où il resta quatre mois. On lui fit d'abord l'application de gouttières plâtrées qu'il garda pendant deux mois ; puis on y substitua des appareils silicatés ; et, quand le malade quitta le service, on lui donna une paire de souliers orthopédiques, munis d'une semelle convexe et de tuteurs latéraux, avec lesquels la marche devint facile. Au mois de février dernier, les souliers étaient usés, le malade dut renoncer à leur usage. A partir de ce moment, il remarqua que les pieds avaient tendance à revenir à leur position vicieuse ; il continua néanmoins à travailler ; mais les douleurs devenant de plus en plus fortes, il dut entrer de nouveau à l'hôpital ; et, le 11 septembre, il fut admis dans notre service.

La difformité est absolument la même sur chacun des deux pieds. La voûte plantaire est tout-à-fait effacée ; le pied est lui-même tellement déjeté en dehors que l'axe de la jambe, représenté par la crête du tibia, et prolongé par en bas, vient passer à 5 centimètres au moins en dedans de l'articulation métatarso-phalangienne du gros orteil. A la partie interne du pied, on voit se dessiner sous la peau trois saillies osseuses volumineuses ; la plus élevée est la malléole interne ; au-dessous et en avant d'elle, se trouve une seconde saillie osseuse extrêmement prononcée, qui répond à la tête de l'astragale, enfin plus bas et plus en avant, la tubérosité du scaphoïde

dessine une troisième saillie moins considérable. Tandis que le bord interne du pied est abaissé, son bord externe est relevé, et la pointe de la malléole externe vient appuyer sur la face externe du calcanéum. Les muscles de la région jambière antérieure, tibial antérieur et extenseur commun des orteils ; de même que ceux de la région externe (péroniers latéraux) sont contracturés, et dessinent, à travers la peau autant de cordes saillantes. La pression éveille des douleurs au niveau du côté interne de la région plantaire, dans le point répondant à l'articulation astragalo-scaphoïdienne. Sous l'influence de la fatigue, un autre point douloureux se montre au-dessous de la malléole externe. Du reste, le malade ne peut supporter une station longtemps prolongée. Toute tentative de réduction de la difformité est rendue impossible par la résistance insurmontable que présentent les tendons des muscles contracturés.

A la description précédente, vous reconnaissez tous les caractères de l'affection à laquelle on donne généralement le nom de *pied plat valgus douloureux*, dénomination complexe dans laquelle sont résumés les traits principaux de la maladie, savoir l'affaissement de la voûte plantaire, la déviation du pied en dehors donnant naissance au valgus, enfin l'existence des douleurs. Nous avons à nous demander quel rôle joue chacun de ces éléments dans la production de la lésion. Ce n'est certes pas l'affaissement de la voûte plantaire qui détermine à lui seul la production des accidents. Il est en effet des gens chez lesquels, en vertu d'une disposition congénitale, le pied a toujours été plat, sans qu'ils en éprouvent la moindre incommodité. Vous savez qu'à la naissance, la voûte plantaire n'existe pas encore, pas plus qu'on ne constate à ce moment les courbures qui caractérisent

chez l'adulte la configuration de la colonne vertébrale ; ou du moins, ces courbures sont tellement légères qu'on a pu mettre en doute la réalité de leur existence. C'est seulement lorsque l'enfant commence à marcher que, sous l'influence de la contraction des muscles plantaires qui interviennent pour fournir au pied des points d'appui solides, on voit se former peu à peu la voûte qui caractérise la forme normale du pied à l'état adulte. Or, je le répète, vous verrez de temps en temps, au nombre des malades de nos hôpitaux par exemple, des gens chez lesquels le pied est toujours resté plat, et qui cependant n'en ont jamais éprouvé de gêne, qui sont, en dépit de ce vice de conformation spécial, d'excellents marcheurs.

L'absence de développement de la voûte plantaire n'est pas, du reste, une simple particularité individuelle ; c'est, comme l'ont démontré les statistiques établies d'après les résultats des conseils de revision, un véritable caractère de race. C'est ainsi que le plus grand nombre des pieds plats ont été rencontrés dans les régions du nord, de l'est et de l'ouest de la France, tandis que, dans le centre et dans le midi, ce même vice de conformation devient beaucoup plus rare. M. Le Fort insiste sur ce fait que nombre d'habitants des campagnes dont le pied n'a jamais été soutenu par une chaussure convenable, qui même ont l'habitude de marcher pieds nus, sont atteints de pieds plats, et n'en sont pas moins pour cela capables de fournir de longues courses. Il y a donc une distinction absolue à établir entre le pied plat congénital et le valgus pied plat douloureux, dont l'étude nous occupe en ce moment. Si vous interrogez les malades qui sont atteints de cette déformation des pieds accompagnée de douleurs, vous apprenez que, chez certains d'entre eux, le pied a toujours été plat, et, qu'à un moment donné, la souffrance

s'est surajoutée à cette conformation vicieuse des pieds ; tandis que, chez d'autres, et l'effondrement des pieds et l'apparition des douleurs, sont survenus accidentellement. Ce qui, du reste, contribue à démontrer que, chez ces derniers malades, il s'agit bien d'une affection accidentelle, et non d'un vice de conformation congénital, c'est que, chez eux, l'un des deux pieds présente une voûte régulièrement conformée, tandis que, dans l'autre pied, l'affaissement de la voûte plantaire s'accompagne de douleurs. Chez d'autres malades, au contraire, les deux pieds sont également plats. Dès lors, il est bien difficile de dire, en l'absence de commémoratifs suffisants, s'il s'agit d'une affection accidentelle ou congénitale. Il est également bien digne de remarque que, chez un même malade, dont les deux pieds sont également plats, l'un est quelquefois le siège de douleurs, tandis que l'autre est absolument indolent.

De tout ce que nous venons de dire, il résulte qu'une distinction absolue doit être établie entre le pied plat congénital et celui qui se montre plus ou moins longtemps après la naissance, et auquel convient la dénomination de pied plat acquis. Si vous consultez les travaux des chirurgiens allemands qui, dans ces dernières années, se sont beaucoup occupés de la question, vous verrez que, dans l'étude du pied plat acquis, ils établissent même une différence entre cette difformité, quand elle survient chez les jeunes enfants de cinq à sept ans, par exemple, ou bien quand elle se montre chez les adolescents, de quinze à vingt ans. C'est ainsi que la question est envisagée par Hueter (1) et aussi par Schreiber, dans son récent *Traité d'Orthopédie* (2).

(1) Hueter's *Grundriss der chirurgie. Dritte Auflage*, Band II, 4 und 5 abtheilung, p. 313.

(2) Schreiber, *Allgemeine und specielle orthopädische chirurgie*, 1885, p. 286.

Le pied plat qui se développe dans l'enfance est attribuable au rachitisme, de même que le genu valgum qui se montre à cette même période de la vie. Du reste, de l'aveu de tous les auteurs, il y a une relation évidente à établir entre les différentes déformations imputables au rachitisme et le pied plat. Fréquemment on rencontre, chez un même sujet, le genu valgum et le pied plat; dans la discussion qui s'est produite l'année dernière au Congrès de la *British medical Association* (1), Ogston et Parker ont rangé le pied plat parmi les difformités auxquelles peut donner naissance le rachitisme. Roth (2) signale aussi la coïncidence fréquente entre le pied plat d'une part, le genu valgum et la scoliose, d'autre part. Sur trois cas de scoliose, dit-il, il en est deux dans lesquels les malades souffrent en même temps de pied plat.

Plus tard on voit se développer le pied plat valgus douloureux chez les adolescents, vers l'âge de seize, dix-huit ou vingt ans. Ce sont souvent des jeunes gens de taille élevée, dont le développement musculaire laisse à désirer, qui sont atteints de cette infirmité. En outre, la profession a une influence manifeste; ce sont, en effet, les professions qui obligent les malades à se tenir constamment debout, comme celle de garçon de café, garçon marchand de vins, celles de domestiques, de repasseuses chez la femme, qui fournissent le plus grand nombre de valgus pied plat douloureux. Les professions dans lesquelles les malades sont obligés de porter des fardeaux sont aussi des causes occasionnelles fréquentes, parce qu'ici au poids du corps vient s'ajouter pendant la marche

(1) *A Discussion on Rickets, In the section of Diseases of Children at the annual Meeting of the Brit. med. Assoc.* Glasgow, 1888.

(2) Roth, *New York med. Record*, 17 mars 1888, p. 289.

la surcharge produite par les fardeaux que les malades sontobligés de soulever.

Une circonstance étiologique qui mérite d'être mise tout spécialement en relief, c'est le rhumatisme. Rien n'est plus fréquent, en effet, que de trouver le rhumatisme dans les antécédents des malades atteints de valgus pied plat douloureux. Si nous consultons à cet égard nos observations, nous voyons que quatre de nos malades avaient eu, avant leur difformité, une ou plusieurs attaques de rhumatisme articulaire. L'un d'eux, jeune homme de dix-huit ans, exerçant la profession de garçon marchand de vins, avait eu, un an avant son entrée à l'hôpital, une première attaque de rhumatisme pour laquelle il avait été soigné à la Charité dans le service de M. Desnos. Le rhumatisme portait alors principalement sur le genou droit. Quelques mois plus tard, une nouvelle attaque de rhumatisme était survenue, se faisant sentir surtout cette fois sur le genou gauche, sur les articulations du cou-de-pied et des doigts. Au moment où nous avons observé ce jeune homme, il portait, au niveau des articulations des premières avec les deuxièmes phalanges, des nodosités, dénotant la tendance à l'arthrite déformante. Chez lui, l'on constatait, en même temps qu'un double pied plat valgus douloureux, l'existence d'un certain degré de genu valgum, surtout marqué à gauche, et déterminant un écartement de 3 à 4 centimètres entre les deux malléoles internes. Le malade disait avoir toujours eu les pieds plats ; il s'agissait donc d'un double pied plat congénital, devenu douloureux seulement depuis ses attaques de rhumatisme articulaire. Lorsque le malade était debout, on constatait que le pied était porté dans une abduction forcée, et fixe dans cette position vicieuse. Sur son bord interne se montraient les saillies osseuses dessinées par la

tête de l'astragale et la tubérosité du scaphoïde. Sous la peau se voyaient les cordes formées par les tendons de l'extenseur commun des orteils et des péroniers latéraux. Il fallait déployer une certaine force pour vaincre la contracture, et remettre le pied dans une attitude normale; et pendant ce redressement, l'on percevait des craquements articulaires.

Une seconde malade, femme de vingt-cinq ans, exerçant la profession de domestique, que j'ai observée à Saint-Antoine en 1884, avait eu, à l'âge de dix-huit ans, une attaque de rhumatisme aigu généralisé. Deux mois avant son entrée à l'hôpital, elle avait quitté la Suisse pour venir à Paris, où elle s'était placée comme domestique chez un boulanger, ce qui l'obligeait à faire de nombreuses courses pour porter le pain. Le soir, elle était souvent très fatiguée. En outre, on la mit à coucher près d'un mur fraîchement fait, et, par conséquent, assez humide. Au bout de quinze jours de service, elle ressentit des douleurs dans le pied droit, douleurs sourdes, plus vives le matin et pendant la marche, dont le maximum répondait au côté interne du pied, au niveau de l'articulation astragalo-scaphoïdienne.

Un troisième malade que vous avez pu observer dans notre service il y a quelque temps avait eu, un an auparavant, des douleurs dans les membres inférieurs, après avoir été exposé à plusieurs reprises au froid et à l'humidité. Ces douleurs se localisèrent au niveau du genou droit et de l'articulation tibio-tarsienne gauche. Il fut conduit à Lariboisière, où on lui appliqua sur le genou droit un vésicatoire. Rentré chez lui, il garda le repos pendant deux mois; au bout de ce temps, il voulut recommencer à travailler, mais il dut bientôt s'arrêter; et peu à peu se montrèrent sur le pied gauche tous les signes

caractéristiques du valgus pied plat douloureux. Enfin un quatrième malade que je vais bientôt soumettre à votre examen, et dont je vous rapporterai avec détails l'histoire, à propos du traitement, a vu aussi son affection précédée du développement d'un rhumatisme articulaire. Les faits que je viens de vous signaler me paraissent donc démontrer d'une façon non douteuse, qu'il est une place à faire au rhumatisme articulaire dans l'étiologie du pied plat valgus douloureux.

Pour en revenir à cette forme de l'affection qui se montre chez les jeunes gens, sous l'influence de l'excès de fatigue que causent les efforts, la marche et une station trop longtemps prolongée, les auteurs allemands l'opposent, sous le nom de pied plat *statique*, au pied plat *rachitique*, qui se montre chez les enfants. Mais, nous l'avons déjà dit, le pied plat, quelle que soit son origine, est bien loin de constituer à lui seul l'affection que nous étudions en ce moment; il n'en est même qu'un des éléments. Il s'y joint, en effet, une déviation persistante du pied en dehors, en pronation forcée, comme disent les Allemands, ou en valgus, suivant la dénomination que nous avons coutume d'employer; et c'est à cette déviation que sont dues les difficultés de la marche et les douleurs qui constituent les traits caractéristiques de l'affection, et lui valent la dénomination complexe de valgus pied plat douloureux. L'attitude du pied chez ces malades est analogue à celle que nous avons précédemment décrite chez ceux qui ont eu une fracture de Dupuytren vicieusement consolidée. Le pied en totalité est déjeté en dehors de l'axe de la jambe, qui vient passer au côté interne du gros orteil. Il repose sur le sol par toute l'étendue de sa face plantaire, son bord externe est relevé; le bord interne affaissé présente de haut en bas trois saillies

osseuses répondant à la malléole interne, à la tête de l'astragale et à la tubérosité du scaphoïde.

La marche et la station prolongée réveillent chez les malades des douleurs qui siègent au niveau des articulations du tarse, et spécialement de l'articulation astragalo-scaphoïdienne. Un autre point douloureux existe parfois au-dessous de la malléole externe, là où la malléole péronière vient appuyer sur la face externe du calcanéum. La douleur causée par la position vicieuse des articulations et le tiraillement des ligaments détermine une contraction réflexe des muscles, qui perpétue et aggrave les lésions osseuses et articulaires. Au début, cette contracture musculaire n'est que passagère ; mais plus tard, elle devient permanente, et même définitive. Gosselin, qui a fort bien étudié l'affection au point de vue clinique, lui décrit trois degrés : 1° un premier degré dans lequel les contractures musculaires disparaissent par le repos; 2° dans le second degré, c'est seulement pendant le sommeil chloroformique qu'on arrive à triompher de l'obstacle formé par les muscles contracturés; 3° enfin, dans le troisième degré, à la contracture a fait suite la rétraction musculaire qui maintient d'une manière invincible la difformité.

Le point le plus difficile dans l'étude du pied plat valgus douloureux, c'est celui qui a trait à la pathogénie de l'affection. Si vous voulez vous rendre compte de l'état de la question en France jusque dans ces dernières années, vous pouvez vous reporter à la discussion qui s'est produite à cet égard, en 1884, à la Société de chirurgie (1). La première théorie peut être dite *théorie musculaire*, mais le rôle des muscles a été diversement compris sui-

(1) *Bull. et Mém. Soc. de chir.*, 1884, p. 29 et suivantes.

vant les auteurs. Les uns ont pensé, avec Bonnet et Jules Guérin, qu'il s'agissait d'une contracture primitive des muscles; cette opinion a été tout d'abord partagée par Nélaton, qui comparait l'affection à la crampe douloureuse des écrivains et lui donnait le nom de crampe du pied ; mais plus tard, il se rangea à la manière de voir de Duchenne (de Boulogne) qui incriminait, comme source des accidents, l'*impotence fonctionnelle du muscle long péronier latéral*. D'après lui, c'est le tendon de ce muscle qui, croisant obliquement d'arrière en avant et de dehors en dedans la plante du pied, sous-tend la voûte plantaire et maintient sa concavité. Chez certains sujets faibles, soumis à une station ou à une marche prolongée, le muscle long péronier latéral deviendrait incapable de remplir ce rôle de soutien de la voûte plantaire. Il y aurait en un mot une véritable impotence fonctionnelle du long péronier latéral, et par suite un effondrement de la voûte plantaire. D'après Duchenne (de Boulogne), on pourrait s'assurer de cette impotence fonctionnelle du long péronier latéral, en appuyant sur l'extrémité antérieure du premier métatarsien que le muscle doit abaisser, de manière à maintenir la concavité de la voûte plantaire. Le caractère de l'impotence fonctionnelle du long péronier latéral serait que, dans cette expérience, le métatarsien ne saurait résister à la pression exercée sur lui et se laisserait refouler en haut. Or, si vous répétez cet examen, comme nous l'avons fait nous-même, sur bon nombre de pieds plats valgus douloureux, vous pourrez constater que le premier métatarsien résiste parfaitement aux pressions exercées sur son extrémité antérieure. Il est donc permis d'affirmer que bon nombre des malades atteints de pied plat valgus douloureux n'offrent pas les signes de l'impotence fonctionnelle du long péronier latéral. Une

autre objection qu'on peut faire à la théorie musculaire, c'est qu'on constate, à un moment donné, l'existence d'une contracture du même muscle. Le fait n'a point échappé à Duchenne (de Boulogne). Il l'explique par l'irritation qu'entraîne, du côté des os et des ligaments, l'affaiblissement de la voûte plantaire, irritation aboutissant à la contracture réflexe du muscle. Voilà donc un muscle doué de la plus terrible mauvaise volonté. Amenant tout d'abord l'affection par l'insuffisance de sa contraction, il l'entretient plus tard et l'aggrave par sa contracture. Il y a là manifestement une contradiction. Nous ferons observer enfin qu'après avoir été admise pour expliquer le genu valgum et les déviations du rachis, la théorie musculaire est aujourd'hui abandonnée. Il serait singulier de la conserver pour interpréter la production d'une difformité telle que le pied plat valgus, se rapprochant beaucoup par son étiologie des autres difformités que nous venons de signaler.

Une seconde théorie est celle qui a été défendue par Gosselin, et qui rattache à des lésions primitives des cartilages articulaires le développement de la maladie. Cet auteur s'est fondé pour établir sa théorie sur l'autopsie du pied d'une jeune fille morte accidentellement du choléra, en 1865. Il put constater par place une usure des cartilages articulaires; depuis lors, un fait analogue a été publié par Leroux (de Versailles). Cette théorie a été soutenue dans les thèses de Cabot (1866) et de Froustey (1873), élèves de Gosselin. Sans doute nous avons déjà noté que l'étiologie démontrait la part qui devait être faite au rhumatisme dans le développement de l'affection; mais il ne s'ensuit pas que des lésions articulaires doivent, dans tous les cas, marquer le début de la maladie. On ne trouve point, dans le valgus pied plat douloureux,

les symptômes généraux qui accompagnent le début des arthrites; les douleurs ne sont pas continues; elles cessent par le repos, et ne se montrent qu'après la fatigue; du reste, il est possible que les altérations des cartilages constatées à l'autopsie soient consécutives aux changements de rapport subis par les surfaces articulaires, et non primitives. En résumé, cette théorie édifiée par Gosselin, et à laquelle répond le nom de *tarsalgie* proposé par cet auteur, n'a pas été généralement adoptée.

La dernière théorie qui se soit fait jour dans la discussion de la Société de chirurgie, c'est la théorie mécanique de M. Le Fort et Tillaux. D'après ces auteurs, il existe chez certains sujets une faiblesse particulière des ligaments prédisposant à l'affaissement de la voûte plantaire, sous l'influence du surmenage. C'est spécialement le ligament en Y qui, d'après M. Le Fort, doit être incriminé. Enfin certains chirurgiens, au nombre desquels se trouve M. Verneuil, ont émis une opinion mixte, admettant, suivant les cas, la contracture ou l'impotence fonctionnelle de Duchenne (de Boulogne), quelquefois même l'arthrite de Gosselin.

La question du pied plat valgus douloureux a été, dans ces dernières années, ainsi que nous l'avons déjà dit, l'objet de travaux importants de la part des chirurgiens allemands. Nous n'avons pas l'intention de les analyser ici en détail; nous nous contenterons de rapporter les principales opinions qui ont été formulées.

D'après Hueter, il se produirait, sous l'influence de l'exagération de fonctions, pendant la période du développement, des déformations osseuses qui aboutiraient à l'affaiblissement de la voûte plantaire. D'après Henke, le premier phénomène consisterait dans la position de pronation ou d'abduction forcée que prendrait le pied sous

l'influence du surmenage; il en résulterait une usure des os à la face dorsale, et surtout au niveau de l'articulation calcanéo-cuboïdienne; de là l'affaissement de la voûte, et la persistance de la position vicieuse.

Pour Meyer (de Zurich), la production de la difformité tiendrait surtout à un glissement de l'astragale combiné avec un mouvement de rotation, qui abaisse son extrémité antérieure. Vient enfin la théorie de Lorenz (de Vienne) qui considère que le pied n'est pas constitué par une voûte unique, mais bien par deux voûtes dont l'interne repose sur l'externe; aussi pour lui, est-ce l'affaissement de cette voûte externe qui est l'élément fondamental dans la production du pied plat valgus. L'auteur arrive, en dernière analyse, à la définition suivante : le pied plat valgus acquis est une difformité du pied qui survient dans certaines circonstances sous l'influence de la surcharge, par affaissement de la voûte externe et glissement de la voûte interne sur l'externe (1). En somme, toutes ces théories, malgré les divergences qui les séparent, ont un point commun dans les altérations qu'elles admettent du côté du système osseux, altérations qui sont la conséquence de la surcharge éprouvée par la voûte plantaire. Par là, elles se rapprochent des théories qui ont cours à l'heure actuelle dans l'étude des difformités analogues, telles que la scoliose et le genu valgum. Cette théorie du surmenage ou de la surcharge est aussi celle qui a été développée dans un récent travail par Royal Whitman (2). D'après cet auteur, la cause la plus plausible du pied plat valgus douloureux est une disproportion entre le poids que le pied est appelé à supporter

(1) Lorenz, *Die Lehre vom erworbenen plattfusse*. Sttutgart, 1882.

(2) Royal Whitman, *Observations on forty five cases of flat foot with particular reference to etiology and treatment* (*Boston med. and surg. Journ.* 14 et 21 juin 1888).

et la force des muscles et des ligaments qui maintiennent sa forme; d'où un simple affaissement, par surcharge, de la voûte plantaire. En résumé, à l'heure actuelle, c'est donc la théorie mécanique, ou du surmenage, qui est généralement adoptée.

Quelle que soit du reste l'idée que l'on se fasse de la véritable interprétation des phénomènes, je tiens à vous rappeler encore une fois que l'élément le plus important dans la difformité, c'est le déjettement du pied en dehors ou valgus. De là résultent les tiraillements incessants des ligaments, les douleurs, et par suite, l'impotence fonctionnelle du pied. Les choses se passent, en un mot, dans le valgus pied plat douloureux, comme chez les malades atteints de fracture de Dupuytren vicieusement consolidées, chez lesquels nous devons faire des résections orthopédiques, pour remettre le pied dans l'axe de la jambe, et rétablir la marche, en supprimant les douleurs. La preuve que c'est bien le valgus, et non le pied plat qui constitue l'élément fondamental dans la difformité qui nous occupe, c'est que bon nombre de personnes atteintes de pied plat n'en éprouvent aucune incommodité. En outre, comme nous le verrons dans un instant à propos du traitement, il suffit de corriger l'abduction forcée ou le valgus pour rendre de nouveau facile l'exercice de la marche chez ces malades. Le pied reste plat, après comme avant le traitement; mais il est rétabli dans ses rapports normaux avec la jambe. Le poids du corps, au lieu de tomber en dedans du bord interne du pied, vient se transmettre aux divers os et articulations du tarse entre lesquelles il se décompose. Ainsi sont supprimés les tiraillements de ligaments se produisant toujours sur un même point, et les frottements anormaux des surfaces articulaires. Telle est l'interprétation des améliorations,

et même des guérisons complètes qui sont produites par les diverses méthodes de traitement.

Comme vous pouvez le prévoir aisément, la thérapeutique du pied plat valgus douloureux s'est grandement ressentie des diverses théories qui ont été mises en avant pour expliquer la pathogénie de l'affection. Partant de l'idée que la cause initiale était l'impotence fonctionnelle du long péronier latéral, Duchenne de Boulogne a conclu à l'électrisation de ce muscle. L'électricité peut en effet rendre des services ; mais il convient de l'appliquer, non pas seulement au long péronier latéral, mais aux différents muscles dont la tonicité maintient le pied dans ses rapports normaux sur la jambe. A côté de l'électricité, prennent place le massage et les différents exercices propres à entretenir et à activer la nutrition des muscles de la jambe. Les nombreux auteurs qui se sont occupés du pied plat dans ces derniers temps, Roth, Ellis, Arbuthnot Lane, Royal Whitman, sont unanimes à reconnaître l'importance de ces exercices orthopédiques. De leur côté, les partisans de la théorie mécanique, qui voient dans l'affaissement de la voûte plantaire, l'unique source des accidents, se sont efforcés de rétablir au moyen d'appareils la voûte du tarse. Ces appareils, aussi divers par leurs dispositions spéciales que par la matière dont ils sont formés, consistent tous en des semelles convexes sur lesquelles appuie le pied pendant la marche, et qui doivent lui rendre sa forme normale. Conséquent avec sa théorie qui fait de l'affaissement de la voûte plantaire externe le point de départ des accidents, Lorenz place la convexité de l'appareil, non pas en dedans, mais bien au côté externe. Quoi qu'il en soit, ces divers appareils, aussi bien que l'électricité, le massage et l'exercice méthodique des muscles, trouvent leur indication dans les

premières périodes de la maladie, où ils rendent des services incontestables. Mais plus tard, lorsque la contracture musculaire est venue imprimer au pied une attitude vicieuse permanente, lorsque le valgus s'est surajouté au pied plat, les différents moyens que nous venons d'énumérer ne suffisent plus. Il faut de toute nécessité obtenir le redressement du pied et la réduction de la difformité. Le premier des traitements à mettre en œuvre dans ce but, c'est le repos complet au lit. Si la contracture musculaire n'est pas trop considérable, le séjour au lit peut suffire à la dissiper. Mais la contracture est-elle plus prononcée, et le déjettement du pied en dehors a-t-il atteint une grande intensité, il devient nécessaire d'avoir recours au redressement forcé, aidé au besoin du chloroforme, et de la ténotomie des muscles péroniers latéraux, comme l'a conseillé Barwell. La réduction est suivie de l'immobilisation plus ou moins prolongée du pied au moyen d'un appareil plâtré. C'est seulement lorsque ce traitement a amené la suppression des douleurs et de l'attitude vicieuse, que l'on revient à l'ensemble des moyens que nous avons précédemment signalés.

Mais il est des cas dans lesquels, ni le redressement, ni l'immobilisation, ni l'emploi des différents appareils n'amène de résultats durables. Chez certains malades même, la rétraction musculaire est telle, la déformation des surfaces osseuses et articulaires est si prononcée, que la réduction de la difformité est tout à fait impossible à obtenir. C'est dans ces différents cas que l'on a eu l'idée de recourir à des interventions portant sur le squelette. Bien que ces diverses opérations soient encore de date très récente, cependant les procédés opératoires se sont déjà singulièrement multipliés. Les différents procédés d'ostéotomie ou de résection osseuse appliqués

à la cure du valgus pied plat douloureux ont tous porté sur le bord interne du pied ; la plupart d'entre eux s'exercent sur l'astragale. C'est ainsi que Bennet a conseillé l'excision cunéiforme de l'astragale; Stokes, la résection de cet os, Vogt enfin, l'extirpation de l'astragale. Ogston, en 1884, a proposé l'enchevillement de l'articulation astragalo-scaphoïdienne. Au moment où il a fait connaître son opération, cet auteur y avait déjà eu recours 17 fois avec succès.

D'autres auteurs, au lieu de faire porter leurs opérations sur l'astragale ou sur l'articulation astragalo-scaphoïdienne, se sont adressés au scaphoïde. De ce nombre sont M. Richard Davy et Golding-Bird. M. Richard Davy (1) reproche à l'opération d'Ogston d'être compliquée. De plus, l'opération portant sur l'astragale, il craint qu'on intéresse l'articulation tibio-tarsienne qu'il faut absolument ménager. L'ablation du scaphoïde lui semble beaucoup plus facile et beaucoup plus sûre. Chez deux jeunes gens de dix-sept et de quatorze ans, il a eu recours à cette dernière opération. Des douleurs très vives ressenties par les malades ont été supprimées, et la marche est redevenue facile, sans que, toutefois, la conformation normale du pied ait été rétablie. — De son côté, M. Golding-Bird (2) conseille aussi l'ablation du scaphoïde, à laquelle il a eu quatre fois recours depuis 1878. Les malades avaient de douze à dix-sept ans. Deux fois, le scaphoïde seul a été enlevé ; dans deux autres cas, on y a joint l'extirpation de la tête de l'astragale. Dans tous les cas, le résultat a été satisfaisant ; tous les malades ont été débarrassés de leurs douleurs ; mais une

(1) Richard Davy, *On Excision of the scaphoïd bone for the relief of confirmed flat foot* (*The Lancet*, 6 avril 1889).

(2) Golding-Bird, *Operations on the tarsus in confirmed flat foot* (*The Lancet*, 6 avril 1889).

fois seulement la voûte plantaire a été rétablie. C'est dans un cas où l'auteur avait joint, à l'ablation du scaphoïde, la section sous-cutanée de tout le tarse. Aussi M. Golding-Bird est-il d'avis de combiner l'ablation du scaphoïde à la section complète de tout le tarse, afin de pouvoir en même temps supprimer les douleurs et restituer à la voûte plantaire sa forme normale. Il réserve d'ailleurs l'opération pour les cas où les douleurs ne cèdent pas aux autres moyens.

Pour ma part, j'ai eu l'occasion de recourir une fois à l'extirpation du scaphoïde chez un malade auquel j'ai déjà fait allusion à propos de l'importance du rhumatisme dans l'étiologie du pied plat, et dont je vais actuellement vous retracer l'histoire. Ce jeune homme, âgé de dix-sept ans au moment où il s'est présenté à l'Hôtel-Dieu, a eu dans son enfance de nombreuses manifestations scrofuleuses. Il y a deux ans, il a eu la variole, et, en même temps, il a présenté pendant trois semaines des douleurs dans toutes les articulations. Six semaines avant son entrée à l'hôpital, il a eu encore une nouvelle attaque de rhumatisme. Circonstance importante, depuis l'âge de douze ans, ce malade est employé dans une filature où il travaille constamment debout.

C'est après sa première attaque de rhumatisme, il y a environ un an et demi, qu'il a commencé à souffrir du pied droit. Le pied a gonflé, et est devenu très douloureux ; au bout de quatre mois, la marche était impossible. A ce moment, le malade est entré à l'hôpital de Rouen, où notre collègue, M. Duménil, lui a fait l'application d'un appareil plâtré qui est resté en place pendant un mois et demi ; on a pratiqué ensuite pendant quinze jours l'électrisation des péroniers latéraux. Au bout de ce temps, notre malade a pu reprendre son travail ; mais

les douleurs n'ont pas tardé à reparaître, malgré l'usage d'un soulier orthopédique avec tuteur latéral interne qui lui avait été fourni. Venu à Paris, il entre, le 22 janvier dernier, à l'hôpital Laënnec, où on le soumet pendant quinze jours à une nouvelle immobilisation au moyen d'un appareil plâtré, mais avec aussi peu de succès que la première fois. C'est dans ces conditions que ce jeune homme est entré dans notre service à l'Hôtel-Dieu, le 18 mars 1889. A son entrée, l'on pouvait constater chez lui un affaissement total de la voûte plantaire. Le pied était complètement déjeté en dehors, de sorte que l'axe de la jambe venait tomber en dedans du gros orteil (voyez fig. 35). Au lieu d'une légère concavité, le bord interne du pied présente une convexité, sur laquelle on reconnaît, par la vue et par le toucher, trois saillies osseuses, appartenant à la malléole interne, à l'astragale et au scaphoïde. Il existe une douleur marquée au niveau de ces saillies osseuses, surtout au niveau du scaphoïde. Il est possible de repousser de bas en haut la tubérosité de ce dernier os, en produisant de la douleur et des craquements. Les mouvements de torsion du pied suivant l'axe antéro-postérieur, mouvements se passant surtout au niveau de l'articulation médio-tarsienne, sont à la fois très limités et

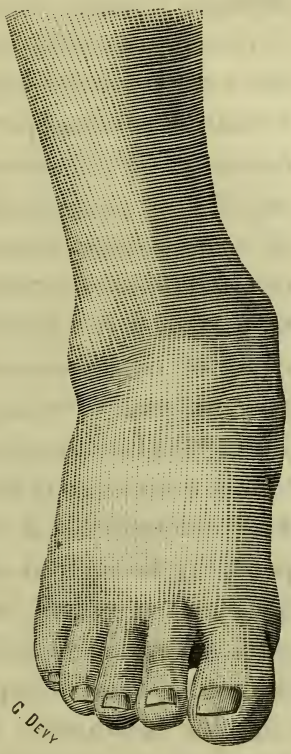

Fig. 35.

douloureux. Pendant l'exploration, on voit se dessiner sous la peau les tendons des muscles contracturés, surtout ceux du jambier antérieur et de l'extenseur commun des orteils. Une autre circonstance souvent constatée en pareil cas et qu'on retrouve chez notre malade, c'est une sudation exagérée du pied pendant l'examen.

En un mot, nous avions sous les yeux tous les caractères habituels du valgus pied plat douloureux. Bien que le traitement classique de cette affection par la réduction forcée de la difformité et l'immobilisation, eût échoué déjà à deux reprises, il nous sembla cependant nécessaire de nous assurer tout d'abord de ce que pourrait faire cette méthode de traitement. Nous eûmes donc recours, le 4 avril, à la chloroformisation, et, le malade étant endormi, nous pûmes obtenir sans difficulté la réduction de la difformité. Nous appliquâmes ensuite une gouttière plâtrée qui fut laissée en place pendant 58 jours. Pendant tout le temps que le malade fut soumis au repos complet dans cet appareil, il resta exempt de douleurs. Mais à peine la gouttière fut-elle enlevée, que le pied se dévia de nouveau en valgus, et que le malade recommença à souffrir. En présence de cet échec bien constaté du traitement habituel, appliqué par mes collègues d'abord, puis par moi-même, il devenait nécessaire de recourir à une opération sanglante, pour obtenir la réduction de la difformité et la cessation des douleurs. Séduit par la lecture des observations de M. Richard Davy et Golding-Bird, pensant, comme eux, que l'ablation du scaphoïde constituait une opération plus simple que l'enchevillement de l'articulation astragalo-scaphoïdienne, je me décidai à recourir à l'opération conseillée par les deux chirurgiens anglais.

Le malade fut opéré le 4 juillet : une incision de

5 centimètres de longueur environ, ayant son milieu au niveau de la tubérosité du scaphoïde, fut pratiquée sur le bord interne du pied. Nous arrivâmes rapidement sur les parties osseuses ; mais celles-ci sont tellement déformées que nous avons peine à reconnaître le scaphoïde; nous nous demandons pendant un instant si nous ne sommes pas au niveau du premier cunéiforme ; mais en prolongeant en arrière la dissection, nous arrivons sur l'interligne astragalo-scaphoïdienne, et nous nous assurons facilement que l'os auquel nous avons affaire est bien réellement le scaphoïde. Nous suivons exactement ses contours avec le bistouri, et nous réussissons à l'isoler de ses connexions, soit avec l'astragale, soit avec les cunéiformes. Le scaphoïde, isolé de la sorte, est mobile; mais il tient encore dans la profondeur au moyen du ligament en Y. Nous le saisissons avec un davier, et nous cherchons à l'extraire ; mais, dans ce mouvement, la partie la plus reculée de l'os se brise, et reste adhérente dans la profondeur de la plaie. Le fragment ainsi détaché est facilement extrait avec la gouge à main. Le pied est porté dans une adduction forcée, et maintenu en place au moyen d'une gouttière plâtrée. La plaie opératoire est laissée ouverte, et pansée avec la gaze iodoformée.

Les suites de cette intervention chirurgicale furent des plus simples. A aucun moment, le malade n'a souffert, il n'a point eu de fièvre, et la température ne s'est jamais élevée au-dessus de 37°,2. La plaie s'est peu à peu comblée par granulation, avec une suppuration extrêmement modérée. Le 24 juillet, le pansement a été fait pour la première fois ; la gouttière plâtrée qui avait été tachée par le sang a été remplacée. A partir de ce moment, le pansement a été trois fois renouvelé ; enfin,

le 19 septembre, l'appareil plâtré était définitivement supprimé, et le 24, le malade commençait à marcher. Bien que le temps écoulé depuis l'opération ne soit pas encore suffisant pour permettre de se prononcer d'une manière définitive sur le résultat obtenu, tout donne à penser cependant que ce résultat sera des plus satisfaisants.

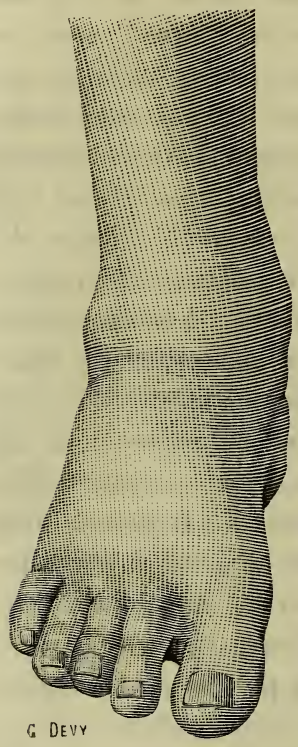

Fig. 36.

En effet, comme vous pouvez en juger par ce moule, le pied a repris aujourd'hui ses rapports normaux par rapport à la jambe. Sans doute, l'affaissement de la voûte plantaire persiste; mais le malade peut marcher sans douleur pendant toute la journée (voyez fig. 36).

Chez le malade que nous avons aujourd'hui sous les yeux, la déformation est tellement considérable que nous sommes décidés à recourir d'emblée à une intervention sanglante. Mais chez lui, la déformation subie par la tête astragalienne est si grande, la saillie formée par cet os sur le bord interne du pied est si considérable, qu'il ne pourrait suffire de pratiquer l'ablation du scaphoïde. Il faudra de toute nécessité recourir à la résection de la tête astragalienne pour obtenir la réduction de la difformité. Aussi suis-je décidé à pratiquer chez ce jeune homme l'opération d'Ogston, c'est-à-dire l'enchevillement de l'articulation astragalo-scaphoïdienne.

N. B. — A la suite de cette leçon, l'opération d'Ogston a été pratiquée chez ce malade. La guérison a eu lieu par première intention, et le malade est sorti de l'hôpi-

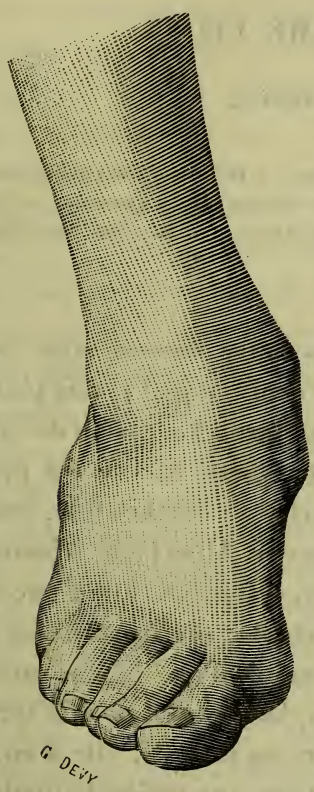

Fig. 37.

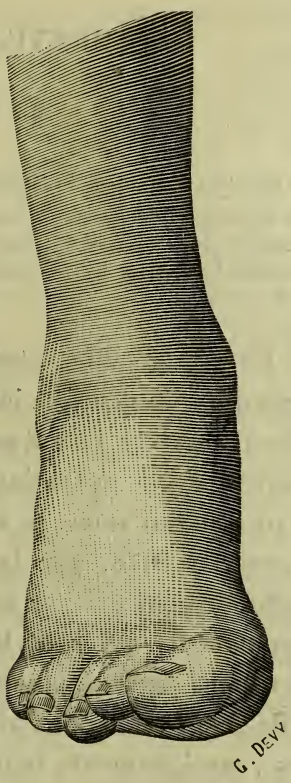

Fig. 38.

tal, avec un rétablissement complet de la forme du pied, comme on en pourra juger en jetant les yeux sur les figures ci-dessus qui représentent l'état du malade avant et après l'opération (voyez fig. 37, 38).

TRENTE-SIXIÈME LEÇON

DE L'ARTHRODÈSE

Paralysie infantile de la jambe droite. — Indication de l'arthrodèse. — Définition de l'opération ; travaux récents sur la question. — Discussion des indications; manuel opératoire. — Résultat fourni par l'arthrodèse dans le cas actuel.

Une jeune fille entrée dans notre service pour une infirmité du membre inférieur droit, et que je vais tout à l'heure opérer devant vous, me fournit l'occasion de vous parler d'une opération qui n'a guère encore été pratiquée parmi nous, je veux parler de l'arthrodèse, imaginée en 1878, par le professeur Albert (de Vienne). Actuellement âgée de seize ans, cette jeune fille a encore ses parents qui sont bien portants; ses deux frères et ses deux sœurs jouissent également d'une bonne santé. Elle-même est venue au monde bien conformée. D'après les renseignements fournis par ses parents, elle a eu, à l'âge de dix mois, une contracture, une véritable torsion du bras droit. Actuellement, il ne reste plus de traces apparentes de cette lésion, et l'on ne constate pas de différence appréciable entre les deux bras. Quelques mois après, la jambe droite s'est prise à son tour; la malade raconte qu'elle a été très sérieusement malade à cette époque. Nul doute qu'il ne se soit agi alors d'une paralysie infantile.

A l'âge de huit ans, elle a été présentée par ses parents à M. de Saint-Germain, qui lui donna un appareil ortho-

pédique remontant jusqu'au-dessus du genou, qu'elle renouvela à plusieurs reprises, et porta jusqu'à l'âge de quatorze ans. A ce moment, l'appareil étant usé, elle ne le renouvela plus; au bout de six mois, elle commença à souffrir pendant la marche; cependant elle n'eut pas recours à un nouvel appareil, parce que, nous dit-elle, elle en éprouvait trop de gêne. En effet, aujourd'hui encore, nous constatons, aux côtés externe et interne de la jambe, au niveau et au-dessus des malléoles, des traces des ulcérations produites par le frottement de l'appareil. Les muscles de la jambe ont subi une atrophie très manifeste, ce dont on juge en comparant le mollet de la jambe malade à celui du côté opposé. La peau du membre paralysé est de couleur violacée, elle se recouvre aisément de sueur, pendant les mouvements imprimés au pied pour l'exploration; la température est notablement abaissée; ce sont là autant de troubles trophiques liés à la lésion spinale qui caractérise, comme vous le savez, cette affection. La vitalité de ces membres est, en effet, amoindrie; sous l'influence du froid, de pressions continues, ils deviennent aisément le siège d'ulcérations difficiles à cicatriser. C'est là un point sur lequel a particulièrement insisté M. Nepveu, en se fondant sur des faits observés par lui dans le service de M. Verneuil.

Le pied a subi un arrêt de développement qui se traduit par une diminution dans tous ses diamètres. Il est à la fois plus court et moins large que celui du côté opposé. L'arrêt de croissance a été surtout marqué sur le quatrième orteil, qui est en retrait par rapport aux orteils voisins. Lorsque l'on examine la malade au lit, on ne note, du côté du pied, rien de spécial, en dehors de cette atrophie sur laquelle je viens d'insister; il n'y a, notamment, pas d'attitude vicieuse. Mais dès que cette

jeune fille se tient debout, et surtout quand elle commence à marcher, on est frappé de la déviation considérable que présente le pied. La voûte plantaire complètement affaissée, une saillie volumineuse se forme sur le bord interne de l'organe, qui est fortement dévié en valgus (voyez fig. 39). La malade marche avec une extrême difficulté, et elle est bientôt obligée de chercher un appu

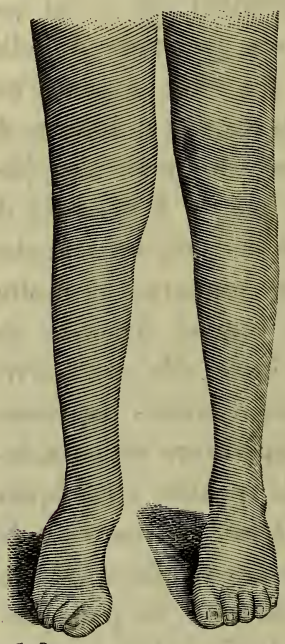

Fig. 39.

Bien que l'attitude prise pendant la marche soit celle du pied bot valgus, il est cependant facile de s'assurer que cette jeune fille n'a point, à proprement parler, de pied bot. Ce qui caractérise, en effet, cette classe de difformités, c'est une attitude vicieuse, fixe et permanente, du pied sur la jambe. Or, ici rien de semblable, comme on le voit, en pratiquant l'examen de la malade couchée. Si l'on prend à pleine main l'extrémité inférieure de la jambe et qu'on lui imprime des mouvements saccadés en divers sens, on voit le pied ballotté, inerte, comme un organe qui n'est plus soutenu par des ligaments solides et des muscles actifs. Telle est, en effet, la distinction à établir entre le pied bot paralytique et le pied ballant que nous avons sous les yeux : dans le pied bot paralytique, comme j'ai eu déjà l'occasion de vous le dire, certains groupes musculaires étant paralysés, les muscles antagonistes entraînent le pied de leur côté. Étant donnée, par exemple, une paralysie des

adducteurs, les abducteurs entraînent le pied en dehors, et donnent naissance au valgus. Dans le pied ballant, au contraire, tous les groupes musculaires sont frappés de paralysie; le pied n'est plus relié à la partie inférieure de la jambe que par les ligaments, qui, eux-mêmes relâchés, lui permettent de se mouvoir librement en tous sens. Pendant la marche, sous l'influence de la surcharge produite par le poids du corps, le pied se laisse dévier en dehors; d'où l'attitude du valgus observée chez notre malade. Nous pouvons dès lors nous rendre aisément compte des inconvénients déterminés chez elle par le port d'un appareil orthopédique. La déviation du pied en dehors se produisant sous l'appareil, en dépit des tiges d'acier rigides placées sur ses parties latérales, la malléole interne devenue saillante en dedans vient appuyer contre le montant vertical interne, et la pression longtemps continuée en ce point y détermine des ulcérations douloureuses.

Depuis un mois environ que cette jeune fille est entrée dans notre service, nous avons, à plusieurs reprises, étudié son état. Il ne s'est nullement modifié sous l'influence du repos; les muscles complètement paralysés ne répondent pas à l'excitation électrique. De ce côté, il n'y a donc rien à espérer, et le choix que nous ayons à faire pour l'institution du traitement doit porter entre un appareil analogue à celui que la malade a déjà eu, et une opération ayant pour but de lutter contre la tendance du pied à la déviation en dehors. Confiant dans les résultats opératoires fournis par la méthode antiseptique chez une jeune fille bien portante, nous avons proposé à cette malade une intervention chirurgicale qui a été acceptée par ses parents et par elle-même, et que vous allez me voir pratiquer tout à l'heure devant vous. Ainsi que je

vous l'ai déjà dit, cette intervention sera l'opération à laquelle le professeur Albert a donné le nom d'arthrodèse. Dérivée des mots ἄρθρον, articulation, et δέω, fixer, la dénomination d'arthrodèse s'applique à une opération qui a pour but de provoquer la soudure au moyen d'une ankylose osseuse de deux surfaces articulaires. D'après un travail récent de Zinsmeister (1), la première opération d'Albert, faite le 10 juillet 1878, a porté sur les deux articulations du genou d'une jeune fille atteinte de paralysie essentielle des extrémités. L'exemple d'Albert a été imité par Winiwarter pour le genou, par Wolff pour l'articulation scapulo-humérale; Lesser et Rydigier ont appliqué la même opération au pied varus paralytique. Zinsmeister nous donne, dans son travail, le résultat de la pratique d'Albert. Les malades opérés sont au nombre de dix, ayant subi ensemble quatorze opérations d'arthrodèse, dont cinq ont porté sur le genou, et neuf sur l'articulation tibio-tarsienne. Les résultats, nous dit l'auteur, ont toujours été satisfaisants, et la durée du traitement a été de six semaines environ.

Un travail plus récent d'Euringer (2) porte à soixante-huit le nombre des opérations d'arthrodèse pratiquées sur cinquante malades. De ce nombre, vingt-deux opérations ont porté sur l'articulation tibio-tarsienne, seize sur le genou, vingt-six sur la hanche, et quatre sur l'articulation de l'épaule. La plupart de ces faits (36) avaient trait à la paralysie infantile. Les résultats ont été le plus souvent favorables, en ce sens que l'ankylose a été obtenue, et que les malades ont guéri avec un membre solide, les dispensant du port d'un appareil.

(1) Zinsmeister, *Uber die operative Behandlung paralytischer Gelenke* (*Arthrodese*) (*Deutsche Zeitschrift für chir.*, Band XXVI, p. 498).

(2) H. Euringer, *Ein Beitrag zur Arthrodesis paralytischer Gelenke* (*Münsch. med. Wochens.*, 1889, n° 6).

En France, jusqu'ici, l'opération d'Albert ne paraît pas avoir trouvé beaucoup de partisans. M. Defontaine (1) (du Creusot) est en effet le seul qui en ait publié des exemples. Cet auteur a communiqué à la Société de chirurgie deux faits d'arthrodèse entreprise contre des pieds bots paralytiques. C'est, en effet, la paralysie infantile qui fournit le plus grand nombre d'indications opératoires, et comme celle-ci porte le plus souvent sur les membres inférieurs, c'est sur ces derniers que la plupart des opérations ont été pratiquées. Je vous rappelle cependant les cas de Wolff et d'Albert dans lesquels l'arthrodèse a porté sur l'articulation scapulo-humérale.

Aux membres inférieurs même, l'articulation tibio-tarsienne est particulièrement bien disposée pour cette opération. En effet, les surfaces articulaires sont largement en rapport, et une fois le revêtement cartilagineux enlevé, l'ankylose se produira avec la plus grande facilité. Au genou, à la hanche, les circonstances sont moins favorables, et on a parfois enlevé une plus ou moins grande étendue des surfaces articulaires. Il est évident que ces cas s'éloignent un peu de l'arthrodèse pure et simple. Néanmoins chez les malades dont la croissance n'est pas encore terminée, il y aura toujours un grand intérêt à recourir à l'arthrodèse plutôt qu'à une résection articulaire. On aura ainsi l'avantage de conserver intact le cartilage épiphysaire, et de ne pas compromettre, dans l'avenir, le développement du membre en longueur.

Il est encore un point relatif au manuel opératoire que je dois étudier devant vous. Le professeur Albert considère comme inutile la suture osseuse. D'autre part, craignant qu'une réunion parfaitement aseptique ne soit moins

(1) Defontaine, *Arthrodèse pour pied bot paralytique* (*Bull. et Mém. Soc. de chir.*, 29 mai 1889).

favorable au point de vue de la production de l'ankylose, il conseille de ne pas faire la suture, et de laisser dans la plaie une mince couche de gaze iodoformée, jusqu'à ce qu'une légère suppuration se soit établie. Il espère ainsi déterminer une production plus abondante de tissu fibreux et une ankylose plus solide. Certes, je n'ignore pas qu'il existe des suppurations aseptiques ; il n'en est pas moins vrai qu'à l'heure actuelle, la suppuration doit être regardée comme une véritable complication des plaies, pouvant, à un moment donné, ouvrir la porte aux plus terribles accidents. Aussi, je préfère, pour ma part, ne point chercher, de propos délibéré, la suppuration; et, pour assurer le résultat de mon opération, c'est-à-dire la production d'une soudure osseuse, j'aurai recours à l'enchevillement des surfaces articulaires au moyen d'une cheville en ivoire. C'est ce procédé que vous allez me voir mettre en œuvre chez notre malade.

A la suite de cette leçon, l'arthrodèse a été pratiquée, le 10 octobre 1889, sur la jeune fille dont nous avons précédemment rapporté l'observation. Dans un premier temps, nous avons fait à la peau, immédiatement au-dessus de la malléole externe, une incision verticale, de 2 centimètres environ de longueur, qui nous a permis de sectionner le péroné en ce point, avec l'ostéotome. Nous avons ensuite circonscrit, au moyen d'une incision en L, la malléole interne, et nous l'avons dépouillée de son périoste à l'aide de la rugine. Après avoir détruit les insertions du ligament latéral interne, il nous a été possible, en imprimant au pied un mouvement brusque de dedans en dehors, d'ouvrir largement l'articulation tibio-tarsienne. A l'aide de la gouge à main, nous avons pu

dépouiller sans difficulté de son revêtement cartilagineux la surface articulaire du tibia que nous avions sous les yeux. Nous avons fait ensuite la même opération sur la face supérieure de l'astragale. Puis, le pied étant ramené dans sa position normale sur la jambe, nous avons perforé à l'aide d'une drille le plateau tibial et la surface astragalienne, et, dans l'orifice ainsi créé, nous avons engagé une cheville d'ivoire préparée par ébullition dans la solution phéniquée forte, au vingtième. Un point de suture a fermé la plaie externe; la plaie interne a été réunie après drainage; le pansement a été fait au moyen de la gaze iodoformée, et le membre immobilisé dans un appareil plâtré.

Les suites opératoires ont été absolument simples, et la guérison parfaitement aseptique. Le 16 octobre, cinq jours après l'opération, le drain placé dans la plaie interne a été supprimé. Le 4 novembre, l'appareil plâtré a été enlevé; les plaies étaient entièrement cicatrisées ; les fils de suture sont retirés. On place le membre dans un appareil silicaté avec lequel la malade quitte l'hôpital au commencement de décembre. Nous avons pu revoir cette jeune fille au début de février. Le résultat fourni chez elle par l'arthrodèse peut être regardé comme très satisfaisant. Il existe une ankylose complète de l'articulation tibio-tarsienne; malheureusement les articulations sous-astragaliennes conservent une mobilité exagérée, qui permet encore au pied de se dévier un peu en dehors pendant la marche. Mais quand la malade n'appuie pas sur le membre malade, l'attitude du pied est parfaitement normale. On aura du reste une bonne idée du résultat obtenu, si l'on compare l'une à l'autre les deux figures ci-jointes, qui représentent l'état du membre avant et après l'opération (voyez fig. 39 et 40). Sans doute

la malade boite toujours un peu en marchant; mais cela tient à ce que tous les muscles de la jambe sont paralysés; ils ne répondent point aux excitations électriques. En revanche, les muscles de la cuisse se contractent énergiquement. La légère déviation du pied en valgus, conséquence de la laxité anormale des articulations sous-astragaliennes, n'est pas non plus sans nuire au bon fonctionnement du membre. Sous ce rapport, je regrette d'avoir fait une opération incomplète. Si, enfonçant ma cheville d'ivoire jusque dans l'articulation astragalo-calcanéenne, j'avais du même coup déterminé l'ankylose de cette articulation, j'aurais eu un résultat définitif plus satisfaisant. Toutefois, tel qu'il est, le résultat obtenu nous paraît plaider hautement en faveur de l'arthrodèse. En effet, l'opération a été d'une bénignité absolue, le but que l'on se proposait a été atteint, puisque l'articulation tibio-tarsienne a été solidement ankylosée; enfin la malade a très notablement bénéficié de notre intervention.

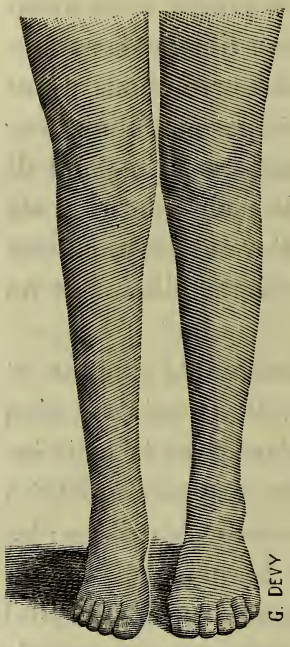

Fig. 40.

Depuis que cette leçon a été faite, quelques documents nouveaux se sont produits sur l'arthrodèse. Tout d'abord, Karewski a cité neuf observations nouvelles à la Société de médecine de Berlin (1). Un travail récent publié par

(1) Karewski, *Soc. de médecine de Berlin*, 18 novembre 1889.

Eulenburg (1) nous fournit des renseignements intéressants sur la malade opérée par Wolff pour une paralysie des muscles de l'épaule. Cette femme a été revue en avril 1889, un an et demi après l'opération. Les rapports entre l'acromion et la tête humérale ne s'étaient pas modifiés; mais la motilité du bras n'avait pas fait de progrès. Enfin, notre chef de clinique, M. le Dr Rochard, réunissant tous les faits publiés jusqu'à ce jour, en a fait le point de départ d'une intéressante revue critique, où il insiste avec juste raison sur les différences qui séparent l'arthrodèse pure et simple, c'est-à-dire l'opération dans laquelle on se contente de l'abrasion des surfaces articulaires, de ces interventions dans lesquelles on pratique des résections plus ou moins complètes, plus ou moins étendues (2).

(1) Eulenburg, *Subacute amyotrophische Spinallähmung mit paralytischer Schultergelenkerschlaffung. Behandlung durch arthrodese* (*Berlin. Klin. Wochens.* 20 janvier 1890, n° 3).

(2) Eug. Rochard, *De l'arthrodèse*, in *Revue d'orthopédie*, mars 1890, n° 2.

FIN

TABLE DES MATIÈRES

Préface VII

PREMIÈRE LEÇON

DE L'OSTÉITE DE DÉVELOPPEMENT

Ostéomyélite à forme aiguë et à forme chronique. — Ostéomyélite prolongée. — Ostéomyélite chronique d'emblée. — Des portes d'entrée de la maladie. — Traitement : trépanation de l'os, résections sous-périostées, évidement du canal médullaire 1

DEUXIÈME LEÇON

DE L'OSTÉOMYÉLITE JUXTA-ÉPIPHYSAIRE DE L'EXTRÉMITÉ INFÉRIEURE DU FÉMUR

Sa fréquence, ses dangers. — Propagation de l'inflammation à l'articulation du genou, ankylose. — Ulcérations de l'artère poplitée, hémorrhagies graves. — Localisation de la maladie à la face postérieure du fémur, ses causes. — Indications relatives au traitement 21

TROISIÈME LEÇON

DE L'OSTÉOMYÉLITE TRAUMATIQUE PROLONGÉE

A côté de l'ostéomyélite succédant immédiatement au traumatisme, il est une forme se montrant quelquefois longtemps après, et méritant le nom d'ostéomyélite prolongée, suite de l'ostéite de développement. — Indications opératoires 33

QUATRIÈME LEÇON

SYPHILIS OSSEUSE HÉRÉDITAIRE

Déformation caractéristique du tibia. — Syphilis héréditaire, et syphilis infantile. — Relations avec le rachitisme. — Importance du traitement mixte 47

CINQUIÈME LEÇON

DES ARTHRITES CHRONIQUES EN GÉNÉRAL

Leurs rapports avec la tuberculose ; avec la tuberculose des séreuses en particulier (plèvre, méninges, péritoine). — Diagnostic à faire entre les arthrites tuberculeuses et les autres variétés d'arthrite chronique. — Rejet des interventions opératoires hâtives ; traitement basé sur l'immobilisation, la révulsion et la compression. — En cas d'échec seulement, intervention sanglante. 60

SIXIÈME LEÇON

DE LA SCAPULALGIE

Rareté relative de cette affection. — Scapulalgie tuberculeuse ; scapulalgie due à une ostéomyélite de la tête humérale. — Diagnostic avec la péri-arthrite scapulo-humérale. — Résection de l'épaule, faite avec succès dans le cas d'ostéomyélite de la tête humérale ; — suivie de mort par méningite tuberculeuse, dans un cas de scapulalgie tuberculeuse..... 82

SEPTIÈME LEÇON

ARTHRITES CHRONIQUES DU COUDE

Prédominance des lésions au côté externe de la jointure, au niveau de l'articulation radio-cubitale supérieure. — Nécessité d'explorer la synoviale à la partie postérieure de l'articulation. — Traitement : immobilisation dans la flexion à angle droit et la demi-pronation. — Résection du coude, avec résection temporaire et suture de l'olécrâne..... 101

HUITIÈME LEÇON

DE LA COXALGIE

Coxalgies traumatiques, rhumatismales, tuberculeuses ; relations de ces dernières avec la pleurésie. — Douleur du genou souvent due à des lésions concomitantes de cette jointure. — Abcès de la fosse iliaque communiquant avec l'articulation, grâce à une perforation de la cavité cotyloïde, ouvert par la résection. — Altérations viscérales dans les cas de suppuration prolongée ; dégénérescence graisseuse du foie et des reins ; albuminurie 117

NEUVIÈME LEÇON

DE LA COXALGIE (SUITE) — DIAGNOSTIC ET TRAITEMENT

Diagnostic avec la sciatique ; avec l'ostéite du grand trochanter ; avec la coxalgie hystérique ; avec la sacro-coxalgie et la

péri-arthrite coxo-fémorale. — Traitement; immobilisation dans une bonne position. — Extension continue dans la position verticale (appareils portatifs), et dans le décubitus dorsal. — Traitement des abcès; injections d'éther iodoformé, larges incisions, drainage ; trépanation de la fosse iliaque externe. — Abcès de la fosse iliaque interne communiquant avec l'articulation, ouvert par la résection de la tête fémorale..... 128

DIXIÈME LEÇON

DE LA COXALGIE DOUBLE

Coxalgie double suppurée chez une petite fille de onze ans. — Rareté de cette affection; travail du Dr Ridlon sur ce sujet. — Indications opératoires en pareil cas : ostéoclasie, résection de la hanche, ostéotomie. — Opinion de Langenbeck, Volkmann, Ollier, qui conseillent, d'un côté la résection, de l'autre l'ostéotomie. — Chez la malade actuelle, double ostéotomie, avec un résultat définitif excellent..... 140

ONZIÈME LEÇON

DES ARTHRITES CHRONIQUES DU GENOU

Arthrites tuberculeuses du genou; attitude vicieuse dans la demi-flexion jointe à la rotation en dedans, ou plus souvent en dehors; luxations pathologiques en arrière et en dehors les plus fréquentes. — Arthrites traumatiques. — Importance des traumatismes, et en particulier, de l'entorse sur la production des arthrites chroniques; nécessité, dans ces cas, d'une immobilisation rigoureuse et suffisamment prolongée. — Résection du genou faite avec succès dans un cas d'arthrite traumatique..... 153

DOUZIÈME LEÇON

DES ARTHRITES CHRONIQUES DU GENOU (SUITE)

Arthrites rhumatismales. — Arthrite liée à une ostéite épiphysaire du condyle interne du fémur avec un léger degré de genu valgum. — Arthrites syphilitiques du genou, leur fréquence. — Arthropathie tabétique traitée par la résection du genou. — Indications des travaux récents sur la question. — Déformation particulière du tibia simulant la luxation du tibia en arrière.... 171

TREIZIÈME LEÇON

DES ARTHRITES SYPHILITIQUES

Deux faits d'arthrite syphilitique du genou. — Historique de la question. — Arthrites secondaires et tertiaires. — Caractères

anatomo-pathologiques de ces dernières : infiltration gommeuse de la synoviale, altérations du périoste et des os. — Caractères cliniques basés sur quatorze observations personnelles. — Localisation exacte des douleurs et de la tuméfaction en un ou plusieurs points d'une jointure. — Contraste entre les lésions anatomiques souvent très marquées et le peu de troubles fonctionnels..... 192

QUATORZIÈME LEÇON

DU MAL DE POTT

Histoire de deux malades atteints de mal de Pott. — Diagnostic de cette affection avec l'hystérie. — De la trépanation des lames vertébrales dans les différentes lésions chirurgicales du rachis ; dans le mal de Pott, en particulier. — Valeur de l'opération liée au rôle qu'on fait jouer à la compression mécanique, rôle secondaire comparativement à celui de la pachyméningite. — Trépanation applicable dans certains cas d'abcès par congestion..... 206

QUINZIÈME LEÇON

VOLUMINEUX FIBROME CALCIFIÉ DE LA PAROI ABDOMINALE CHEZ UN JEUNE HOMME

Volumineux fibrome de la paroi abdominale antérieure chez un jeune homme de dix-huit ans. — Fréquence beaucoup plus grande de ces tumeurs dans le sexe féminin. — Développement aux dépens des tissus fibreux ; absence de pédicule. — Rapport intime avec le péritoine ; importance de cette notion au point de vue du traitement. — Traitement : extirpation complète de la tumeur ; ses dangers, hémorrhagie ; ouverture du péritoine ; septicémie.

Dans le cas actuel, extirpation avec ouverture du péritoine, suivie de guérison..... 222

SEIZIÈME LEÇON

KYSTES HYDATIQUES DES MUSCLES

1° Kyste hydatique développé, au bras droit, entre le brachial antérieur et le long supinateur, chez une femme de soixante-quatre ans. — Erreur de diagnostic avec le lipome. — 2° Kyste hydatique de la paroi abdominale antérieure chez une femme de vingt-trois ans. — Diagnostic établi d'après les caractères cliniques et la marche de la tumeur. — Ponction et injection de sublimé dans la poche ; éruption consécutive d'urticaire..... 236

DIX-SEPTIÈME LEÇON

DU TORTICOLIS

Torticolis musculaire et torticolis osseux. — Caractères différentiels des deux affections. — Étiologie et pathogénie du torticolis musculaire. — Son traitement par la section à ciel ouvert du sterno-mastoïdien..... 247

DIX-HUITIÈME LEÇON

OSTÉO-PÉRIOSTITE SYPHILITIQUE DE LA CLAVICULE — FRACTURE SPONTANÉE DE L'OS

Volumineuse tumeur de la clavicule gauche chez un homme de quarante-quatre ans; fracture spontanée. — Diagnostic à faire entre un néoplasme et une lésion syphilitique de la clavicule; gommes, ostéo-périostites, nécroses. — Fractures spontanées observées en pareil cas..... 261

DIX-NEUVIÈME LEÇON

LUXATIONS DE L'ÉPAULE

Signes habituels des luxations de l'épaule en avant. — Complications possibles de ces luxations : fractures diverses; issue de la tête luxée à travers les téguments; complications vasculaires et nerveuses. — Exemple d'une complication vasculaire; discussion du fait.

Luxations anciennes de l'épaule en avant. — Obstacles à la réduction dans ces cas. — Nécessité de combiner, dans les tentatives de réduction, les tractions avec des mouvements alternatifs de rotation en dedans et en dehors. — En cas d'échec, opérations sanglantes : section sous-cutanée des adhérences; arthrotomie, résection..... 268

VINGTIÈME LEÇON

DÉCOLLEMENT ÉPIPHYSAIRE DE L'EXTRÉMITÉ SUPÉRIEURE DE L'HUMÉRUS

Décollement épiphysaire de l'extrémité supérieure de l'humérus droit chez une petite fille de douze ans. — Diagnostic à faire avec les fractures et les luxations de l'épaule. — Décollement épiphysaire d'origine pathologique (ostéite de développement); syphilis héréditaire. — Décollements traumatiques; leur influence sur le développement de l'os en longueur. — Intervention chirurgicale dans les cas compliqués..... 285

VINGT ET UNIÈME LEÇON

ANKYLOSE DU COUDE DROIT CONSÉCUTIVE A UNE FRACTURE ANCIENNE RÉSECTION ORTHOPÉDIQUE DU COUDE

Ankylose du coude droit dans l'extension chez un enfant ayant eu une fracture de l'extrémité inférieure de l'humérus. — Importance, au point de vue des indications opératoires, de l'ankylose à angle droit ou dans l'extension. — Résection orthopédique du coude, précautions à prendre pour éviter la reproduction de l'ankylose. — Résections complètes et incomplètes. — Dans le cas actuel, résection limitée à l'extrémité inférieure de l'humérus avec section temporaire de l'olécrâne; résultat très satisfaisant..... 296

VINGT-DEUXIÈME LEÇON

PSEUDARTHROSE DU CUBITUS GAUCHE

Pseudarthrose du cubitus gauche consécutive à une fracture ayant eu lieu sept ans auparavant; luxation de la tête radiale en haut et en avant. — Étiologie générale des pseudarthroses : causes locales ; causes générales. — Dans le cas particulier, aucune cause générale appréciable. — La pseudarthrose est due sans doute à l'interposition de fibres musculaires. — Nécessité d'une intervention chirurgicale; avivement et suture des extrémités osseuses..... 308

VINGT-TROISIÈME LEÇON

PARALYSIE RADIALE

Conditions anatomiques rendant compte de la fréquence des paralysies radiales. — Paralysies radiales liées aux fractures de l'humérus. — Paralysies par compression. — Discussion au sujet des prétendues paralysies radiales *a frigore;* ce sont en réalité des paralysies par compression. — Observation clinique à l'appui de cette opinion. — Diagnostic avec la paralysie saturnine..... 321

VINGT-QUATRIÈME LEÇON

DÉFORMATION DE L'AVANT-BRAS DROIT CONSÉCUTIVE A UNE FRACTURE DES DEUX OS — OSTÉOTOMIE

La cause de la difformité et de l'impotence fonctionnelle peut être le déplacement des fragments. — Dans les fractures compliquées de plaie, les tendons fléchisseurs, le nerf médian, peuvent être englobés dans la cicatrice. — Raideurs articulaires ; règles

pour les éviter. — Pour les déformations consécutives, deux méthodes de traitement : l'ostéoclasie et l'ostéotomie; cette dernière mérite la préférence. — Il faut parfois y joindre la libération des tendons compris dans la cicatrice, ou même, suivant la méthode de Lesser, la résection de la tête cubitale, en cas de soudure des deux os 332

VINGT-CINQUIÈME LEÇON

DES KYSTES SYNOVIAUX DU POIGNET

Synovite fongueuse de la main et kyste à grains riziformes. — Origine fibrineuse ou conjonctive des grains riziformes. — Leur nature tuberculeuse. — Traitement par l'incision, devenu bénin depuis la période antiseptique; applicable également aux *ganglions* synoviaux..... 345

VINGT-SIXIÈME LEÇON

SYNDACTYLIE

Syndactylie acquise ; congénitale. — Cette dernière liée à un arrêt de développement. — 3 degrés : syndactylie membraneuse, par fusion de l'enveloppe cutanée, par fusion osseuse. — Syndactylie partielle ou totale. — Indications opératoires : 1° détruire les adhérences anormales; 2° empêcher leur reproduction. — Deux ordres de procédés : 1° procédés qui tendent à refaire la commissure digitale; 2° procédés pour obtenir la cicatrisation préalable et rapide des plaies latérales des doigts. — Dans le cas actuel, procédé de Didot modifié pour une syndactylie étendue à trois doigts..... 363

VINGT-SEPTIÈME LEÇON

EXOSTOSE DU GRAND TROCHANTER PRODUISANT LES SYMPTOMES D'UNE NÉVRALGIE SCIATIQUE — ABLATION, GUÉRISON

VINGT-HUITIÈME LEÇON

TRAITEMENT DES FRACTURES DE LA ROTULE

Indications variables suivant les cas. — Griffes de Malgaigne modifiées par Duplay. — Ponction de l'articulation. — Suture des fragments, surtout indiquée dans les fractures compliquées de plaie, et dans les fractures anciennes. — Fractures itératives; gravité du pronostic dans ce cas particulier. — La suture de la rotule paraît être la méthode de choix dans cette vartété de fractures. — Histoire de deux malades à l'appui de cette opinion..... 386

VINGT-NEUVIÈME LEÇON

DU GENU VALGUM

Étiologie : causes mécaniques; causes pathologiques, rachitisme. — Pathogénie : théories musculaire, ligamenteuse et osseuse. — Exemple de genu valgum dû à une lésion suppurative du condyle externe du fémur. — Mouvements de latéralité du genou liés à la disparition de la difformité pendant la flexion. — Traitement : redressement lent par les appareils; ostéoclasie manuelle et instrumentale; ostéotomie..... 402

TRENTIÈME LEÇON

DÉFORMATION CONSIDÉRABLE DU MEMBRE INFÉRIEUR GAUCHE REDRESSEMENT PAR TROIS OPÉRATIONS SUCCESSIVES

Trois éléments dans la difformité : 1° déjettement complet du pied en arrière et en dehors de la jambe; 2° courbure anormale du tibia ; 3° *genu valgum*. — Pathogénie incertaine; rachitisme; syphilis héréditaire. — Redressement par trois opérations successives; 1° résection tibio-tarsienne; 2° ostéotomie cunéiforme du tibia; 3° ostéotomie sus-condylienne par le procédé de Mac Ewen..... 420

TRENTE ET UNIÈME LEÇON

RÉSECTION TIBIO-TARSIENNE ORTHOPÉDIQUE

Importance à donner au traitement des fractures en général, des fractures de jambe en particulier. — Nécessité de placer le pied à angle droit sur la jambe, l'axe du membre passant par le deuxième orteil. — Importance de ces principes dans les fractures bi-malléolaires, ou fractures de Dupuytren. — Précautions à prendre dans l'emploi des appareils plâtrés appliqués au traitement de ces fractures. — Faits dans lesquels, malgré tous les efforts, la réduction est impossible. — Nécessité de la résection immédiate dans ces cas. — Résection applicable aussi aux déformations anciennes. — Conservation de la malléole externe dans cette résection. — Exemples à l'appui de cette pratique..... 435

TRENTE-DEUXIÈME LEÇON

DU PIED BOT

Définition. — Division en pied bot acquis et congénital. — Du pied bot congénital. — Caractères anatomo-pathologiques; obliquité exagérée de la tête et du col de l'astragale. — Symptômes; enroulement du pied sur son bord interne. — Traitement; il

doit être commencé le plus tôt possible. — Manipulations; appareils de maintien; gouttières en gutta-percha de Giraldès. — Ténotomie adjuvante. — Nécessité d'un traitement consécutif. — Dans les pieds bots invétérés, redressement brusque. — Ténotomie. — Redressement immédiat après la ténotomie. — Ténotomie à ciel ouvert..... 456

TRENTE-TROISIÈME LEÇON

DU PIED BOT (SUITE)

Traitement du pied bot congénital par la méthode de Phelps ou section de toutes les parties molles sur le bord interne du pied. — Généralisation de cette méthode à l'étranger. — Manuel opératoire. — Résultats fournis par sept opérations entreprises d'après la méthode de Phelps, dont une complétée par la tarsotomie cunéiforme. — Exposé des observations. — Résumé des indications thérapeutiques dans la cure du pied bot congénital..... 471

TRENTE-QUATRIÈME LEÇON

DU PIED BOT ACQUIS

Origines et variétés beaucoup plus nombreuses que pour le pied bot congénital. — Pieds bots par cicatrices cutanées; — suites d'arthrites tibio-tarsiennes, de lésions osseuses. — Pied bot d'origine musculaire (paralysie infantile). — Pied bot suite de phlébite. — Pied bot par myosite primitive chez un jeune homme atteint d'hémophilie. — Accidents redoutables à la suite de la ténotomie dans ce cas particulier. — Pied bot par contracture hystérique. — Diagnostic avec le pied bot congénital. — Traitement : électrisation, massages, appareils, au besoin ténotomie; exceptionnellement, ostéotomie..... 491

TRENTE-CINQUIÈME LEÇON

DU PIED PLAT VALGUS DOULOUREUX

Étiologie : adolescence; haute taille, station longtemps prolongée, professions. — Relations avec le rachitisme, avec le rhumatisme. — Pathogénie : théorie musculaire; — théorie mécanique. — Travaux allemands (Hüter, Henke, Meyer de Zurich, Lorenz (de Vienne), se rattachant tous à la théorie mécanique. — Traitement : traitement orthopédique, résection, immobilisation, appareils. — Ostéotomie; résection astragalo-scaphoïdienne (Ogston); ablation du scaphoïde, de l'astragale, etc. — Deux observations où ont été faites avec succès, une fois l'opération d'Ogston, une autre fois l'ablation du scaphoïde..... 506

TRENTE-SIXIÈME LEÇON

DE L'ARTHRODÈSE

Paralysie infantile de la jambe droite. — Indication de l'arthrodèse. — Définition de l'opération ; travaux récents sur la question. — Discussion des indications ; manuel opératoire. — Résultat fourni par l'arthrodèse dans le cas actuel..... 530

FIN DE LA TABLE DES MATIERES.

WELLCOME LIBRARY INSTITUTE

5535-90. — Corbeil. Imprimerie Crété.